

"I give these Books
for the founding of a College in this Colony"

YALE UNIVERSITY
LIBRARY

Bequest of
S. H. Chapman, M.D.
May, 1903

TRANSFERRED TO
YALE MEDICAL LIBRARY

Digitized by the Internet Archive
in 2012 with funding from
Open Knowledge Commons and Yale University, Cushing/Whitney Medical Library

http://www.archive.org/details/compendiumderaug00tetz

COMPENDIUM

der

AUGENHEILKUNDE

nach weil.

Dr. MAX TETZER'S

SYSTEMATISCHEN VORTRÄGEN

herausgegeben

von

Dr. J. GRÜNFELD.

Mit 3 lithographirten Tafeln.

WIEN 1870.

VERLAG VON SALLMAYER & COMP.

Kärnthnerstrasse Nr. 30.

RE46
870T

Wien. Druck von Carl Fromme.

Vorwort.

Drei Jahre sind es heute, dass einer der strebsamsten und begabtesten jüngeren Aerzte der Wiener Schule, Dr. Max Tetzer, kaum 31 Jahre alt, zur tiefen Betrübniss seines liebevollen Meisters, Professor Arlt, seiner zahlreichen Schüler und Freunde der von ihm gehegten Wissenschaft durch den Tod entrissen ward. Als Assistent und Docent an der Klinik für Augenheilkunde in Wien schaarte sich um ihn eine grosse Zahl von Studirenden, die seinen anregenden und ausgezeichneten Vorträgen über Augenheilkunde mit grosser Aufmerksamkeit folgten. Diese Vorlesungen, den Gegenstand theoretisch und systematisch erschöpfend, waren als Ergänzung zu dem reichlichen Materiale der Augenklinik mit solcher Deutlichkeit und Klarheit gehalten, dass dieselben den angehenden Aerzten als vortreffliche Vorbereitung zu den strengen Prüfungen dienten, und die Collegienhefte, welche diese Vorträge enthielten, in zahlreichen Exemplaren unter den Rigorosanten circulirten. Nach dem Ableben des Dr. Tetzer sah ich mich über vielseitige Aufforderung veranlasst, meine nach den im Schuljahre 1866 gehaltenen Vor-

trägen stenographirten Aufzeichnungen in mehreren hundert Exemplaren auf autographischem Wege zu vervielfältigen. Da dieselben jedoch sehr bald vergriffen waren, und die Nachfrage nach den „Tetzer'schen Schriften" sich steigerte, so übergab ich vorliegende Arbeit dem Drucke. Mit Beibehaltung des Systems suchte ich das Büchlein dem Studirenden und dem praktischen Arzte zugänglich zu machen und fügte einen Theil der schematischen, bei Vorträgen üblichen Zeichnungen auf drei lithographirten Tafeln bei.

So übergebe ich denn dieses Büchlein der Oeffentlichkeit mit dem Wunsche, dass es seinen Zweck ebenso erfülle, wie die Vorträge seines Autors lebendig, anregend und nützlich für seine zahlreichen Zuhörer waren. Und wenn ich diesen im Geiste die elegischen Worte Ovid's: „Parve, nec invideo, sine me, liber, ibis in urbem" sprechen höre, so muss ich als sein dankbarer Schüler sogleich hinzufügen: „Heu mihi, quod domino non licet ire tuo".

Wer den Verewigten achtete und verehrte — und dies ist Jeder, der ihn kannte, — wird diese Worte begreifen und in dieselben einstimmen.

WIEN, 28. November 1869.

Dr. Grünfeld.

Inhaltsverzeichniss.

Seite

I. Conjunctiva 1
A) Diffuse Entzündungen 4
I. Conjunctivitis catarrhalis 4
a) Ophthalmia catarrhalis 6
b) Ophthalmia pustulosa 7
II. Conjunctivitis blennorrhoica 17
a) acute Blennorrhoe 18
b) chronische Blennorrhoe 28
III. Conjunctivitis diphtheritica 35
IV. Conjunctivitis membranacea 39
B) Circumscripte Entzündungen 41
I. Conjunctivitis scrophulosa 41
II. Conjunctivitis exanthematica 49
III. Conjunctivitis trachomatosa (Arlt) 50
IV. Conjunctivitis traumatica 56
Anderweitige Veränderungen der Conjunctiva 60
Flügelfell (Pterygium) 64
II. Cornea 67
A) Entzündliche Processe der Cornea 71
I. Keratitis scrophulosa 72
II. Keratitis e lue congenita 77
III. Keratitis rheumatica 79
IV. Hornhautabscess 82
V. Keratitis traumatica 91
VI. Hornhautgeschwüre 94
VII. Trübungen der Cornea 114
B) Krümmungsanomalien der Cornea 124
I. Keratoconus 124

Seite

II. Keratoglobus 126
III. Mikrocornea 127
C) Pseudoplasmen der Cornea 127
III. Sclerotica 129
I. Entzündliche Processe der Sclera 130
II. Verletzungen der Sclera 132
III. Ektasien der Sclerotica 135
IV. Iris 140
I. Entzündliche Erkrankung der Iris 146
II. Anderweitige Anomalien der Iris 163
III. Pupillenbildung (Koremorphosis) 169
Iridectomie 171
Andere Methoden 181
V. Chorioidea 183
A) Entzündliche Erkrankungen der Chorioidea 195
I. Chorioiditis serosa 196
II. Chorioiditis plastica s. exsudativa 202
III. Chorioiditis suppurativa 206
B) Anderweitige Anomalien der Chorioidea 209
I. Pseudoplasmen 209
II. Bildungshemmungen 212
III. Ruptur der Chorioidea 214
VI. Glaucoma 214
I. Acutes Glaucom 221
II. Chronisches Glaucom 223
III. Einfaches Glaucom 224
VII. Retina 230
A) Entzündliche Erkrankungen der Retina 232
B) Anderweitige Erkrankungen der Retina 239
I. Nyktalopie 239
II. Retinitis pigmentosa 241
III. Embolia arteriae centralis retinae 243
IV. Netzhautablösung 244
V. Congenitale Anomalien der Retina 249
VI. Neubildungen der Retina 250
Markschwamm 250
Cysticercus 251
C) Functionsstörungen 252
I. Hemeralopie (Nachtnebel) 252
II. Amblyopie und Amaurose 253
a) Cerebralamaurose 256
b) Spinalamaurose 256
D) Erkrankungen, vorzugsweise den Nervus opticus betreffend 257
I. Neuritis optici 257
II. Atrophia nervi optici 259
III. Tumores nervi optici 263

Seite

VIII. Krystalllinse 264
I. Cataracta 269
a) Partielle Cataracta 271
b) Totale Cataracta 277
c) Secundäre Cataractaformen 280
Operative Therapie 286
a) Extractio cataractae 287
I. Lappenextraction 287
II. Linearextraction 292
III. Periphere Linearextraction 293
b) Discissio cataractae 297
c) Reclinatio cataractae 298
Aphakie 300
II. Luxation der Linse 302
IX. Glaskörper 307
I. Entzündung des Glaskörpers 308
II. Haemorrhagien 310
III. Fremde Körper 312
X. Refraction und Accommodation 315
Begriff der Refraction 317
Begriff der Accommodation 319
Organe für die Accommodation und Theorie derselben . . . 322
Accommodationsbreite 324
Brillengläser und deren Effect 330
Emmetropie *E* 341
Presbyopie *Pr* 344
I. Refractionsanomalien 348
Hypermetropie *H* 348
Myopie *M* 363
Astigmatismus *As* 377
II. Accommodationsanomalien 390
A) Accommodationslähmung 390
B) Accommodationskrampf 394
XI. Augenmuskeln 396
I. Lähmungen der Augenmuskeln 403
a) Lähmung des Trochlearis 411
b) Lähmung des Abducens 412
c) Lähmung des Oculomotorius 414
II. Strabismus 420
Schieloperation 427
III. Nystagmus 433
XII. Augenlider 435
I. Entzündliche Erkrankungen der Augenlider 438
II. Pseudoplasmen der Augenlider 444
III. Verbildungen der Augenlider 445
1. Entropium 445
2. Ectropium 448

Seite

3. Coloboma 452
4. Epicanthus 453
IV. Motilitätsstörungen der Lider 453
XIII. Thränenorgane 457
Krankheiten der Thränendrüse 462
Krankheiten der Thränenröhrchen 463
Krankheiten des Thränenschlauches 464
I. Blennorrhoe des Thränensackes 464
II. Dacryocystitis 471
III Fistula sacci lacrymalis 473
XIV. Orbita 475
I. Erkrankung des Knochens und der Periorbita 478
II. Erkrankung des orbitalen Fettes 480
III. Morbus Basedowii 482
Enucleatio et exstirpatio bulbi 483
Prothesis ocularis 487

Erstes Hauptstück.

Conjunctiva.

Anatomie. Die Bindehaut ist eine zarte, durchscheinende, morphologisch wie Schleimhaut beschaffene Membran, die die innere Fläche der Lider auskleidet und sich bis auf den Bulbus erstreckt. Vom innern Lidrande beginnend, läuft die Conjunctiva an der innern, dem Bulbus zugekehrten Fläche des Tarsus und der Fascia tarso-orbitalis bis in die Nähe des Margo orbitalis, überschlägt sich dann und geht auf den Bulbus über. Hier legt sie sich an die Sclerotica an und geht zum Hornhautrande und noch eine geringe Strecke an die Cornea selbst. Die Bindehaut bildet sonach einen Sack. An der Conjunctiva ist zu unterscheiden: 1) Jene Partie derselben, die die innere Fläche der Lider auskleidet, als Conjunctiva tarsalis (palpebrarum). 2. Jene, die gegen den Augapfel sich brückenartig überschlägt als Fornix conjunctivae oder Uebergangsfalte. 3) Die der Sclerotica bis zum Hornhautrande aufliegende Conjunctiva bulbi und 4) ein accessorischer Theil, nämlich eine in der Nähe des inneren Winkels vertical verlaufende und etwas vorspringende Falte als halbmondförmige Falte der Bindehaut. Sie ist bei gewissen Thieren stark entwickelt. Man gebraucht für sie auch den Ausdruck: drittes Lid.

An der Bindehaut selbst haben wir folgende Momente zu unterscheiden: 1) den Epithelialüberzug, 2) den Papillarkörper, 3) das subconjunctivale Gewebe, ferner 4) Blut- und Lymphgefässe, Nerven und Drüsen. Wir wollen diese Theile an je einem Abschnitte der Conjunctiva untersuchen.

a) An der Conjunctiva tarsalis. Diese ist im Normalen meist schwach gelblich-roth, man sieht an derselben, α) einzelne

Gefässe deutlich netzförmig, β) gegen den Rand hin eine ganze Reihe der Meibom'schen Drüsen kammartig nebeneinander, γ) die Oberfläche vollkommen glatt. Die erste Schichte bildet das Epithel, welches hier ein geschichtetes Pflasterepithel ist. Der Papillarkörper, der auf den Epithelialüberzug folgt, besteht aus Bindegewebe, dessen Fasern nach verschiedenen Richtungen hin sich kreuzen. Die einzelnen Fasern, die frei auslaufen, stehen gewöhnlich reihenweise und sind spitz zulaufend; zuweilen ist die Spitze gespalten. Die Spitzen der Zellen des Epithels passen in die Interstitien der Fasern des Papillarkörpers. Vom Papillarkörper findet man nichts am Lidrande, in der Nähe desselben am Lide wenig, worauf der Papillarkörper an Zahl und Grösse der Fasern zunimmt bis zum Uebergangstheil, wo er flach wird, nachdem er früher palisadenförmig war. Die Verwachsung zwischen Bindehaut und Tarsus ist sehr fest.

b) Am Uebergangstheil ist das Epithel mehr cylindrisch. Die zweite Schichte enthält sehr wenig Papillen, die flach und pilzartig sind. Das subconjunctivale Bindegewebe ist gewöhnlich zwischen Bulbus und Lid ein lockeres, leicht verschiebbares Zellgewebe. In demselben ist eine Menge, durch die Bindehaut durchscheinender Gefässe, so dass deren Farbe blass-rosa erscheint.

c) Die dritte Abtheilung, Conjunctiva bulbi, hat streng genommen gar keine Farbe, ist durchsichtig, und was man sieht, ist Sclerotica. Auch hier ist die erste Schichte ein Pflasterepithel; vom Papillarkörper ist sehr wenig vorhanden, das subconjunctivale Bindegewebe ist hier grobmaschig und leicht verschiebbar, so dass die Conjunctiva am Bulbus mit einer Pincette in eine Falte gehoben werden kann. Deshalb entstehen sehr leicht Oedeme der Bindehaut. So findet man bei Katarrh und Blennorrhoe die Conjunctiva bulbi und die des Uebergangstheils ödematös.

Die Gefässe der Bindehaut kommen aus der arteria ophthalmica und aus Zweigen der Carotis externa, nämlich der arteria transversa faciei und einem Zweige der arteria maxillaris externa, nämlich der arteria angularis. Die Venen sammeln das Blut in die vena facialis und ophthalmica.

Der Lymphapparat ist bei der Conjunctiva höchst interessant, er besteht aus Lymphgefässen und Lymphdrüsen. Die Kenntniss von der Existenz der Lymphdrüsen verdanken wir

Krause. Die Lymphgefässe bilden ein Maschenwerk, welches gegen die Hornhaut hin immer dichter wird, und endlich einen Lymphsinus bildet, wo sich die Lymphgefässe sammeln. Die Lymphdrüsen befinden sich an der innern Hälfte der Conjunctiva, sind zwar nicht besonders häufig, aber doch in allen Fällen nachweisbar. Man findet einen Hohlraum ausgekleidet mit einer Bindegewebsschichte, durchzogen von einem Maschen- und Fachwerke, überdies Massen von Zellen und Kernen, die sich wie weisse Blutkörperchen verhalten. Die Lymphdrüsen sind bei gewissen Thieren häufig, bei Rindern ist sogar ein ganzes Conglomerat (Bruch'sche Drüsen).

Die Nerven der Conjunctiva gehören dem ramus primus nervi trigemini an und endigen hier zahlreich. Dies gilt besonders vom Tarsaltheil; weniger Nerven sind am Uebergangstheile und an der Conjunctiva bulbi. Gelangt ein fremder Körper an die innere Fläche der Lider, so sind die Beschwerden bedeutend; am Uebergangstheile dagegen kann derselbe Tage und Monate lang liegen, ohne zu namhaften Schmerzen Anlass zu geben. Die Nervenenden bilden bald ein dichtes Nervennetz mit einer Menge kleiner Zweige, oder sie endigen frei. (Krause's Endkolben).

Drüsige Elemente. Es sind rein acinöse Drüsen mit verzweigten Ausführungsgängen, worauf beerenartig einzelne Bläschen aufliegen. Diese Drüsen kommen vorzugsweise am obern Lide (48—50), weniger am untern (2—6) vor und sind von Krause (Vater) entdeckt worden, deshalb Carl Krause'sche Drüsen. — Andere Arten von Drüsen sind die Manzer'schen und Meissner'schen, welche aber bei Menschen nicht vorkommen. — Die noch zu erwähnenden Thränendrüsen münden am Uebergangstheil mit 9 bis 10 feinen Canälchen.

Zur Vervollständigung der Anatomie der Conjunctiva wäre noch ihr Verhältniss zur Cornea zu erwähnen. Die Conj. bulbi endigt nicht am Rand der Cornea, sondern geht noch eine Strecke weiter über den Cornealrand. Diese Partie der Bindehaut heisst Limbus conjunctivae. Der Limbus ist nach oben am breitesten, unten etwas schmäler, zu beiden Seiten am schmälsten. Deshalb erscheint die Cornea in vielen Fällen (namentlich bei Greisen erkennbar) nicht kreisrund, sondern horizontal elliptisch. Der Bau des Limbus unterscheidet sich nicht viel von dem der Conjunctiva im Allgemeinen. Man beobachtet vorzugsweise,

dass die Faserbündel radiär und sehr dichtstehend sind. Die zwischen diesen Fasern als Falten entstehenden Furchen werden durch das Epithel ausgefüllt. Ueber den Limbus hinaus lässt sich die Conjunctiva nicht verfolgen, aber man bemerkt über der Cornea die Lamina elastica anterior, eine vollkommen structurlose Membran, die man auch Bowman'sche Membran nennt. Sie steht vor der Substantia corneae, wie die Descemet'sche Haut hinter derselben.

Erkrankung der Bindehaut. Die Entzündung der Bindehaut ist eine besonders häufig vorkommende Erkrankung. Wir wollen der leichteren Uebersicht halber die entzündlichen Processe in zwei Gruppen theilen, in solche, die die Bindehaut in ihrer Totalität betreffen, als diffuse Processe, und in solche, bei denen der entzündliche Process auf scharf umschriebene Herde sich beschränkt, als circumscripte Formen. Zu den diffusen wird zu zählen sein: 1) Conjunctivitis catarrhalis, 2) C. blennorrhoica, 3) C. diphtheritica, 4) C. membranacea. Zu den circumscripten Formen: 1) Conjunctivitis scrophulosa s. lymphatica, 2) C. trachomatosa (Arlt), 3) C. exanthematica und 4) C. traumatica.

A. Diffuse Entzündungen.

1. Conjunctivitis catarrhalis.

Pathologische Anatomie. Die Veränderungen an der Conjunctiva betreffen einerseits das Epithel, andererseits den Papillarkörper. Das Epithel ist theilweise abgestossen, die oberflächliche Schichte wird exfoliirt mit gleichzeitiger Production von Zellen in der Tiefe. Dieser Wechsel ist verschieden ausgebildet, jedoch nicht so erheblich, wie bei Blennorrhoe. Der Papillarkörper ist geschwellt, jedoch nur gering. Diese Schwellung besteht in dem Zustande der Proliferation der Bindegewebskörperchen, weshalb die Bindehaut dicker und angelaufen erscheint. Die abgestossenen Epithelien verkleben sich zu Klümpchen, es bildet sich ein Secret, welches aus solchen Klümpchen bestehende Schleimflocken enthält, wobei es noch zur Transsudation einer eiweissähnlichen Flüssigkeit und zu Erweiterung der Gefässe kommt. Klinisch ist die diffuse katarrhalische Entzündung der Bindehaut einhergehend mit

mässiger Injection, geringer Schwellung und Secretion von Schleimflocken und Eiweisszellen.

Symptome: a) objectiv. Die Conj. tarsi ist stärker geröthet, als im Normalen, sie erscheint dann gelblich-roth und später sogar schmutzig-gelblich-braun, dabei kann man jedoch noch recht deutlich einzelne Gefässstämme unterscheiden. Die Röthe ist also netz- oder maschenförmig. Auch die Meibom'schen Drüsen kann man sehen, es lässt sich die ganze Reihe derselben gut unterscheiden. Die Conj. ist hier glatt, nicht feinkörnig oder sammtartig, wie bei Blennorrhoe, nur bei längerer Dauer der Affection ist die Conj. feinwarzig. In manchen (acuten) Fällen sieht man zahlreiche kleine Bläschen auf der Oberfläche der Bindehaut.

Der Uebergangstheil ist beim Katarrh schon sehr betheiligt, indem er statt des normalen Blass-Rosenroth gelblich-roth oder gelb und überdies bedeutend aufgelockert erscheint. Wenn man das Lid abzieht, springt der gelblich-roth gefärbte Uebergangstheil als horizontale Falte, als Wulst hervor. Die wulstige Auflockerung ist desto stärker, je länger die Dauer des Katarrh ist.

Die Conj. bulbi ist in der Regel, namentlich in leichten Fällen intact, so dass demnach blos der Tarsal- und Uebergangstheil in's Mitleid gezogen wird.

Die Secretion der Bindehaut ist insoferne alienirt, als sie ein ziemlich reichliches, leicht viscides Fluidum absondert, worin einzelne graue Klümpchen schwimmen, die man mikroskopisch als junge Epithelialzellen erkennt, welche durch eine eiweissähnliche Substanz zusammengehalten werden. Wenn die Affection heftig wird, so dass die Zellenproduction rascher stattfindet, so bleiben die Zellen in jenem Elementar-Stadium, in welchem man sie als Eiterzellen bezeichnet, und man hat Eiterklümpchen im Secret. Das Secret fliesst aus der Lidspalte, die Augen thränen und nässen also. Da nun das Secret viel Chloride und Salze enthält, so wird dadurch die Haut wund, es entstehen Excoriationen, die Epidermis wird weich, so dass sie leicht herabgeht, und das Chorion blosliegt. Es entstehen auch Risse in der Haut, wodurch heftige Schmerzen und krampfhafte Contractionen der Lider, Blepharospasmus, veranlasst werden kann. Bei älteren Individuen kann es zur Einwärtswendung der Lider kommen, ein Zustand, den man Entro-

pium nennt. Ferner vertrocknet das an den Cilien angesammelte Secret, so dass das Auge dadurch, namentlich während der Nacht, verklebt wird. Ein solches grünlich-gelbes, die Cilien zu Büscheln verklebendes Secret kommt auch bei Blepharoadenitis vor; allein entfernt man das Secret, so findet man bei Katarrh den Lidrand intact, bei Blepharoadenitis dagegen erkrankt.

b) Subjectiv. Die subjectiven Symptome sind sehr mannigfach. Die Haupterscheinung ist: 1) das Verklebtsein der Augen am Morgen, weil während des Schlafes Cilien und Lidränder durch Vertrocknen des Secretes an der Luft verpickt wurden, so dass es dem Patienten erst nach mehrmaligem Waschen möglich ist, die Lider zu öffnen. 2) Des Abends bei künstlicher Beleuchtung werden die unangenehmen Sensationen nur noch verschlimmert, das Auge wird heiss, brennt stark, um die Lichtflamme sieht der Patient einen Kranz von Regenbogenfarben (dies mag daher kommen, dass einzelne an der Cornea befindliche Schleimpartikelchen das Licht in prismatische Farben zerlegen). 3) Gefühl von Rauhigkeit und der Anwesenheit eines fremden Körpers im Auge. Wegen der Exfoliationen entstehen nämlich an der Oberfläche der Bindehaut kleine Buckel, die die Cornea reiben und jene unangenehmen Gefühle erzeugen. 4) Jucken und Beissen, das so heftig werden kann, dass die Patienten die Lider beständig kratzen und reiben, wodurch Excoriationen entstehen, die sich zu einem Ekzem über der Haut der Wange ausbilden. (Dies erklärt sich durch die Bähung, welche die Flüssigkeit erzeugt). 5) Erscheinungen des Trübsehens, wenn sich Schleimfäden an die Cornea anlegen.

Heftige Schmerzen sind beim Katarrh nicht vorhanden; und treten solche auf, so ist das ein Beweis, dass schon die Cornea und Iris participirt. Lichtscheu kommt in der Regel auch nicht vor, höchstens bei jugendlichen Individuen. Unangenehm ist blos der stetige Thränenfluss.

Specialformen des Katarrh sind: a) Ophthalmia catarrhalis. Bei dieser Form betheiligt sich nicht blos Tarsal- und Uebergangstheil, sondern der Process geht auch auf die Conj. bulbi über. Diese wird dicht, durch geringe Injection der Gefässe netzförmig injicirt, und zwar zeigt sich die Injection von der Peripherie aus gegen die Hornhaut, so dass die Gefässe Anfangs einen Kranz um dieselbe bilden. Die Farbe der

Gefässe ist ziegelroth oder scharlachroth und ist wohl zu unterscheiden von der bläulichrothen oder violetten Farbe, welche die Ciliarinjection zeigt. Ist die Affection besonders heftig, so bleibt es nicht blos bei der Injection der Conjunctiva bulbi, sondern auch das subconjunctivale Bindegewebe betheiligt sich, es wird ödematös, serös infiltrirt, in Folge dessen wird die Bindehaut vom Bulbus abgehoben und wird höher zu liegen kommen, wodurch gleichsam ein Wall gebildet wird; ein Zustand, den man mit dem Namen Chemosis belegt. Eine solche Ophthalmia catarrh. hat nicht mehr einzelne schleimige Flocken, sondern eitriges Secret, weil die Zellenproduction sehr rapid wird. Wenn diese Affection auftritt, kommen noch collaterale Erscheinungen hiezu: erhöhte Temperatur der Lider, vermehrte Schwellung und gesteigerte Röthe der Lidhaut, so dass es den Anschein hat, als wenn die Lidhaut von Dermatitis oder Erysipel befallen wäre. Deshalb belegen auch einige Autoren diese Affection mit dem Namen Ophthalmia erysipelatosa. Noch wäre ein Symptom zu erwähnen. Es ist dies die Erscheinung, dass zuweilen nach innen und aussen von der Cornea dreieckige Stellen von gräulich gelber Farbe besonders dadurch wahrnehmbar werden, dass sie etwas über dem Niveau der andern Bindehaut emporragen. Sie entsprechen der Oeffnung der Lidspalte. Im Bereiche dieser Stellen wird nämlich das Epithel exfoliirt, worauf Decken von Exsudatschichten sich daselbst ablagern. Dies kommt nur bei heftigen Fällen vor.

b) Ophthalmia pustulosa. Die Bindehaut zeigt dieselben Erscheinungen, wie beim einfachen Katarrh; aber nur an der Conjunctiva bulbi bald näher zur Cornea, bald etwas entfernter gegen den Winkel hin entstehen umschriebene Injectionen, in deren Mitte ein Kernchen sich bildet, das dann zu einem Bläschen wird, welches berstet und ein kleines Geschwür hinterlässt. Diese Form kommt nur bei jugendlichen Individuen vor.

Aetiologie des Katarrhs. In dieser Beziehung muss man unterscheiden: einen primären oder idoipathischen, einen secundären oder consecutiven Katarrh und einen Katarrh als Theilerscheinung gewisser allgemeiner Processe.

1. Den idiopathischen Katarrh erzeugen mehrfache schädliche Agentien: α) Einwirkung von Zugluft, greller Tempera-

turwechsel, Durchnässung, Fahren im heftigen Winde etc.; β) Aufenthalt in stauberfüllter Atmosphäre, oder in durch Ausdünstungen verdorbener Luft. Deshalb ist diese Erkrankung, wie die Beobachtung lehrt, da häufig, wo viele Leute sich in einem Locale befinden, in Kasernen, in Gefangenhäusern, in Spitälern, in Gebär- und Findelanstalten par excellence und endlich in Irrenhäusern etc.; γ) bei gewissen Handwerkern, so: Ophthalmie der Canalräumer in Frankreich, bei Leuten, die sich höheren Temperaturgraden aussetzen müssen, bei Schmieden, Schlossern und dgl.; δ) zu gewissen Jahreszeiten kommt diese Form äusserst häufig vor, so dass man an ein epidemisches Auftreten denken muss. In Wien tritt sie gewöhnlich im Frühlinge von Ende März bis Mitte Mai, dann im Herbst in den Monaten September und October auf. Sie kommt auch, wie hier vor mehreren Jahren (1863), epidemisch vor.

2) Der consecutive Katarrh entsteht, wenn fremde Körger sich im Bindehautsacke längere Zeit befinden, ferner bei Infarcten in den Meibom'schen Drüsen, wenn die Lidränder entzündet sind, bei Blepharoadenitis, bei Erkrankung des Thränenorganes, bei Blennorrhoen und Fisteln des Thränensackes, bei allen möglichen Entzündungen in den tieferen Gebilden des Bulbus (Keratitis, Iritis, Chorioiditis etc.).

3. Als Theilerscheinung anderer allgemeiner Processe kommt der Katarrh vor in den fieberhaften Zuständen verschiedener Art, bei den acuten Exanthemen (Morbillen, Variola, Scharlach), bei Typhus und andern schweren Erkrankungen; ferner bei Erkrankungen der Schleimhaut der Respirationsorgane, besonders der Nasenschleimhaut. Diese Form spielt sonst keine erhebliche Rolle. Bei alten Leuten geht die Bindehaut, ohne dass man an eine Entzündung denken kann, gewöhnlich Veränderungen ein, die mit Katarrh verwandt sind, indem sie nämlich einen gelben Teint erhält, aufgelockert und schlaff erscheint, so dass die Uebergangsfalte einen Wulst darstellt. Einige Autoren bezeichnen diesen Zustand als Ophthalmia senilis.

Verlauf und Ausgang des Katarrhs. Der Katarrh ist zu unterscheiden in einen acuten und einen chronischen. Der Erstere tritt ziemlich vehement auf und erreicht binnen kurzer Zeit den Culminationspunkt, hört jedoch nach Verlauf von 14 Tagen ganz per se, ohne ärztliche Behandlung auf. Er

zeigt darin ein von der Blennorrhoe verschiedenes Verhalten, die ohne medicamentöse Behandlung nicht heilt. Ist der Katarrh jedoch in einem Zeitraume von 10—15 Tagen nicht beseitigt, so ist er chronisch geworden. Bei dieser Form participirt allein der Tarsal- und Uebergangstheil; die Conjunctiva bulbi bleibt intact. Die alienirte Conjunctiva des Tarsal- und Uebergangstheiles erhält statt der schwach gelblich rothen Farbe eine schmutzig gelbe Röthe oder sogar Kupferröthe. Der Papillarkörper ist in gewissem Grade geschwellt, woraus eine Unebenheit der Fläche der Bindehaut folgt. In einzelnen Fällen hat die Conjunctiva eine bläuliche Farbe, und wenn man sie genau betrachtet, so sieht man leichte oberflächliche Cicatrisation. Mikroskopisch findet man das Epithel verdickt und darunter eine ziemlich dichte Lage von Zellenneubildung. Dieser Zustand entsteht in manchen Fällen von selbst, in andern durch schlechte Behandlung, insbesondere durch Caustica.

Folgezustände des Katarrhs. Bei alten Leuten kann es geschehen, dass die Erschlaffung auf das ganze Lid und auf die Musculatur übergeht. Bei diesem subparalytischen Zustand kann das Lid nicht mehr an den Bulbus angedrückt werden, steht von ihm ab, sinkt herunter und wendet sich sogar nach auswärts. Diese Veränderung nennt man Ectropium. Ein weiterer Zustand als Folge des Katarrhs ist die Verengerung der Lidspalte, Blepharophimosis, wobei die Lider weit weniger geöffnet werden können. Dies entwickelt sich in der Weise, dass die freien Ränder der Lider von der äusseren Commissur her zusammenwachsen, weil durch die Bähung der Epidermis die Cutis von dem Chorion blosgelegt, und das Epithel von den Lidrändern abgestossen wird, so dass durch Contact der Wundflächen allmälige Verwachsung entsteht. Ein weiterer Folgezustand ist die Schwere der Lider und Gefühl von Trockenheit und Rauhigkeit; die Schwere, die besonders in der Nacht und des Morgens auftritt, ist auf secundäre Affection des M. sphincter palpebrarum und die Rauhigkeit auf Alteration der Secretion der Bindehaut zurückzuführen.

Complicationen. Wir haben zu bemerken, dass zum Katarrhe leicht Entzündung der Cornea und Iris (Keratitis und Iritis) sich hinzugesellen kann. Die Entwickelung derselben ist folgende: Man findet, dass der Kranke nach einigen Tagen

der Dauer des Katarrhs heftige, zuweilen über die Stirne ausstrahlende Schmerzen empfindet, dass reichlicher Thränenfluss und vermehrte Lichtscheu auftritt. Untersucht man das Auge genauer, so sieht man, dass nicht allein die Conjunctiva bulbi scharlachroth gefärbt ist, sondern dass es zu Ciliarinjection gekommen ist.

Anmerkung. Es verlaufen nämlich unter der Bindehaut Blutgefässe, die aus der Arteria und vena cil. ant. stammen, welche die Augenmuskeln versehen. Es zieht zuerst ein Gefäss von jeder Seite im subconjunctivalen Gewebe zur Cornea hin, und zwar eine Arterie und eine Vene, die geradlinig oder geschlängelt verlaufen. Es kommen dann radiaer zur Cornea noch andere Gefässe, welche miteinander anastomosiren, so dass um die Cornea herum ein feines Gefässnetz entsteht, welches 1‴ von der Cornea entfernt ist. Es ist somit vor dem Hornhautrande ein gefässloser Kreis, da 1‴ vor der Cornea die Gefässe eine Kniebeugung bilden und durch die Sklerotica zur Chorioidea und Iris gehen. Dieses Gefässnetz ist im gewöhnlichen Zustande nicht sichtbar. Bei gewissen Entzündungen nun, wo eine Blutüberfüllung der Subconjunctival- und Episcleralgefässe da ist, zeigt sich ein bläulichrother Saum um die Cornea. Dieses deutet immer auf Ergriffensein der Cornea oder Iris. Die grösseren Stämme dieser Gefässe sieht man auch am gesunden Auge nicht hellroth, sondern mehr violett oder bläulichroth, weil über denselben die Conjunctiva als trübes Medium den rothen Grund blau zeigt.

Wenn bei Katarrh Complicationen von Seite der Cornea herrühren, so hyperaemiren sich die Gefässe, so dass eine rosenrothe Zone zum Vorscheine kommt, worauf nach einem Tage folgende Veränderungen an der Cornea wahrzunehmen sind: Es bildet sich gewöhnlich hart am Rande derselben ein gelblich-grauer Punct, später noch andere. Diese gelben Puncte vermehren sich, confluiren und bilden eine Trübung, so dass ein kurzer Bogen oder eine Sichel oder ein Halbkreis entsteht; oder diese Trübung der Cornea betrifft den ganzen Kreis. Trübung der Cornea ist aber Entzündung, in deren Folge durch Zerfall und Exfoliation des getrübten Theiles Substanzverluste (Geschwüre) entstehen, die in manchen Fällen klein, in andern eine Sichel, einen Halbkreis oder gar einen Kreis bilden. Es kommen jedoch an der Cornea durch Verlust des Epithels auch kleine Geschwüre vor. Die kleinen, ebenso wie die grossen Substanzverluste (Geschwüre) heilen leicht mit Zurücklassung einer Trübung, welche also gewöhnlich peripher ist. Diese Geschwüre gehen nicht tief; zuweilen aber greifen sie mehr und mehr gegen die hintere Wand, so dass es zum Durchbruch kommt. Humor aqueus verloren geht,

und so die vordere Kammer zu existiren aufhört. Je tiefer der Substanzverlust ist, der von der Cornea aus begann, je näher er der Descemet'schen Haut ist, desto wahrscheinlicher ist, dass die Iris erkrankte.

Die Entzündung der Iris gibt sich kund: a) durch Verfärbung, sie wird dunkler; b) durch Verengerung und träge Reaction der Pupille, weil eine Art spastischer Contraction der Muskeln und Reizung der Irisnerven vorhanden ist; c) durch Ciliarinjection. In Folge einer solchen Iritis sieht man den Humor aqueus trübe, und die feinen Falten der Iris sind nicht erkennbar. Es entstehen nämlich Exsudatmassen in den Humor aqueus, der dadurch trübe wird, oder das Exsudat ballt sich zusammen und wird am Boden der vorderen Kammer in Form von Wolken oder eines Saumes präcipitirt. Man nennt dies Hypopyum.

Die Exsudationen erfolgen ferner in das Gewebe der Iris, wodurch diese aufgelockert und verfärbt wird, und ein gelblich-grauer Farbenton entsteht. Das Exsudat kann auch in die Pupille abgelagert werden, d. h. das Bindegewebe der Iris vegetirt und schickt Fortsätze an die vordere Kapsel bis in die Pupille, wodurch Verwachsung der Iris am Pupillarrande mit der vorderen Linsenkapsel zu Stande kommt, ein Zustand, den man hintere Synechie nennt, im Gegensatze zur vorderen Synechie, worunter man Verwachsung der Iris mit der Cornea versteht.

Diese Consecutivzustände (Keratitis und Iritis) bei Katarrh sind relativ selten und kommen nur dann, wenn der Kranke sich gar nicht schont (Staub, Hitze, Wind) oder durch Cauterisation. Unter Umständen kann diese Keratitis und Iritis von bleibendem Schaden sein, wenn nämlich Trübung in Folge von Keratitis zurückbleibt, oder wenn in Folge von Iritis die Reaction der Iris auf Licht und Schatten vermindert ist, oder es entwickelt sich Pupillensperre (Occlusio pupillae), d. h. die Synechien wachsen immer mehr und bilden eine vollständige Blende, etc.

Therapie beim primären Katarrh. Die Therapie zerfällt in zwei Gruppen: in die diaetetische und rein therapeutische (medicamentöse). Beide sind sehr wichtig. a) Die rein diaetetische hat darin zu bestehen, dass der Kranke alle Schädlichkeiten, die den Katarrh verursachten, meide: hohe Hitze-

grade, Staub, Nässe, Aufenthalt in verdorbener Luft, Vermeidung des Besuches von Gast- und Caffeehäusern, Theater und überhaupt jener Localitäten, wo viele Menschen nebeneinander sind. Ferner soll im Zimmer zur Winterszeit nicht stark geheizt werden, und darf der Kranke nicht in der Nähe des Ofens sein. Jede Anstrengung beim künstlichen Licht, also Abends, ist schädlich. Das Tabakrauchen soll, wenn auch nicht ganz verboten, so doch nur im Freien oder doch bei geöffnetem Fenster gestattet sein. Vorzuziehen ist das Rauchen aus langer Pfeife. Es ist ferner darauf zu sehen, dass das Auge öfter gereinigt werde, insbesondere des Morgens, jedoch mit entsprechender Vorsicht, ohne am Auge viel zu reiben, sondern es ist blos zu betupfen, damit nicht Excorationen oder Ekzeme entstehen. Zu Waschungen kann man auch indifferente Theespecies (Eibisch-, Flieder-, Malventhee u. dgl.) benützen. Wenn Jucken da ist, darf man nicht reiben. Endlich ist die Enthaltung von stark blähenden Speisen und geistigen Getränken unbedingt nöthig. b) Rein medicamentös. Der Katarrh heilt, wie schon erwähnt, auch spontan; durch Arzneimittel jedoch wird die Heilung beschleunigt. Gegen die katarrhalische Entzündung wurden schon von Alters her Augenwässer (Collyrien) angewendet, welche reizende, adstringirende Bestandtheile enthalten, von der Meinung ausgehend, dass die hyperaemischen Gefässe, die mehr erweitert sind, sich verengern und dem erschlaffenden Gewebe wieder Resistenz verleihen. In der ersten Zeit des Ausbruchs des Katarrhs, d. i. im Stadium der activen Congestion, muss man mit der Anwendung aller Reizmittel vorsichtig zu Werke gehen, da sonst Cicatrisation, Keratitis oder Iritis entstehen könnte. Es ist also von Anfang blos Reinhaltung indicirt. Im Beginne ist gewöhnlich ein Hitzegefühl, Temperaturserhöhung, Schmerz, Lichtscheu, Thränenfluss vorhanden. Wenn diese Symptome aufgehört hatten, wenn Erschlaffung der Bindehaut eingetreten ist, also in der Periode der Erschlaffung, sind Reizmittel am Platze, während im ersten Stadium blos allgemein diaetetische Massregeln, vielleicht auch trockene Wärme anzuwenden sind. In andern Schulen (Wecker) werden kalte Umschläge angewendet. Diese werden wohl ertragen, nützen auch in einigen Fällen, in andern aber nicht, namentlich wenn sie nicht oft

genug gewechselt werden, denn es entstehen neuralgische Schmerzen im Auge und an der Stirne etc. Dieser Umstand veranlasst Arlt, keine Umschläge überhaupt anzuordnen. Wenn Schmerz und Lichtscheu bedeutend sind, so ist Praecipitat-Salbe zu benützen. Rp. Mercurii praecipitati albi, grana XII.; Extr. Belladonnae, grana XVI.; Ungu. emoll. drachm. duas. M. f. ung. D. S. Jede zweite Stunde erbsengross an Stirne und Schläfe einzureiben. Wenn heftige Ophthalmia catarrh. mit heftigem Schmerz und hoher Temperatur vorhanden ist, sind 6 bis 8 Blutegel an die Seite des afficirten Auges zu appliciren, an der Schläfe oder hinter dem Ohre.

Wenn die active Congestion zu Ende ist, passt es zu den Adstringentien zu übergehen.

Auf das Stadium der Congestion folgt das der Erschlaffung, welches sich durch Aufhörung der Schmerzen, der Temperaturerhöhung und der Lichtscheu charakterisirt. Es bleibt demzufolge blos die Erscheinung der Injection und der Schleimsecretion. Da passt es nun, das erschlaffende Bindegewebe durch Reizmittel wieder zur Contraction zu bringen. Dies geschieht 1) durch Aetzmittel. Argentum nitricum crystallisatum ist bei Katarrh von wahrhaft grosser Wirkung, so dass er binnen einigen Tagen heilt. Es ist am besten, wenn der Arzt selbst den Lapis anwendet, und zwar durch Touchiren, ein Vorgang, der darin besteht, dass man beide Lider umstülpt (indem man nämlich das obere umstülpt und das untere blos herabzieht), und mit einer Lösung von Arg. nitr. die Innenfläche der Lider mit einem Malerpinsel bestreicht. Am besten ist für eine Lapislösung die Formel: Rp. Arg. nitr. cryst. grana quinque, Aq. dest. unciam. D. in vitr. nigr. Man darf blos die Bindehaut der Lider und des Uebergangstheiles bestreichen und selbst, wenn Complicationen von Seite der Conj. bulbi zugegen sind, darf man doch nicht diese bestreichen. Uebrigens genügt das Bestreichen des afficirten Lides und der Uebergangsfalte. Man bestreicht je nach der gewünschten Wirkung einmal oder nach Abtupfung des Pinsels und Reinigung desselben in lauem Wasser mehrere Male. Im Allgemeinen ist bei leichteren Katarrhen ein einmaliges Touchiren hinreichend. Ist die Bindehaut mit Lapis bestrichen, so bildet sich ein Schorf, der wie ein blaugrauer Schleier die Bindehaut bedeckt. Dieser Schorf ist eine Verbindung des Arg. mit dem Eiweiss

des Bindehautsecretes; also Silberalbuminat. Dies nennt man Verschorfung.

Beim Touchiren hat man drei Perioden zu unterscheiden: α) die der Reizung (Reaction), während welcher Lidkrampf besteht, dass das Auge nicht geöffnet werden kann. Röthung der Augen, rosenrother Kranz um die Cornea wegen Hyperaemie der Blutgefässe und reichlicher Thränenfluss entstehen in Folge dessen. Diese Erscheinungen dauern $^1/_2 - ^3/_4$ Stunden. β) Die des Nachlasses (Remission), wo eine wohlthätige Erleichterung auftritt, Schmerz, Thränenfluss und Secretion aufhören. γ) Die der Recrudescenz, wo die Erscheinungen des Katarrh (Thränenfluss, Schleimsecretion etc.) wieder auftreten. Diese drei Perioden sind in der Weise zu erklären, dass durch die Verschorfung der oberflächlichen Schichte der Bindehaut eine Reizung auf diese ausgeübt wird. Der Schorf ist ein fremder Körper, den die Bindehaut entfernen will, was durch die Congestion und Secretion bewerkstelligt wird (1. Periode). Durch den erhöhten Stoffwechsel kommt mehr Blut in die Gefässe. Es erfolgt vermehrte Ausschwitzung, die Blutgefässe werden wesentlich entlastet, sie können also mehr zur Norm zurückkehren (2. Periode). Nachdem nun der Normalzustand nahezu herbeigeführt ist, tritt die Periode des Nachlasses ein, und wenn diese längere Zeit gedauert hat, kommen dann wieder die Erscheinungen des Katarrhs (3. Periode).

Was die anzuwendende Lösung betrifft, so kann ein Geübter 10, 15 bis 20 Gran auf die Unze benützen; er wird jedoch leicht und oberflächlich touchiren. Die Häufigkeit der Wiederholung der Touchirung richtet sich nach dem Stadium der Recrudescenz, insoferne, als nur in diesem touchirt werden soll. Während der ersten und zweiten Periode darf das Touchiren nicht wiederholt werden. Es gibt Fälle, wo ein einmaliges Touchiren für zwei Tage hinreicht, in andern Fällen muss jeden Tag touchirt werden. Ob zu wenig touchirt ist, erfährt man dadurch, dass das Stadium der Recrudescenz früh wieder kommt. Dann tritt die Anzeige heran, die Touchirung bald zu wiederholen. Hat man zu viel touchirt, so dauert das Stadium der Reaction lange, der Patient hat lange Schmerz und der Schorf bleibt lange liegen. Bis der Schorf nicht abgestossen ist, darf man nicht touchiren, sonst würden leicht Cicatrisationen entstehen.

2) Kann man den Kranken nicht so oft als nöthig sehen, so wird das Touchiren mit Lapislösung durch verschiedene Collyrien ersetzt, u. z. Adstringentia, die durch Reizung auf die Gefässwandungen eine Verengerung der Gefässlumina, vielleicht auch einen directen Reiz auf die Bindehaut und ihre elastischen Elemente ausüben. Es gibt eine grosse Anzahl der adstringirenden Mittel: Leichte Lapislösungen 1—2 Gran Nitr. arg. auf 1 Unce Wasser. Lösungen von 2, 6 bis 8 Gran Tannin auf die Unce. 3) Sulf. Zinc. 1—2 Gran. 4) Alumen crud. 4, 5 bis 10 Gran. 5) Boraxlösungen, stark verdünnte Opiumtinctur; ferner Plumb. acet. 5—6 Gran, Cupr. sulf. 4—5 Gr. Für einzelne Mittel gelten gewisse Restrictionen. So darf Plumb. acet. nicht angewendet werden, wenn Geschwüre auf der Cornea sind, weil der Bleizucker zu Schorfbildungen am Geschwürgrunde Anlass gibt, durch welche nicht zu beseitigende Trübungen entstehen. Ausserdem gibt es eine Menge von Augenwässern: a) Aqua Conradi: Merc. subl. corr. grani quartam partem; Aq. dest. unc. ii; Tinct. op. croc. vel laudan. liqu. Sydenham gtts. VIII.—X. Mucilag. sem. cydon. drachm. dimidiam. Ist eines der mildesten Collyr. b) Collyr. adstring. lut. Aq. dest. aa. unciam. D. S. täglich dreimal die Lider zu befeuchten. (Collyr. adstr. lut. oder Aq. Horstii besteht aus Sulf. Zinc. gr. XII. Camphora und Crocus aa. gr. 2 auf 4 Uncen Wasser, soll an dunklen Orten gehalten werden wegen seines Camphergehaltes). c) Rp. Lapis divini gr. sedecim; Aq. dest. unc. quatuor. Tinct. op. s. drachm. Acet. litharg. gtts. IV—VI. D. S. Augenwasser. Es bildet, wenn es ruhig steht, einen Bodensatz und muss daher bei jedesmaligem Gebrauche aufgeschüttelt werden. Man kann diese Augenwässer anwenden, indem man mit eingetauchten und gut ausgedrückten Compressen auf die Augen Ueberschläge 2—3 Mal täglich von $^1/_2$—1 Stunde Dauer machen lässt. Diese Methode ist jedoch im Allgemeinen wenig empfehlenswerth. Es ist am besten, das Collyr. auf die hohle Hand zu schütten und mit dem so eingetauchten Finger auf das Auge zu streichen. Nur ist darauf zu sehen, dass einige Tropfen hinein kommen.

Alle diese Augenwässer bewirken eine Reaction. Die Patienten empfinden ein Wärme- und Hitzgefühl im Auge und ein Kratzen, es entsteht Röthung und Thränenfluss. Dieser Zustand währt jedoch nur einige Minuten. In der Regel genügt

es, wenn das Auge zwei bis drei Mal des Tags, und zwar früh, Mittags und gegen 4 Uhr Abends applicirt wird. Spät Abends ist es nicht gut zu appliciren, weil Abends der Katarrh gewöhnlich eine Exacerbation macht.

Mit den Augenwässern kommt man gewöhnlich aus. Zuweilen jedoch nicht, wenn nämlich bei Complicationen die Erschlaffung der Bindehaut bedeutend ist, wenn Morgens die Eröffnung des Auges schwer wird. Wenn Augenwässer nicht vertragen werden, muss man Augensalben anwenden. Vorzugsweise: Rp. Merc. praecipitat. rubr. vel alb. gran. 1—2 Ung. emoll. drachmam M. exactissime f. Ung. ophthalm. S. Linsengross vor dem Schlafengehen sorgfältig an dem Lidrand (wo die Cilien sind) einzureiben, jedoch mit der Vorsicht, dass nichts in das Auge falle. Morgens wird das Auge abgewaschen. Wenn Individuen mit zarter Haut die Praecipitatsalbe nicht ertragen und Ekzeme bekommen, so soll die Salbe weggelassen werden. Man kann in Fällen, wo das Gefühl eines fremden Körpers sehr stark, und die Erschlaffung gross ist, auch die Salbe mit Tinct. op. croc. 6 bis 8 Tropfen verbinden. Bei hartnäckigem chronischem Katarrh kann auch mit einem gut abgeschliffenen Krystall von Cuprum sulfur. in Substanz touchirt werden.

Dieser grosse Apparatus medicamentorum ist nicht ohne Wichtigkeit, denn jedes auf die Bindehaut applicirte Mittel darf nicht lange angewendet werden, da die Conjunctiva gegen ein lange angewendetes Mittel abgestumpft wird. Man muss daher die Mittel wechseln.

Beim secundären Katarrh muss die Therapie das Grundübel heben und dann schwindet der Katarrh von selbst. Den Katarrh können bedingen: 1. fremde Körper im Bindehautsacke oder auf der Cornea; diese müssen dann entfernt werden. 2. Affection der Lidranddrüsen (Blepharoadenitis). Hier passt die rothe Praecipitatsalbe. 3. Infarcte der Meibom'schen Drüsen. Man sieht an dem Lidrand gelblich-weisse Körner. Diese müssen entfernt werden, oder Anwendung der Praecipitatsalbe gleichfalls. 4. Thränensackaffectationen. Diese muss man nach den betreffenden Regeln zu heilen suchen. 5. Verschiedene andere Entzündungen am Auge (Keratitis, Iritis, Chorioiditis etc.) hier spielt der Katarrh eine untergeordnete Rolle, ebensowie 6. als Theilerscheinung gewisser allgemeiner Erkrankungen und acuter

Exantheme. Cessante causa cessat morbus gilt also vom secundären Katarrh.

Bei Complicationen des Katarrh. Wenn Injection der subconjunctivalen Gefässe, wenn Keratitis oder Iritis als Complication des Katarrh auftreten, dürfen keine Caustica oder Adstringentia angewendet werden, da sonst die Erscheinungen von Seite der Cornea und Iris sich rapid entwickeln. Man muss in solchen Fällen die Reizung im Bereiche der Ciliarnerven herabzusetzen und die Bildung von Adhaesionen des Pupillarrandes durch Einträufelung von Atropin zu verhindern suchen. Rp. Atropini sulf. granum dimidium; Aq dest. drachmam. M. D. S. Augentropfen. Dies muss mit entsprechend zugeschnittenem Federkiel eingeträufelt werden. Wird die Pupille auf das Einträufeln bald weit, so kann man 1 bis 2 Tage warten; bleibt sie aber eng, so muss man so lange einträufeln, bis sie stark erweitert ist. Ueberhaupt richtet sich die Häufigkeit der Einträufelung nach der Intensität. Man braucht jedoch gewöhnlich nur 2—3 Mal des Tages einzuträufeln. Sind heftige Schmerzen da, so wende man Narcotica innerlich oder äusserlich an und zwar weissen Praecipitat mit Extr. Belladonnae. Sind die Schmerzen sehr heftig, und kommt man damit nicht aus, so muss man zu starken Mitteln greifen. Man wende hypodermatische Injection von Morphium oder die Bernaczek'sche Chloroformlösung an: Rp. Morphii puri grana tria; Solve in acidi acet. concentr. guttis sex, Leniter ebuliendo in Spir. vini rectifss. drachma, Solutioni refrigeratae adde Chlorof. unciam. M. D. S. 20—30 Tropfen für Erwachsene, 10, 12 bis 15 für Kinder auf Zucker oder in einem Löffel Wasser innerlich oder äusserlich auf die Stirne einzureiben. Diese Lösung leistet viel bei jeder Ciliarneurose in den verschiedensten Krankheiten des Auges. — Ebenso, vielleicht noch besser sind endermatische Anwendungen des Morphium. Ist die Temperatur sehr beträchtlich und die Injection bedeutend, könnten auch 6—8 Stück Blutegel an den Schläfen oder hinter dem Ohre applicirt werden.

II. Conjunctivitis blennorrhoica.

Diese Form der entzündlichen Erkrankung der Bindehaut betrifft die Conj. in ihrer ganzen Dicke bis an's subconj. Gewebe. Der Process ist intensiver als bei Katarrh, jedoch so, dass Blennorrhoe gleichsam als höhere Potenz von Katarrh erscheint.

Die hieher gehörigen Fälle sind in zwei grosse Gruppen zu sondern, und zwar in acute und chronische.

A. Acute Blennorrhoe.

Der Hauptcharakter der acuten Blennorrhoe besteht darin, dass die entzündlichen Erscheinungen vorzugsweise durch das Absondern eines Secretes sich kundgeben, während bei der chronischen die Wucherung der Gewebselemente in den Vordergrund tritt. Das Krankheitsbild ist folgendes: Es findet eine erhebliche Schwellung der Bindehaut statt, neue Zellen werden gebildet, indem die Hüllen der Bindegewebskörperchen gesprengt werden, so dass dann eine Neubildung von Zellen da ist; in Folge dessen nimmt die Bindehaut an Breite und Dicke zu. Ferner werden ganze Schichten von Epithel abgestossen und neue gebildet. Es bilden sich neue Zellen, die auf niederer Organisation, im Stadium der Eiterzellen stehen bleiben, so dass eine profuse Eitersecretion stattfindet. Beim höchsten Grad dieser Erkrankung findet man folgende

Symptome: 1. **Objectiv.** Es tritt intensive, gleichmässige, mehr weniger dunkle Röthe der Bindehaut auf, so dass man nach Auseinanderziehen der Lider die Bindehaut in ihrer ganzen Ausdehnung gleichmässig dunkelroth, kupferbraun oder ziegelroth, kurz beträchtlich dunkler, als beim Katarrh findet; manchmal hat sie noch einen Stich in's Graue in Folge der Gewebsinfiltration. Man findet ferner, dass die Bindehaut die glatte Oberfläche eingebüsst hat, dass sie uneben, körnig oder sammtartig und beträchtlich — bis auf das Doppelte — verdickt ist. Die Meibom'schen Drüsen sind nicht mehr zu sehen; die Schwellung der Conj. reicht meistens bis an den Lidrand. Der Uebergangstheil zeigt in Folge seiner beträchtlichen Schwellung einen der Dicke eines Raben- oder Gänsekieles gleichkommenden Wulst, dessen Farbe intensiv roth ist. Der geschwellte Uebergangstheil zeigt manchmal höckerige oder wulstige Unebenheiten. — Auch die Conj. bulbi wird bei dem Processe sehr bald in Mitleidenschaft gezogen, indem sie in ihrer ganzen Ausdehnung dichter und dichter injicirt wird, so dass man zuletzt die Blutgefässe nicht unterscheiden kann und das Ganze das Aussehen eines rothen Tuches zeigt. Sie ist ferner stark geschwellt, das subconjunctivale Gewebe sehr stark infiltrirt. Durch die oedematöse Anschwellung ist die

Conj. bulbi nach vorne gedrängt und bildet rings um die Cornea einen 2—3‴ hohen Wall, so dass diese gleichsam in einer Grube zu liegen kommt. Ja zuweilen legt sich die Wulstung soweit über die Cornea, dass diese ganz und gar bedeckt erscheint. (Nicht zu verwechseln mit Pseudoplasmen.) Diesen Zustand nennt man Chemosis.

Das Secret ist überwiegend eiterig. Wenn man die Lidspalte auseinanderzieht, so quillt eine Menge von reinem Eiter hervor, wobei hervorzuheben ist, dass ein besonders dicker, rahmähnlicher Eiter bei von Blennorrhoe befallenen Neugeborenen (Blennorrhoe neonatorum) auftritt, während er bei Erwachsenen weniger dick, ein molken- oder fleischwasserähnliches Fluidum ist, dem immer grössere Eiterflocken beigemengt sind. Manchmal ist die Bindehaut mit einem gelblich-weissen Beleg überzogen, den man mit einer Pincette fassen und abziehen kann, worunter die höckerige Conjunctiva liegt. Der Beleg ist nichts Anderes als eine neugebildete Zellenschichte.

Wenn die Erscheinungen bis zu diesem Grade gediehen sind, participiren auch die äusseren Theile des Auges an der Affection, indem die Lidhaut beträchtlich anschwillt, wobei die Geschwulst die Grösse eines Eies erreichen kann. Die Schwellung des oberen Lides kann so bedeutend werden, dass sie bis zu den Augenbrauenbogen hinaufreicht, die Hautfalte ausgeglichen wird, das obere Lid (an welchem die Schwellung bedeutender ist, als am unteren) über das untere zu liegen kommt und es verdeckt, so dass es gar nicht gesehen werden kann. Die Haut darüber ist glänzend, die Farbe gewöhnlich dunkelroth, manchmal einen Stich in's Violette zeigend, die Temperatur erhöht. Auch das untere Lid kann so anschwellen, dass die Geschwulst über die Wange herabreicht, wodurch diese oedematös, heiss, geröthet und gegen Berührung empfindlich wird.

2. **Die subjectiven** Symptome äusern sich als vehementer Schmerz im Auge, Gefühl von Druck an der geschwellten Conjunctiva, durch das geschwellte Lid wird der Bulbus heftig gedrückt und die Kranken sagen, es komme ihnen vor, als solle „das Auge herausspringen“. Der intensive Schmerz strahlt in der ganzen Ausbreitung des Trigeminus aus, namentlich gegen die Nase und Zähne. Nebstdem leidet der Kranke durch die Sehstörung, weil das Oeffnen der Lidspalte wesentlich be-

hindert ist. Bei einigermassen empfindlichen Individuen ist gewöhnlich Fieber nachweisbar.

Bei den leichteren Graden der acuten Blennorrhoe ist die Schwellung der Lider geringer, beschränkt sich die Affection blos auf den Tarsaltheil und die Uebergangsfalte und auch die Secretion ist viel geringer.

In sehr leichten Graden tritt manchmal die acute Blennorrhoe auf, so dass man sie mit einer heftigen Ophthalmia cat. verwechseln kann, und die Diagnose nur durch die Anamnese sicherzustellen ist.

Differentialdiagnose vom Katarrh: 1. Beim Katarrh ist wohl auch eine Injection der Conj., aber diese ist netzförmig und die Meibom'schen Drüsen sind sichtbar, Blenn.: gleichmässige Röthe, die Meibom'schen Drüsen nicht sichtbar. 2. Beim Katarrh sind die Gewebe durch Schwellung kaum verdickt, die Bindehaut vollkommen glatt, manchmal mit einzelnen Bläschen bedeckt, bei Blenn. uneben, aufgelockert, sammtartig, verdickt, höckerig. 3. beim Katarrh ist ein wässeriges, glasiges Secret, mit Schleimflocken untermischt, wenig Eiterflocken; bei Blenn. reichliche Secretion von Eiter, fleischwasserähnlichen Fluidums, 4. kommt eine hochgradige Chemosis bei Katarrh nicht vor. Wenn bei Blenn. die Conj. bulbi mitleidet, so ist die Infiltration der Conj. palpebr. jedenfalls manifest, wogegen bei Katarrh starke Röthe der Conj. bulbi selbst mit Ecchymosen oder auch, besonders bei alten Leuten mit Chemosis serosa neben sehr geringer Affection der Lidbindehaut bestehen kann.

Aetiologie. 1. Hauptursache ist die Uebertragung blennorrhagischen Secrets von andern afficirten Schleimhäuten, besonders von der Genitalschleimhaut, daher auch Tripperblennorrhoe genannt. Die Blenn. ist desto intensiver, je intensiver der Tripper war. 2. Sieht man die acute Blenn. sehr häufig bei Neugebornen. Früher behauptete man, dass diese durch Unreinlichkeit oder Einwirkung von grellem Lichte zu Stande komme. Dies scheint jedoch nicht richtig zu sein, denn man kann in der Mehrzahl der Fälle nachweisen, dass die Mutter an Vaginalblenn. litt. Die Infection findet wahrscheinlich beim Durchgang des Kopfes durch die Vagina während des Geburtsactes statt. Zu bemerken ist, dass sehr viele Frauen zwischen dem 7. und 9. Monate der Schwangerschaft an Vaginalblennorrhoe leiden. 3. Bei Erwachsenen gibt es eine Reihe von

acuter Blenn., die nicht immer die Folge einer Infection ist, sondern durch Steigerung der bereits vorhandenen chron. Blenn. entstand. 4. Es lässt sich endlich nicht läugnen, dass der Katarrh unter gewissen Umständen durch schlechte Behandlung oder unzweckmässiges Verhalten von Seite des Patienten zur Blennorrhoe gesteigert werden kann.

Verlauf. Der Verlauf der acuten Blennorrhoe ist im Allgemeinen rasch, insofern sie binnen kurzer Zeit den Höhepunct erreicht, sie bleibt dann einige Zeit unverändert stehen, und geht dann wieder zurück. Die Dauer ist verschieden: bei Erkrankungen leichten Grades 8—10 Tage, bei solchen höhern Grades 4, 6—8 Wochen. — Im Beginne klagt der Kranke, dass die Augen stark thränen, dass er Hitzegefühl und Schmerz im Auge habe. Dem continuirlichen Thränenfluss mischt sich dann Schleimsecretion bei. Wenn das einige Zeit gedauert hat, nimmt die Schwellung und der Schmerz überhand, so dass die Lider nicht geöffnet werden können. Manchmal ist das Alles (der Höhepunct überhaupt) in 24 Stunden erreicht; in andern Fällen geht der Process langsamer vor sich; es dauert 3—4 Tage, bis er auf den Höhepunct gelangt und geht dann allmählig wieder zurück.

Complicationen. Die acute Blenn. ist eine der gefährlichsten Erkrankungen des Auges. Die Gefahr liegt eben darin, dass die Cornea ergriffen und zerstört werden kann. Wenn man ein Auge, das an acuter Bindehautblenn. erkrankt ist, und zwar einer solchen höchsten Grades, untersucht, so findet man bei genauer Beobachtung die Cornea intact. Dies findet man auch bei späteren Untersuchungen. Plötzlich aber zeigt sich die Hornhaut wie mit einer dünnen Schichte Flüssigkeit bedeckt, sie hat einen erhöhten Glanz bekommen. Bei näherer Untersuchung findet man sie dann bald an einzelnen Stellen wie gestichelt durch Exfoliation einzelner Epithelialpartikelchen. Wenn dann später die Veränderungen an der Cornea ausgebildet sind, so kann Verschwärung der Cornea vom Centrum aus oder von der Peripherie her auftreten. Die erstere Art ist ungleich gefährlicher. Wenn man nämlich zuerst den serösen Glanz beobachtet hatte, so wird in kurzer Zeit (binnen 24 Stunden) die Cornea trüb und matt, so dass die Iris und Pupille mit Mühe oder gar nicht durchgesehen werden können. Ihre Gewebselemente sind durchsetzt von einer neuen Masse von

Wucherungen der Hornhautkörperchen. Die Cornea erscheint gleichsam aufgelockert und gewulstet. Wenn das einige Zeit gedauert hat, so bekommt man statt der grauen eine gelbe Farbe als Beweis der eitrigen Infiltration. Nun zerfällt die Cornealsubstanz und man bekommt in der Mitte Geschwürsbildung und Durchbruch der Cornea, und die Iris liegt blos. Dies geschieht mitunter sehr rasch, indem die Cornea in einigen Stunden zerfallen und zu Grunde gehen kann. Die zweite Form der Verschwärung, nämlich die von der Peripherie aus ist nicht so desperat. Es zeigt sich vom Rande her ebenfalls ein erhöhter Glanz, und dann entwickelt sich eine Facette von ganz verschiedenartiger Gestalt, und zwar in Folge von Exfoliation des Epithelialüberzuges. Die Stelle ist Anfangs durchsichtig, trübt sich aber bald, hat also die Bedeutung eines infiltrirten Geschwüres. Dieses Geschwür geht dann entweder in die Tiefe oder Breite weiter. Geschieht die Ausbreitung gegen die Tiefe, so ist es ein günstiger Fall, wenn das Geschwür zum Durchbruch kommt. Man bekommt dann gewöhnlich einen Nachlass der Erscheinungen von Seite der Cornea. Wenn aber der Process in der Breite fortschreitet und in der Nähe gleichfalls solche Geschwüre sind, die sich ausbreiten, so können diese zusammenstossen, wodurch die Complication schon gefährlicher wird. Das kann sich jedoch noch immer begrenzen. Wenn dagegen auch ein drittes, viertes und noch mehrere Geschwüre sich bilden, die confluiren, so kann es geschehen, dass nunmehr blos der centrale Theil der Cornea intact ist, bei kreisrunden, randständigen Geschwüren. Es kann jedoch auch die ganze Cornea in Verschwärung übergehen, und die Iris liegt frei zu Tage. Endlich kann auch hier wie bei Katarrh vom Rande her ein sichelförmiges Geschwür sich entwickeln. Es kommt nämlich zu Epithelial-Abschürfungen und dadurch zu einem Geschwüre, welches sich nur an der Peripherie der Cornea ausbreitet, nicht in die Tiefe geht.

Das sind nun die Formen, unter denen das Krankheitsbild an der Cornea sich präsentirt. Es gibt Fälle, bei denen die ganze Cornea in wenigen Stunden zu Grunde geht, so dass die Iris blosliegt. Nun kann zweierlei geschehen: Entweder entwickelt sich von dem zurückgebliebenen Rand der zerstörten Cornea eine neue Masse — Callusmasse — ringsherum, welche zu Narbengewebe wird, das immer vorschreitet, so dass

die Iris mit einer grauen Masse belegt ist. Diesen Zustand nennt man Phthisis corneae. Dies ist der Fall bei totaler Zerstörung der Cornea. Zu bemerken ist, dass die Zerstörung niemals in die Sclera übergeht. Es kann aber auch die Iris mit Exsudat sich belegen und der Patient lässt sich etwas zu Schulden kommen, er hustet z. B., hebt eine schwere Last, oder strengt sich anderweitig an, so gerathen die Augenmuskeln synergisch in Contraction und üben einen Druck auf den Bulbus. Da die Iris weich ist, so ist die Folge des Druckes, dass die weiche Masse nach vorne getrieben wird, die, wenn der Druck auch nachlässt, nicht mehr in die frühere Lage zurückgeht, weil das Gewebe keine Elasticität besitzt. Das die Iris überziehende Narbengewebe bleibt also ektatisch. Man nennt diesen Zustand Staphyloma corneae. Sobald Stillstand des Verschwärungsprocesses eintritt, sieht man das Geschwür reiner werden, es verliert die eitergelbe Farbe und wird dann allmälig kleiner und flacher, letzteres wohl auch durch Vorgedrängtwerden der nicht genug resistenzfähigen Partie, hauptsächlich aber durch Bildung einer Masse, welche die Stelle der zerstörten Partie vertritt, unter günstigen Umständen (wovon später) in's Hornhautgewebe übergeht, in der Regel aber auf der Stufe trüben Narbengewebes (Bindegewebes) stehen bleibt.

Prognose. Wenn die Krankheit zu einer gewissen Höhe gelangte, ist die Prognose höchst zweifelhaft, zumal da sich hiebei keine zuverlässigen, prognostisch zu verwerthenden Anhaltspuncte angeben lassen, so dass wir blos auf gewisse Winke beschränkt sind, und zwar: 1. Je grösser die Rapidität der Entwicklung ist, je schneller der Process auf den Höhepunkt gelangt, desto zweifelhafter, desto ungünstiger ist die Prognose. 2. Wenn der Grad, den die Entzündung überhaupt erreicht, mässig ist, so ist die Prognose günstiger, namentlich wenn der Process sich nicht auf die Conj. bulbi erstreckt. 3. Bei derber, praller, mit starker Temperaturerhöhung und Schmerzhaftigkeit gegen Berührung einhergehender Infiltration der Lider ist gleich im Anfang zu besorgen, dass der Fall ein heftiger, die Cornea mit Zerstörung bedrohender sein werde. — Ist die Cornea schon ergriffen, so ist die Sache um so bedenklicher, und zwar mit Rücksicht auf eine bevorstehende Verschwärung der Cornea. Tritt sie doch ein, so ist sie am gefährlichsten,

wenn sie vom Centrum corneae, minder gefährlich, wenn sie von der Peripherie ausgeht; sind am Rande der Cornea einige kleine Facetten, so ist die Prognose relativ günstiger, und am günstigsten, wenn auf der Cornea blos ein kleines, sich bald begrenzendes Geschwür ist. Sind ihrer mehrere da, so ist die Gefahr vorhanden, dass sie confluiren, und dann kann die Cornea zu Grunde gehen.

Dauer und Ausgang. Die acute Blennorrhoe nimmt circa 4—6 Wochen in Anspruch. Sie kann entweder in Genesung übergehen, oder der Process in der Bindehaut wird ein chronischer.

Therapie. Bei der acuten Blennorrhoe hat die Therapie eine grosse Aufgabe zu lösen, sie hat aber auch demgemäss in den letzten Decennien grosse Fortschritte gemacht. Wir können auch hier die Therapie in zwei gleich wichtige Theile sondern: a) Allgemein diaetetisch. Es ist zweckmässig, dass der Patient sich zu Bette begibt, wenn die Krankheit heftig ist; man temperire das Licht, setze die Umgebung von der Gefahr der Ansteckungsfähigkeit in Kenntniss, die Kranken sollen eigene Wäsche, Handtücher, eigenes Waschwasser etc. benützen. Ferner ist darauf zu sehen, dass das zweite Auge vor Ansteckung geschützt sei, was man am besten durch den hermetischen Verband erzielt, so lange das andere Auge von der Affection noch frei ist. Zeigen sich aber Spuren von Entzündung an demselben, so kann von der Anlegung eines Schutzverbandes keine Rede sein, und dann muss auch das zweite Auge wie das Erstergriffene behandelt werden.

Der hermetische Verband besteht darin, dass mittelst paralleler, vom obern zum untern Lide geführter, englischer Pflasterstreifen die Lidspalte vollkommen verklebt wird. Darüber wird ein Charpiebausch gelegt, der abermals mit mehreren mit Empl. diachyl. bestrichenen Leinwandstreifen befestigt wird. Man kann noch eine Flanellbinde schief um den Kopf binden. Dieser Verband soll, wenn er auch ganz gut liegt, nach je 24 bis 48 Stunden abgenommen und das Auge sorgfältig besichtigt werden. Findet man die Leinwandstreifen feucht, so ist das noch kein Beweis, dass eine Infection statt hatte. Man muss dann eben das betreffende Auge genau und wiederholt besichtigen. Der Verband soll mit je zweitägigem Wechsel so lange getragen werden, als die profuse Secretion des er-

griffenen Auges andauert; tritt diese zurück, so kann der Verband des zweiten Auges entfallen, weil eben dann die Gefahr der Uebertragung vorüber ist. Man sorge ferner für scrupulöse Reinlichkeit, was man durch Auswaschen mit Charpie oder feinem Schwamm und lauem Wasser jede $^1/_4$ oder $^1/_2$ Stunde bewerkstelligt; es muss der ganze Bindehautsack gereinigt werden. Zum Reinigen bedient man sich einer Spritze oder besser eines feinen Schwammes, den man von der Höhe herab auf das Auge ausdrückt. Zu bemerken ist noch, dass nie viele Blennorrhoische in einem Zimmer zusammengelegt werden sollen. Die Fälle verlaufen dann schwerer, und es ist die Behauptung, dass dann auch gesunde Augen ohne Uebertragung durch tastbare Gegenstände, z. B. Handtuch, Waschwasser, Bettzeug etc., sondern durch die Luft inficirt werden können, bis heute noch nicht widerlegt. Diese Behauptung stützt sich aber auf viele Beobachtungen von Weiterverbreitung, Ergriffenwerden sehr Vieler in kürzester Zeit; doch ist der Beweis für die Ansteckung durch die Luft nocht nicht hergestellt.

b) Rein therapeutisch. Das Hauptmittel ist die Cauterisation mit Arg. nitr. Dieses hat jedoch gewisse Grenzen. In manchen Fällen nämlich ist Anfangs die Infiltration sehr prall, so dass durch das gesetzte Exsudat, durch den Druck etc., die Circulation in den Blutgefässen der Conj. eine träge wird. In diesem Falle findet man keine reichliche Secretion und keine dunkelrothe Färbung der Conj., sondern sie hat einen Stich in's Gräuliche oder Gelbliche. Während dieses Stadiums der prallen Infiltration passt nun das Causticum, wodurch nur das Eintreten der Stase und Necrose begünstigt würde, nicht, sondern strenge Antiphlogose, und zwar mittelst rasch zu wechselnder Eisumschläge, wobei die Compressen jedesmal gut auszudrücken sind, da die Kälte, und nicht die Nässe zu wirken hat. Wenn die Temperaturserhöhung nachlässt, können die Umschläge in grösseren Intervallen applicirt werden. Ferner passen locale Blutentziehungen, die wenigstens einen temporären Werth durch den verminderten Blutdruck haben. Die Blutegel sollen bei Blennorrhoe, wie bei jeder Augenkrankheit über dem Jochbogen, in der Schläfengegend, aber nicht viel höher als die Augenbrauen, applicirt werden, ferner hinter dem Ohre am proc. mast. und endlich in der Gegend des Nasenflügels (hier jedoch mit weniger Nutzen).

Die Zahl der Blutegel richtet sich nach der Individualität und den Verhältnissen, bei Erwachsenen 8, 10 bis 12 Stück; man lasse 2 Stunden nachbluten. Wer Vertrauen hat, kann Mercur nebenbei verabreichen, indem man von der Ansicht ausgeht, dass es entzündliches Product resorbirt; man gibt Ung. H. ciner. 10 gr. p. d. an die Stirne einzureiben, oder innerlich Calomel, welches jedoch in vielen Fällen wegen eventueller schlimmer Folgen (Stomatitis, heftige Diarrhoen etc.) zu meiden ist. Die Inunctionscur entfaltet ihre Wirkung wohl meistens zu spät; zweckmässiger ist ein salinisches Abführmittel oder auch Calomel 2 gr. p. d. Wenn die andauernden Schmerzen durch Kälte und Blutentziehungen nicht nachlassen, so wende man Opium an, und zwar 10 gr. Laud. auf 1 dr. Ung. cin. an Stirne und Schläfe einzureiben.

Ist das Stadium der prallen Infiltration zu Ende, so tritt das Causticum in seine Rechte. Man sei jedoch mit demselben vorsichtig. Findet man, dass die Secretion geringer wird, dann kann man wieder fortfahren; findet man aber, dass der Schmerz heftiger wird, die Temperatur zunimmt und die Infiltration stärker wird, so dass die Bindehaut nicht grau, sondern roth wird, so muss man aussetzen und die kalten Umschläge weiter geben. Diese Abwechslung der Therapie ist umsomehr indicirt, als zuweilen der Zustand der Blennorrhoe mehrere Male des Tages ändert, so dass Morgens Kälte, Mittags Caust. und Nachmittags (wegen Infiltration) wieder Kälte angezeigt ist. Das Caust. kann applicirt werden: 1. en crayon. Lapis in Substanz ist nicht gerathen, da er, tief greifend, grosse Schorfe setzt und Cicatrisation in grossem Massstabe verursacht. Auch kann hier am leichtesten etwas unzersetzter Lapis mit der Cornea in Berührung kommen. Besser lapis mitigatus entweder aus Kali nitr. und Arg. nitr. aa. p. ae., die zusammengeschmolzen werden, oder ein Theil Arg. nitr. auf zwei Theile kali nitr. 2. Höllensteinlösungen. Diese sind stärker als bei Katarrh zu geben. Man nimmt 10—20 gr. auf die Unce. In früherer Zeit wurden die Caustica eingeträufelt, wodurch ausgebreitete Schorfbildungen von bläulicher Farbe und unerwünschte Cauterisation an der Cornea veranlasst werden kann. Wir wenden die Caustica blos auf den Tarsal- und Uebergangstheil an. Dann heilt die Conjunctiva bulbi von selbst. Da bei Blennorrhoe die Schwellung der Lider meist stark ist, so ist das Um-

stülpen derselben wohl schwierig, doch möglich. Die Bindehaut werde durchaus (bis auf die Conjunctiva bulbi) und gleichmässig touchirt. Die Wirkungsweise des Causticum ist wie bei Katarrh, nur von grösserem Effecte begleitet, und unterscheidet man auch hier die drei bekannten Perioden (Reaction, Remission und Recrudescenz), man wird auch hier nur dann wieder touchiren, wenn die Secretion wieder gross ist. (Siehe Seite 14.) In Bezug auf die Häufigkeit des Touchirens gilt: In manchen Fällen reicht das Touchiren in je 24 Stunden hin, in andern jedoch 2—3 Mal des Tages. Der Arzt muss nämlich den Patienten öfters im Tage sehen, und sobald wieder Secretion auftritt, touchiren. Ein zu häufiges Touchiren, namentlich ohne das Stadium der Recrudescenz abzuwarten, bringt Nachtheil, indem Cicatrisationen entstehen. Touchirt man dagegen zu spät, so wird die Krankheit wieder stärker und in die Länge gezogen. Durch das Touchiren beabsichtigen wir ja blos die Verlängerung der Dauer der Intermission, und dass diese endlich continuirlich wird, darin besteht ja die Heilung.

Bei Complicationen seitens der Cornea, wenn diese bei Katarrh vorhanden, aber auch vom katarrhalischen Processe abhängig sind, passen die Caustica nicht, bei Blennorrhoe muss man im Falle der Indication für das Causticum erst recht touchiren, da durch das Beheben der Bindehauterkrankung auch die Cornealaffection beseitigt wird. Diese entsteht nicht durch corrosive Eigenschaften des Secrets, auch nicht durch Uebergreifen des Processes, sondern dadurch, dass die Circulation in den ernährenden Blutgefässen durch Druck beeinträchtigt wird, indem bekanntlich die Cornea von den subconjunctivalen Gefässen versorgt wird. (Siehe Seite 10 Anm.) Wenn also die Conjunctiva bulbi und das subconjunctivale Gewebe geschwellt ist, so wird eine Hemmung in der Circulation und demzufolge eine Affection der Cornea entstehen. Man muss beim Touchiren vorsichtig sein, besonders beim Umstülpen der Lider, weil dadurch bei tieferen Hornhautgeschwüren die Cornea leicht zerreissen und der Humor aqueus ausströmen kann. Neben dem Touchiren muss man noch andere Mittel anwenden, um die Affection der Cornea zu beseitigen. Wenn die Cornea einen erhöhten Glanz hat, muss man 1, 2—3 Mal des Tages Atropin einträufeln. Schreitet die Exulceration rapid

vorwärts, ungeachtet des gleichzeitigen Cauterisirens, so macht man einen feinen Einstich mit einer feinen Lanze am Geschwürsgrund oder am Cornealrand, damit der Abfluss des Humor aqueus stattfinde. Diese Paracentesis corneae nützt, da durch Verminderung des intraocularen Druckes die Ernährung der Cornea gefördert wird. Auf dieses Verfahren kam man durch die Beobachtung, dass bei spontanem Durchbruch der Cornea Besserung eintrat, und die Trübungen schnell heilten. Die infiltrite Cornea wird für eine Zeit lang der vis a tergo ledig, dadurch die Circulation in ihr freier, die Ernährungsverhältnisse günstiger. Man hat noch einige Massregeln angegeben, unter anderen die Scarification der Conjunctiva, welche bei sehr starker Blutüberfüllung oder bedeutendem Oedem der Conjunctiva bulbi passt, indem eine rasche Entleerung und Collapsus der Bindehaut erzeugt wird. Dies hat jedoch blos temporären Effect. Man macht die Scarification mit einer feinen Scheere, indem man die Conjunctiva in Falten aufhebt und zahlreiche parallel nebeneinander oder kreuzweise verlaufende Schnitte macht. Es ist nicht nöthig, zu tief einzuschneiden, mit Rücksicht auf die nachherige Anwendung des Causticum weil man dadurch einen tiefgreifenden Schorf bekommt; auch ist es fehlerhaft, ganze Stücke der Bindehaut auszuschneiden. Es ist zweckmässig nach der Scarification zu touchiren. Wegen der exorbitanten Schwellung und Spannung wurde von Graefe beantragt, die äussere Commissur zu spalten, um den Druck herabzusetzen. Dieses in vielen Fällen vortheilhafte Verfahren besteht darin, dass man die Hohlsonde unter die äussere Commissur einführt und mit einem Spitzbistouri 3—4‴ einschneidet, wodurch der m. sphincter palpebr. getrennt wird. Es ist also blos eine Tenotomie des Sphincter palp. Die Circulation wird dadurch erleichtert und der Druck vermindert.

B. Chronische Blennorrhoe.

Man bezeichnet wohl auch die acute Blennorrhoe mit dem Namen Ophthalmia blennorrh., weil die Conjunctiva in grosser Ausdehnung ergriffen wird, die chronische dagegen mit Blepharoblennorrhoe, weil die Blennorrhoe blos auf die Lidbindehaut beschränkt bleibt.

Krankheitsbild: 1. Während bei der acuten Blennorrhoe das Hauptgewicht auf die rasche Zellenproduction zu legen ist, sind es hier mehr die Gewebswucherungen, indem nämlich die neuen Elemente sich hoch organisiren, und so Hypertrophirung der Gewebe stattfindet. Die Secretion spielt blos eine untergeordnete Rolle. 2. Die Röthe der Conjunctiva wird, wie bei der acuten, gleichmässig sein, man wird nicht einzelne Gefässstämme unterscheiden, die Meibom'schen Drüsen sind dem Blicke entzogen, die Farbe der Lidbindehaut ist düster roth, schmutzigbraun, fleischroth oder kupferbraun. 3. Das Gewebe der Conjunctiva ist durch Massenzunahme, besonders des Papillarkörpers dicker, Anfangs locker, späterhin derb, selbst hart (knorpelhart). Beim Abziehen des Lides findet man die Oberfläche vollkommen uneben, mit einer Masse von Excrescenzen, die in Reihen palisadenförmig stehen und dazwischen Furchen zeigen. Die Grösse dieser Wucherungen wechselt, und sind diese ganz fein, sammtartig, bei höheren Graden schon mehr uneben und höckerig, in den höchsten Graden hahnenkamm- oder blumenkohlähnlich, so dass sie die Dicke eines kleinen Fingers bekommen. Das Lid wird nicht nur dicker, sondern auch breiter. Früher bezeichnete man diese Excrescenzen mit dem Namen Granulationen. Da sie aber nichts Anderes als hypertrophische Papillen der Conjunctiva sind, so ist diese Bezeichnung, die an Wundgranulationen erinnert, keine zweckmässige (Arlt).

Der Uebergangstheil ist monströs gewulstet, höckerig, uneben, der Papillarkörper geschwellt, stark vorspringend, gewöhnlich durch horizontale Fältchen in mehrere Abtheilungen getrennt. Sehr häufig kommt, bei starkem Abziehen des Lides, zwischen den einzelnen Palisadenreihen Blut zum Vorschein, wie aus einem aufgelockerten Schwamme. Diese Veränderungen kommen am obern, wie am unteren Lide vor, am oberen jedoch mehr ausgebildet, weil der Papillarkörper grösser ist.

Symptome. a) **Objectiv.** Im Allgemeinen findet man wenig eitriges Secret, aber viel compacte Schleimfäden, das Secret ist mehr fadenziehend und hält sich in grosser Menge im inneren Winkel und Uebergangstheil auf. Nur wenn die chronische Blennorrhoe in die acute übergeht, oder bei Verschlimmerung durch äussere Reize, findet man reichliche Secretion.

Man findet ferner, dass der Patient die Lidspalte nicht gut öffnen kann, weil einerseits das Lid in Folge der Gewebszunahme schwerer geworden ist, so dass der Levator palpebr. sup. seiner Aufgabe nicht genug gewachsen ist, andererseits weil der Levator palp. sup. paretisch ist; überdies kann der Sphincter palp. in Folge von Reflexreizung seiner Nerven in den Zustand habitueller Contraction gelangt sein, obwohl es viel öfter vorkommt, dass auch der Sphincter der Lider durch die Entzündung der unterliegenden Bindehaut und Erweichung des Tarsus paretisch wird, und dann die Lider, namentlich das untere, nicht mehr gehörig an den Bulbus angedrückt erhält (Neigung zum Ektropium). Am untern Lide sind die Erscheinungen ähnlich, aber nicht so markirt. An den Cilien und am inneren Winkel sieht man Krusten. Die Umstülpung des Lides ist wesentlich leichter, weil es sehr geschmeidig ist. Später, wenn Schrumpfung der Bindehaut und wohl auch des Tarsus eingetreten ist, kann die Umstülpung erschwert sein.

b) **Subjectiv**. Die subjectiven Symptome sind potenzirte Erscheinungen des Katarrh: Gefühl von fremden Körpern im Auge, namentlich wenn die Hypertrophie des Papillarkörpers beträchtlich ist, Verklebtsein der Lider am Morgen, Schlechtsehen am Abend und enorme Secretion. Die Sehstörung rührt theils daher, weil Schleimfäden über der Cornea liegen, theils weil die Cornea selbst mitergriffen ist.

Complicationen. Der blennorrhoische Zustand breitet sich ausnahmsweise auf den Thränensack aus, also Blenn. sacci lacrymalis vergesellschaftet sich mit Conjunctivitis blenn. Es kommt auch zur Verbildung des Lides, so dass das Lid nach aussen gewendet wird, Ektropium, indem der Schliessmuskel des Auges den Lidrand an den Bulbus nicht angedrückt hält.

Anmerkung. Zunächst dem Lidrande verlaufen α) die Muskelfasern des Subtarsaltheils des Sphinct. palp., welche dazu bestimmt sind, den Lidrand an den Bulbus angedrückt zu halten. β) Die zweite Gruppe der Muskelfasern hält den unteren Theil des (unteren) Lides an den Bulbus angepresst; dann ist γ) eine dritte (periphere) Portion von Fasern des Orbicularis, die vom Orbitalrande am innern Winkel ausgeht, läuft als ein wahrer Ring von Muskelfasern um die Orbita herum, liegt grösstentheils auf dem Knochen auf und ist im Stande, die Haut gegen die Orbitalöffnung heranzuziehen, z. B. beim Blepharospasmus, Lachen, Weinen etc. Nun geschieht es, dass bei chronischer Blennorrhoe diejenige Gruppe von Muskelfasern, welche dem Lidrande zunächst liegen, (α) in einen subparalytischen Zustand geräth, in Folge dessen diese Muskeln ihre Aufgabe (Anpressen des Lidrandes an den Bulbus)

nicht mehr leisten, während die andere Portion (β) und die weiter entfernt liegenden Muskelfasern (γ) fortwirken, ja sogar krampfhaft sich contrahiren. Dadurch wird also der untere Theil des (unteren) Lides an den Bulbus angepresst, während der nicht angepresste Lidrand nach auswärts gewendet wird. Dies wird noch bedeutend unterstützt dadurch, dass die Conjunctiva eine Massenzunahme erfuhr, wodurch das Lid mehr vom Bulbus abgerückt wird. Man nennt eine solche, wegen grosser Wucherung der Conjunctiva entstandene Auswärtswendung des Lides Ectropium luxurians. Ist reichliche Secretion da, und entwickeln sich Excoriationen, so kann durch partielles Verwachsen der Lidränder von den Winkeln aus Verengerung der Lidspalte Blepharophimosis sich ausbilden, wohl auch Verwachsen der Lidränder in grösserer Ausdehnung mit behinderter Beweglichkeit der Lider, Anchyloblepharon.

Die wichtigsten Complicationen sind die seitens der Hornhaut:

1. **Exulceration der Cornea** wie bei acuter Blennorrhoe vom Centrum oder von der Peripherie ausgehend. Sie entwickelt sich jedoch nicht so rasch und ist nicht so gefährlich, da es nicht zu umfangreichen Zerstörungen der Cornea kommt, indem diese Geschwüre Gelegenheit haben, nach kürzerer oder längerer Zeit zu heilen.

2. **Pannus.** Dieser entwickelt sich in folgender Weise: Am Rand der Cornea, besonders nach oben, zeigt sich eine Masse von feinen, staubartigen Auflagerungen, als hätte man Sand auf eine feuchte Platte aufgestreut. Dabei ist der Limbus conj. beträchtlich geschwellt. Neben diesen Auflagerungen entstehen kleine, oberflächliche Substanzverluste, also kleine Geschwürchen, die die ganze Dicke des Epithels nicht erreichen. Dann wachsen kleine Blutgefässe von der Conj. bulbi, besonders vom Limbus heraus in die trübe Masse hinein und verlängern sich, so dass sie die Trübungen nach allen Richtungen durchziehen. Das wächst so fort, indem die Trübungen gegen das Centrum fortschreiten und die Gefässe nachrücken. Nun kann es geschehen, dass an einer andern Stelle des Limbus neue Trübungen, Geschwürs- und Gefässesbildung auftritt, so zwar, dass diese mit den Vorigen zusammentreffen, und dann erscheint die ganze Cornea ergriffen, wenn dieser Process von mehreren Seiten her auftrat. Eine solche vom Pannus ergriffene Cornea sieht graulich getrübt aus, die Durchsichtigkeit ist verloren gegangen, sie ist mit einer Masse von feinkörnigen Auflagerungen besäet, dazwischen sind kleine oberflächliche Substanzverluste, die ganze Trübung ist von

Blutgefässen oberflächlich durchzogen, die vom Limbus aus der Conjunctiva bulbi herkommen, also blos oberflächlich sind. Man nimmt diese Affection als Fortsetzung der Affection der Conjunctiva an. Es kann die Auflagerung eine monströse Dicke $^1/_2$—1‴ erreichen und eine sulzige Masse bilden; dann nennt man es Pannus carnosus s. crassus. Die Gefässentwickelung in demselben ist eine geringe. In andern Fällen ist besonders die Gefässentwickelung massenhaft, die Exsudation tritt dieser gegenüber zurück und es sieht aus, als ob die Cornea mit einem rothen Tuche überzogen wäre: Pannus vasculosus. Endlich kann der Pannus wenig entwickelt sein, wo also die Exsudation und Gefässentwickelung gering ist. Diese Form nennt man Pannus tenuis. Der Pannus ist also keine selbstständige Erkrankung der Cornea, er tritt blos secundär auf. Er ist bei Blennorrhoe sehr häufig und ist die Ursache der Sehstörung. In der Mehrzahl der Fälle entwickelt er sich bei Blennorrhoe von oben her, er macht alle Intensitätsgrade durch. Man kann Pannus tenuis, vasculosus und crassus finden. In Bezug auf die histologische Zusammensetzung des Pannus ist zu bemerken, dass er sich aus dem Epithel auf die lam. elast. ant., jedenfalls nicht auf die Substanz der Cornea selbst erstreckt. Es bilden sich junge Epithelialzellen und Bindegewebe (daher Stäubchen); daneben ist Rückbildung von neugebildeten Elementen (daher Substanzverlust). Die Gefässe entwickeln sich vom Limbus aus Kolben. Sie sind nicht persistent, schliessen sich und gehen wieder zurück, wenn der Pannus heilt.

Aetiologie. Die chronische Blennorrhoe hat verschiedene Namen; die wichtigsten sind: Ophthalmia aegyptiaca, militaris, Ophth. s. Conjunctivitis granulosa, trachomatosa (Stellwag).

Die chronische Blennorrhoe entwickelt sich unter ungünstigen Witterungsverhältnissen, in verdorbener, unreiner Luft, in Localitäten, wo viele Menschen mit einander zu leben gezwungen sind. Es sind also dieselben Momente, die den Katarrh hervorrufen, nur in erhöhter Potenz und durch längere Dauer der Einwirkung. In Aegypten tritt diese Form gewöhnlich nach dem Nilaustritt auf, zu welcher Zeit die Luft vom zurückbleibenden Schlamme unrein und verdorben ist, bei verschiedenen Feldzügen (das erste Mal in Aegypten unter Napoleon bei den Pyramiden), da nämlich Campiren, feuchter Boden, ungelüftete Zelte gewöhnlich sind. Häufig ist die Krankheit in

Instituten, besonders wo mit Reinlichkeit und Ventilation nicht scrupulös vorgegangen wird: Findel-, Gefangen-, Irrenhäuser, Kasernen und auf Schiffen, besonders Kriegsschiffen. Hat diese Krankheit bei einer Gruppe von Leuten sich entwickelt, so verbreitet sie sich rapid, denn sie ist im höchsten Grade contagiös. Nach dem gegenwärtigen Standpunct der Wissenschaft nimmt man an, dass die Infection durch unmittelbare Berührung stattfindet, wobei das Schleimsecret Träger des Contagiums ist. Je intensiver die Blennorrhoe eines Individuums ist, desto stärker wird die des Inficirten. Piringer fand, dass das eingetrocknete Secret am Tuch grünlich-gelbe Flecke macht, und dass eine 60fache Verdünnung des Secretes noch ansteckungsfähig ist. Die Incubationsdauer ist verschieden. Bei Tripperblennorrhoe kann man die Entzündung bereits nach 6—7 Stunden wahrnehmen, bei chronischer Blennorrhoe dauert es viel länger, da kann man auch nicht angeben, wie lange die Incubationszeit ist, da die Individuen erst dann consultiren, wenn Complicationen von Seite der Cornea auftreten. Die Verbreitung, die die Krankheit nimmt, ist rapid. Sie ist übrigens sehr schwer auszurotten, weil die Heilung eine lange Zeit in Anspruch nimmt, die die Patienten nicht erwarten und also halb genesen, ansteckungsfähig austreten. Die Ansteckung durch die Luft lässt sich zwar nicht bestimmt nachweisen, aber auch nicht a priori negiren.

Verlauf ungemein schleppend, die Krankheit dauert Jahre lang, ist schwer zu heilen und erfordert viel Geduld von Seite des Kranken und des Arztes. Die Krankheit kann ferner aus der chronischen Form in die acute übergehen, namentlich, wenn sich der Patient Schädlichkeiten aussetzt. Die einfache Tripperblennorrhoe lässt sich beseitigen, ohne dass eine Spur zurückbleibt.

Prognose. Sie ist im Allgemeinen quoad sanationem günstig, d. h. wenn der Kranke Geduld hat, und der Arzt die Krankheit versteht. Die Schwellung der Conjunctiva und des Papillarkörpers gibt eine Prognose, die günstig ist; Narbengewebe, das von selbst oder durch Anwendung von Lapis entstand, ist nicht zu beseitigen; Affection der Cornea durch Pannus gibt, mit seltenen Ausnahmen, eine günstige Prognose; selbst bei Pannus vasculosus lässt sich die Cornea noch aufhellen; nur wenn Pannus sehr lange bestand, entsteht Degeneration und

Trübung der Cornea, die sich nicht beseitigen lässt. Beim Pannus ist, wie erwähnt, das Epithel hauptsächlich betheiliget und die Schichte unter demselben, die lam. elast. anterior. Wenn nun der Pannus lange Zeit besteht, so bildet sich durch Bindegewebswucherung auf der Vorderfläche der Lamina elast. ant. eine dünne Schichte sehnigen Gewebes, über welchem die pannösen Wucherungen ausgebreitet sind. Diese Form, Pannus siccus genannt, lässt sich nicht heilen. Alterirt wird die Prognose durch Hornhautgeschwüre, indem oberflächliche ohne Zurücklassung grosser Narben, tiefe mit trüben Narben heilen. Ferner ist die Prognosis modificirt nach der Dauer des Processes, da man sich nämlich nicht sicher aussprechen kann. Im Allgemeinen je länger der Process, desto länger die Heilung.

Therapie. Das Remedium divinum ist der Lapis infern. in Lösung oder in mitigirter Form; in exorbitanten Fällen kann man auch Lapis in Substanz anwenden, überhaupt je intensiver die Wucherung ist, desto mehr muss man ätzen. Die Wiederholung der Aetzung richtet sich nach der Abstossung des Schorfes und auch nach der individuellen Reizempfindlichkeit. Der Lapis leistet Ausserordentliches, so lange die Schleimhaut succulent, weich und dabei eine mehr oder weniger reichliche Secretion von Eiter und Schleim da ist. Sind bloss Gewebswucherungen da, so wendet man Cupr. sulf. in grossen, entsprechend glatt zugeschliffenen Krystallen an. Das wirkt nicht, wie Lapis durch Schorfsetzung, sondern bloss als Reizmittel und veranlasst eine erhöhte Stoffmetamorphose (Resorption). Intensive Anwendung des Cupr. sulf. setzt freilich auch einen Schorf. Der Blaustein (Cupr. sulf.) soll so lange benützt werden, als sich nur eine Spur von Wucherungen an der Bindehaut zeigt, selbst dann, wenn die Conjunctiva schon vollkommen zur Norm zurückgekehrt ist, dienen noch die Touchirungen zur Auffrischung und Kräftigung der Bindehaut, wo man also in grössern Pausen touchire. Lapis macht langdauernde, aber nicht hochgradige, Cupr. sulf. sehr hochgradige Schmerzen, jedoch von kürzerer Dauer. Auch mit Cupr. sulf. kann man stärker oder schwächer touchiren, indem man bloss einige Male leicht über die Bindehaut streicht oder längere Zeit stärker aufdrückt. Auch ist hier zu berücksichtigen, dass die Bindehaut bald gegen das Medicament abgestumpft wird, so dass beispielsweise Lapis keinen Schorf mehr setzt. Deshalb wechsele

man mit dem Lapis und Blaustein ab. Man wendet auch Ol. sabinae (jedoch bloss als Lückenbüsser) oder die von Graefe proponirte Chlorina liquida für leichtere Formen an.

Wenn Complicationen von Seite der Cornea, namentlich wenn Pannus vorhanden ist, sind die Touchirungen unbedingt nöthig. Pannus geht bei ihrer Anwendung am schnellsten zurück. Zuweilen jedoch entwickelt sich Pannus unter heftigen Schmerzen, Thränenfluss und Ciliarneurose; da wird in der Regel das Aetzmittel nicht ertragen. Man ätze in dem Falle milde oder wende Belladonna oder Atropineinträufelung an. Dasselbe gilt von tiefergehenden Cornealgeschwüren. Wenn der Patient das Touchiren erträgt, so ätze man, im entgegengesetzten Falle ist Atropin oder eine Salbe an die Stirne anzuwenden. Sobald jedoch der Schmerz nachlässt, kann man zum Causticum greifen, ohne sich durch die Affection der Cornea beirren zu lassen, da diese schwindet, sobald das primäre Leiden gedämpft oder beseitigt ist. Steigert sich die chronische Blennorrhoe zur acuten, so ist dieselbe Behandlung wie bei der acuten einzuleiten.

Nebstdem ist auch auf das bekannte, rein diätetische Verhalten aufmerksam zu sein. Der Patient soll in bessere Verhältnisse gebracht werden, sich viel im Freien bewegen, Locale, wo viele Menschen sind, meiden, das Auge rein halten, und Anhäufung von Schleimsecret nicht dulden. Auch ist der Patient und die Umgebung von der Ansteckungsfähigkeit zu belehren.

III. Conjunctivitis diphtheritica.

Diese (in Wien) selten vorkommende Form ist ein entzündlicher Process, der die Bindehaut wohl auch in toto, jedoch nicht durchaus in gleichem Grade ergreift, wo das Infiltrat nicht flüssig, sondern entschieden starr ist. Auch an der Oberfläche wird die Conjunctiva mit einer starren, fibrinösen Masse bedeckt.

Symptome. a) Objectiv. Man findet die Conj. palp. durchaus geröthet und geschwellt, jedoch mehr prall und daher auch glatt und mehr weniger grosse Strecken von einer grauen Masse durchsetzt, wohl auch bedeckt. Wenn die aufgelagerte Masse zerfällt, liefert sie, mit den Thränen vermischt, ein mehr dünnes, graues, durch Beimengung von Blut auch röth-

lich tingirtes, jauchiges Fluidum. In den heftigsten Fällen ist die Bindehaut der Lider (über dem Tarsus und im Uebergangstheile) durchaus derb infiltrirt, grau-roth gesprenkelt; dann leidet auch die Conjunctiva bulbi durchaus oder doch theilweise in ähnlicher Art, ist durch ein starres Infiltrat verdickt, an der Oberfläche mehr grau, wachsartig glänzend oder ganz rauh, hie und da allenfalls etwas blutend. Wo die Conj. bulbi also verändert ist, wird auch die Cornea in Mitleidenschaft gezogen und im höchsten Grade gefährdet. Sie wird bald in grosser Ausdehnung oder durchaus grau, glanzlos, mit einer grauen Masse überzogen. — Das Secret ist gering und besteht aus einer trüben Flüssigkeit, in der fibrinöse Massen suspendirt sind, die gewöhnlich sich in regressiver Metamorphose befinden. Das Secret fault alsbald. Die Erscheinungen an der Haut der Lider und der Wange sind analog den bei der Blennorrhoe, nur in höherem Grade ausgebildet. Die Geschwulst der Lider ist sehr bedeutend, die Haut ist blau-roth, glatt, glänzend, die Falten verstrichen, die Lider hart, prall, die Lidspalte ist schwer zu öffnen, beim oberen Lid ist das Oeffnen beinahe nicht möglich; Temperatur-Erhöhung sehr gross. Ausserdem ist Diphtheritis eine Erkrankung, an der der ganze Körper leidet, es ist Fieber mit Prostration da. Oft sind auch an der Cutis diphtheritische Stellen vorhanden, excoriirte oder anderweitig, z. B. durch Blutegelstiche wundgewordene Stellen belegen sich mit einem grauen, tief eingreifenden, alsbald zerfallenden Schorfe.

b) **Die subjectiven** Erscheinungen bestehen in sehr heftigen Schmerzen am Auge und in der Umgebung (Trigeminus), die bei Berührung der Lider sich steigern. Es scheint das damit im Zusammenhang zu stehen, dass in Folge der ungemein prallen Infiltration die zahlreichen Nervenzweige des Trigeminus gedrückt werden.

Aetiologie. Es drängt Alles dazu, eine anomale Diathese anzunehmen. Man findet an Orten, wo Conj. diphth. häufig vorkommt, besonders in Norddeutschland, dass die Affection des Auges complicirt ist mit analoger Beschaffenheit des Larynx und Pharynx. Während die Blennorrhoe, wenn nicht Uebertragung stattfindet, nur auf einem Auge vorkommt, tritt Diphtheritis in der Regel auf beiden Augen und in gleich hohem Grade auf. Man kann ferner das epidemische Vorkommen der

Conj. diphth. nachweisen (Jakobson). Die Diphtheritis befällt Neugeborne nur selten. Das bei weitem grösste Contingent zu dieser Erkrankung liefern Kinder von 2—10 Jahren; zwischen dem 10.—20. Jahre kommt sie selten vor, bei Erwachsenen gar nicht. Die von Conj. diphtheritica befallenen Kinder sind meist schwächlich, herabgekommen, in schlechten Verhältnissen lebend oder an lues congenita leidend. Es lässt sich nicht läugnen, dass das Secret auch in hohem Grade ansteckend ist. Wenn eine gewisse epidemische Erkrankung vorherrschend ist, so gehen leicht Katarrhe, Conj. scroph. und Blennorrhoe in Diphtheritis über. Es scheint dies jedoch nicht bloss von epidemischen, sondern auch von individuellen Verhältnissen abzuhängen.

Verlauf und Complicationen. Die Diphtheritis ist gefährlicher als die Blennorrhe, und es ist eine Seltenheit, dass aus dieser Krankheit ein Auge intact davon kommt. Man unterscheidet nach Graefe α) das Stadium der Infiltration, welches verschieden lang ist, 1—10, im Mittel 3—4 Tage, β) das Stadium blennorrhoicum, in dem das Krankheitsbild der Conj. diphth. in das einer Conj. blenn. sich verwandelt. Das umgestülpte Lid zeigt dann lebhafte Röthe und Succulenz der Bindehaut und Schwellung des Papillarkörpers. Dasselbe gilt von der Conj. bulbi. Zugleich ändert sich das Secret, welches reichlich und mehr eiterartig wird. Diese Umwandlung geht nicht gleichmässig vor sich, so zwar, dass eine Partie den Charakter der diphtheritischen Infiltration, die andere den der Blennorrhoe bietet. In diesem Stadium können öfters (1—3 Mal) Recidiven eintreten, so dass allgemeine Infiltration wieder zum Vorschein kommt, γ) das Stadium der Cicatrisation. Die infiltrirten Partien necrosiren vollkommen wegen Stase, so dass tiefe Substanzverluste und schrumpfendes Narbengewebe die Folgen sind. Man bekommt einen Verlust des ganzen Uebergangstheiles, das Lid wird dadurch ungeheuer verkürzt, so dass der Kranke nicht mehr das Auge schliessen kann, ein Zustand, den man Hasenauge, Lagophtalmus, nennt. Ferner können die Lider in grösserer oder geringerer Ausdehnung mit dem Bulbus verwachsen, und es entsteht Symblepharon. Auch unter einander können die Lider verwachsen, was man Anchyloblepharon nennt. In manchen Fällen bleibt von der Bindehaut nichts erhalten, so dass sie ganz zu Narbengewebe ver-

wandelt wird; sie wird hiebei trocken, mit hornartigen Epithelialschuppen bedeckt, Xerosis, Xerophthalmus.

Die Gefahr, dass die Cornea ergriffen wird, ist sehr gross, viel grösser als bei Blennorrhoe. Ist die Infiltration auf eine grosse Partie ausgebreitet, so bleibt die Cornea gewiss nicht intact, weil nämlich die ernährenden Gefässe der Cornea unter der Conjunctiva verlaufen und bei der Prallheit der Infiltration comprimirt werden, so dass Zu- und Rückfluss des Blutes gehemmt wird und Necrose entsteht. Der Vorgang der Verschwärung der Cornea ist derselbe, wie bei Blennorrhoe (siehe Seite 21), nur rapider.

Eine andere accessorische Erscheinung besteht darin, dass Diphtheritis (im Stadium der prallen Infiltration) sich mit croupösen hautartigen Auflagerungen auf der Oberfläche der Bindehaut combinirt, welche nicht so leicht wie bei Blennorrhoe abgezogen werden können, sondern beim Fassen leicht reissen.

Das Secret bei Diphtheritis ist ungemein corrosiv, so dass durch dasselbe auf der Haut der Wange Excoriationen leicht entstehen, die dann den Charakter des diphtheritischen Geschwüres zeigen, d. h. einen speckigen Beleg haben. Wenn die Cornea verschwärt, so ist auch hier der Ausgang wie bei Blennorrhoe in Vernarbung, Phthisis oder Saphylombildung.

Prognose. Sie ist in jedem einzelnen Falle ungemein zweifelhaft. Besonders bedenklich ist der Fall, wenn die pralle Infiltration ungemein heftig und weit verbreitet ist, wenn das erste Stadium zu lange dauert, ferner, wenn das erste Stadium sich rasch zum zweiten entwickelt. Complicationen von Seite der Cornea sind im ersten Stadium äusserst gefährlich, im zweiten dagegen viel leichter tractabel. Veränderungen, die während des dritten Stadiums eintreten, sind absolut unheilbar.

Therapie. Vor Allem gilt als oberstes Gesetz, während des ersten Stadiums keine Reizmittel anzuwenden, sondern Antiphlogose, Eis mit entsprechenden Cautelen. Bei herabgekommenen Kindern ist Eis nicht anzuwenden, denn man befördert damit nur die Necrosirung der Gewebe. Das zweite Mittel ist Application von Blutegeln, jedoch bloss bei kräftigen Kindern; bei herabgekommenen muss man sich im ersten Stadium exspectativ verhalten und erst im zweiten handelnd eingreifen. In Berlin, wo die Diphtheritis häufig vorkommt, wendet man

Mercur an, und zwar Ung. hydr. cin. in grossen Dosen nicht nur in der Nähe des Auges, sondern an verschiedenen Körpertheilen einzureiben, indem man dadurch rascheres Schmelzen erreichen will. Innerlich Calomel. Im zweiten Stadium ist die Behandlung wie bei Blennorrhoe einzuleiten (Caustica). Man muss jedoch Vorsicht anwenden, denn wenn man zu früh oder zu spät touchirt, so bekommt man das erste Stadium wieder. Auch sollen blos jene Theile geätzt werden, die schon blennorrhoisch sind. Man wendet am besten Lapis, und zwar nur mitigatus an. Bei Affectionen der Cornea verfährt man auch wie bei Blennorrhoe (siehe Seite 27). Man träufelt Atropin ein. Tritt Durchbruch ein, so erfolgt keine dauernde Erleichterung wie bei Blennorrhoe, sondern die Oeffnung schliesst sich sehr bald durch eine dicke Exsudatmasse.

IV. Conjunctivitis membranacea.

Dies ist eine diffusse, entzündliche Erkrankung der Bindehaut, die sich durch oberflächliche Ablagerung eines plastischen, faserstoffigen Exsudates charakterisirt. Sie unterscheidet sich also von Conj. diphth. dadurch, dass bei dieser die Exsudation in's Parenchym gesetzt wird. Sie erreicht keinen hohen Grad. Der Process ist mehr ein oberflächlicher.

Krankheitsbild. Man findet leichtes Oedem, unbeträchtliche Röthe und Geschwulst der Lider bei unbedeutender Temperaturerhöhung. Die Bindehaut ist in ihrer Totalität mit einer granulirten, bläulich-weissen oder glänzend weissen Membran bedeckt, die nicht fest adhaerirt an das unterliegende Gewebe, so dass sie mit der Pincette leicht abziehbar ist, während bei Diphth. die Adhaerenz viel inniger ist. Entfernt man die Pseudomembran, so findet man die Conjunctiva geröthet und blutend, weil man die Epithelialschichte mitnimmt. Die Geschwulst der Bindehaut ist nur unbeträchtlich, etwa wie bei heftigem Katarrh.

Subjective Symptome sind nicht sehr beträchtlich, geringe Lichtscheu, mässiger Thränenfluss, unbedeutender Schmerz. Der ganze Organismus ist in der Regel nicht sehr heftig afficirt, höchstens bei sehr empfindlichen Kindern, während er bei Conj. blenn. und diphth. durch Fieber participirt.

Aetiologie. Conj. membr. kommt in der Mehrzahl der Fälle bei Kindern vor. Schädliche Momente, die bei Erwach-

senen Katarrh verursachen, entwickeln leicht bei Kindern Conj. membr. — Die Conj. membranacea kommt entweder selbstständig oder gewöhnlich als Theilerscheinung gewisser allgemeiner Erkrankungen (Scarlatina, Morbillen) vor. Bei Erwachsenen kommt diese Form selten vor. Es geschieht auch, dass sich Ophthalmia catarrhalis oder Blennorrhoe mit Conj. membr. combinirt.

Der Verlauf ist, wie überhaupt bei crupösen Processen sehr rapid; gewöhnlich tritt im Beginne der Erkrankung heftiger Schmerz, Lichtscheu, Thränenfluss auf; nach kurzer Zeit geht die Erkrankung in ein gleichsam blennorrhoisches Stadium über, nur ist das weniger ausgebildet als bei Diphtheritis. Man sieht also, wenn die Pseudomembran schwindet, den Papillarkörper der Bindehaut anschwellen, und statt der früher wässerigen jetzt schleimig eitrige Secretion eintreten. Wenn das eine Zeit lang gedauert hat, findet Rückbildung der Krankheit statt, welche in der Regel in Genesung übergeht, so dass die Conj. ad normam zurückkehrt; nur wenn Conj. membr. mit tiefer Infiltration der Bindehaut combinirt war, kann Cicatrisation der Bindehaut, Verwachsung der Lider mit dem Bulbus oder der Lider unter einander zurückbleiben. Die Complicationen von Seite der Cornea sind äusserst selten, und gedeihen auch zu keinem hohen Grade.

Therapie. Man geht analog vor, wie bei Conj. diphtheritica. Während des Stadiums der prallen Infiltration sind keine Reizmittel, sondern Antiphlogose anzuwenden; auch darf man die Pseudomembran nicht wegnehmen und die Bindehaut ätzen; man applicire also bei kräftigen Kindern 1—4 Blutegel (je nach dem Alter) oder kalte Umschläge; bei blassen herabgekommenen hingegen muss das Alles gemieden und nur scrupulöse Reinlichkeit beobachtet werden. Man reicht Mercurialpräparate, innerlich 1—2 gr. Calomel und local Einreibungen von 1 dr. Ung. ciner. mit 4—5 gr. Extr. Belladonnae alle zwei Stunden auf die Stirn. Man kann auch Revulsiva auf den Darm geben; bei Complicationen von Seite der Cornea Atropineinträufelung. Dies während des ersten Stadiums. Während des zweiten kann man touchiren oder ein Collyrium aus 2 bis 3 gr. Argentum nitricum auf eine Unce Wasser geben.

B) Circumscripte Entzündungen.

I. Conjunctivitis scrophulosa.

Diese Krankheit wird von verschiedenen Autoren verschieden benannt, so nennt sie Arlt: Conj. scroph. seu lymphatica, Stellwag: Herpes Conjunctivae et Corneae, Graefe: Conj. phlyctaenulosa, die Franzosen: Conj. pustuleuse.

Die Charaktere dieser Erkrankung sind Ablagerungen von circumscripten Exsudaten (in Form von Knötchen, Bläschen oder Pusteln) am Limbus Conjunctivae oder in der Nähe desselben, bald mehr im Bereiche der Cornea (häufiger), bald in der Conj. episcleralis (seltener) und ihnen entsprechend partielle Ciliarinjection. Bei vielfältigen ausgebreiteten Eruptionen ist auch die Injection eine ausgebreitete; oberflächliche, nur der Bindehaut angehörende Gefässe entwickeln sich erst nachträglich. Die Ciliarinjection geht den Eruptionen voraus, die Exsudate gehen, wenn sie nicht einfach resorbirt werden, sehr bald in Geschwüre über, indem sie zunächst an der Spitze schmelzen, eitrig zerfallen. Die subjectiven Erscheinungen stehen zuweilen im Missverhältnisse zu den objectiven. Des Morgens tritt gewöhnlich eine Exacerbation, des Abends Nachlass der Erscheinungen ein, also im Gegensatze zum Katarrh, wo Abends die Exacerbation stattfindet.

Objective Symptome. Die Conj. scroph. kann in verschiedenen Formen erscheinen: Die häufigste Form ist die mit solitären Eruptionen (oder Geschwürsbildung), bei vielfältigen Eruptionen kann sie unter der Form des Pannus auftreten, relativ selten ist die Form des Gefässbändchens.

a) Die solitäre Conj. lymph. tritt am häufigsten auf. Der Patient wird plötzlich ohne Veranlassung lichtscheu, Lidkrampf, Thränenfluss, heftige, stechende Schmerzen treten auf. Dies kann einige Tage so dauern, ohne dass man an der Conj. bulbi etwas Abnormes findet; plötzlich entwickelt sich partiell oder rings um die Cornea episclerale Injection. Die Blutgefässe sind am dichtesten am Limbus selbst. Man bezeichnet dies mit dem Namen Injectio phlyctaenulosa. Es werden hiebei zweierlei Farben der Gefässe beobachtet, eine Partie ist nämlich rosenroth und bläulichroth gefärbt,

entsprechend den subconj. Gefässen, eine andere scharlach- oder ziegelroth, den eigentlichen Conjunctival-Gefässen entsprechend. Nachdem dies eine Zeit lang gedauert hat, zeigt sich endlich, dass der Limbus an einer Stelle verdickt ist, und bald darauf entsteht ein Knötchen am Limbus von verschiedener Grösse und gräulicher oder gelblich-grauer Färbung. Dann lassen die Schmerzen, der Lidkrampf, die Lichtscheu, überhaupt die subj. Erscheinungen nach, falls sie nicht durch Wiederholung desselben Vorganges an andern Stellen in die Länge gezogen werden. Stellwag nannte die Form Herpes, weil bei Herpes Zoster der Verlauf ein ähnlicher ist (Schmerz und Fieber, Bildung von Bläschengruppen, Nachlass der subj. Erscheinungen). In derselben Weise entwickeln sich viele solche Knötchen am Limbus, in einzelnen Fällen ist sogar der Limbus durchaus geschwellt, es folgt Knoten auf Knoten, so dass die Cornea, wie von einem Rosenkranz eingefasst erscheint. Je grösser die Zahl der Knoten ist, desto grösser ist die Injection. Statt der Exsudatknoten kann die Exsudation auch in Form von Bläschen erscheinen, d. h. das Epithel wird emporgehoben durch die darunter befindliche Flüssigkeit. Es können auch Pusteln sich entwickeln, das sind Bläschen, welche Eiter enthalten. Diese Knötchen können nicht blos am Rand der Cornea, am Limbus Conj., sondern auch an andern Theilen der Conj. bulbi auftreten, so dass diese gleichsam von Knötchen besäet ist. Dies ist aber selten. Häufiger geschieht es, dass ähnliche Knoten 1, 2—3 und mehrere auf der Cornea erscheinen, zu denen vom Limbus auswachsende Gefässe hinziehen. Man findet in vielen Handbüchern diese Form als Keratitis scroph. beschrieben. Nimmt man an, dass die Cornea keine Conj. hat, so kann man diese Form als Keratitis betrachten. Dies ist jedoch nicht unsere Anschauung. Wir reserviren diesen Ausdruck Keratitis scrophulosa für eine Erkrankung des Parenchyms der Cornea, welche durch Scrophulosis bedingt und unterhalten wird. Der Process, von dem hier die Rede ist, ergreift die Cornea erst nachträglich; er haftet ursprünglich in der Conj. oder in dem der Conj. analogen Ueberzuge der Cornea (membr. elast. ant. und Epithelial-Lage.) Die Bläschen auf der Cornea gehen rasch zu Grunde, ohne tiefere Substanzverluste (Geschwüre) zu hinterlassen. In einzelnen seltenen Fällen kommen auch Geschwüre

an der Conj. tarsi, u. z. nahe am Lidrande vor, in Folge ähnlicher Eruptionen auf der Conj. palpebr.

Die mit ulceribus elevatis einhergehende Form ist selten und zeigt am Rande der Cornea mehrere, später mit einander confluirende Knoten, so dass die ganze Conj. eine Strecke weit anschwillt und mit Exsudat besetzt wird. In ihrer mittleren Partie schmilzt die Masse, so dass der Rand als Wall sich emporhebt. Die Oberfläche des Geschwüres ist grauweiss, speckigweiss. Das Ganze sieht aus, wie ein primär-syphilitischer Chrancre mit aufgeworfenem Rand, tiefer Mitte und speckigem Grund. Die Geschwüre heilen, ohne eine Spur zurückzulassen.

b) Pannus scrophulosus. Dieser entwickelt sich in ähnlicher Weise, wie bei Conj. blenn. (siehe Seite 43), nur nicht so massenhaft. Man kann Pannus vasculosus und carnosus finden. Man sieht die Cornea wie bestäubt, daneben Gefässe, die sich in verschiedenen Richtungen durchkreuzen und sich bis in die Conj. bulbi verfolgen lassen. Die Affection ist eine mehr oberflächliche und entwickelt sich nicht von oben, wie bei Blennorrhoe, sondern von verschiedenen Seiten.

c) Das Gefässbändchen, von Prof. Fischer zuerst genau beschrieben, entwickelt sich in folgender Weise: Es entsteht partielle Gefässbildung, wobei am Limbus ein Knoten aufschiesst, der vom Rande bis in die Mitte der Cornea hin wandert, und dem die nachrückenden Gefässe folgen, so dass die Gefässe gleichsam den Knoten vor sich hertreiben. Nun kann es geschehen, dass der Knoten, der immer weiter und weiter gegen die Mitte wanderte, seine Richtung bogenförmig ändert und dann verschwindet, wobei aber die Gefässe noch bleiben. Endlich schwinden auch diese, und es bleibt nur ein trüber Streifen zurück.

Die übrige Bindehaut ist im geringern oder höhern Grad betheiligt, die Conj. palp. geröthet, dunkelroth, glatt, keine Infiltration zeigend (ausser wenn die Affection sehr lange dauerte), der Uebergangstheil nicht gelockert, im Gegensatze vom Katarrh, die Conj. bulbi bald netzförmig, bald dicht geröthet, in einigen Fällen auch oedematös.

Subjective Symptome. Diese stehen, wie schon erwähnt, häufig im Missverhältnisse zu den objectiven. Wir haben: α) Photophobie (Lichtscheu) wie bei keiner anderen Erkrankung; sie ist als Reflexneurose durch Ueberspringen der

Reizung von den sensitiven Aesten des Trigeminus auf den Opticus aufzufassen. β) Blepharospasmus (Lidkrampf), indem die Erregung von Trigeminus auf den Facialis überspringt. In einigen Fällen fehlt dieser Spasmus. Hat dieser lang gedauert, so schwillt das obere Lid oedematös an, er wird kupferfärbig, die Hautfalte wird verstrichen; die Hautvenen werden ausgedehnt und stehen dicht hinter der Haut, ein bläuliches Maschenwerk bildend. Die von den Ven. palp. sup. et inf. kommenden, die Muskeln durchbohrenden Zweige unter der Haut werden comprimirt, so dass in Folge der Verhinderung des Blutrückflusses Oedem entsteht. Dieses kann auch chronisch werden. In diesem Falle ist der Vorgang analog dem bei den Jambes de Barbados, Elephantiasis Arabum, wo Verdichtung des subcutanen Zellgewebes mit Hypertrophie der Haut zugegen ist. Man findet diese Form bei scrophulösen Individuen, die viel an Ophthalmien litten. γ) Schmerz, der zuweilen ungemein heftig wird und auftritt, bevor es noch zur Exsudation kommt. δ) Sehr reichlicher Thränenfluss. Das Secret ist bei einfachen Fällen einfach wässerig, d. h. es findet blos eine reichliche Absonderung von Thränen statt, deren Temperatur erhöht ist. Bei längerer Dauer der Affection und bei Combinationen mit Katarrh kann auch Schleimabsonderung stattfinden. Die Thränen fliessen bei heftigem Lidkrampf nicht ab; öffnet man aber die Lider, so erfolgt ein Strom heisser Thränen, die die Haut excoriiren. Man beobachtet nächst der äusseren Commissur Rhagaden sich entwickeln, die ungemein schmerzhaft sind. Ebenso kann die Epidermis der Wange durch die heissen Thränen afficirt werden, so dass nach vorausgehendem Erythem das Ganze sich zu Ekzem entfaltet. Das Entstehen eines solchen Ekzems wird überdies noch beschleunigt einerseits dadurch, dass das Auge verbunden wird, in der irrigen Meinung, dass es nütze, andererseits durch das stete Reiben der Kinder an den juckenden Stellen, endlich auch durch Mangel an Reinlichkeit, indem nämlich die Krusten nicht sorgfältig entfernt werden, in denen gleichfalls ein Moment zur Steigerung des entzündlichen Processes liegt.

Verlauf meistens acut, besonders rasch, wenn es einfach zur Ablagerung eines Exsudationsprocesses am Limbus Conj. oder an der Conj. bulbi kommt, in welchem Falle zumeist

Heilung ohne therapeutische Einwirkung eintritt. — Wenn aber Complicationen von Seite der Cornea dazu kommen, so ist der Verlauf nicht so rasch, und die Heilung wird dann nicht allein durch wiederholte Nachschübe protrahirt, sondern es setzt die Erkrankung der Hornhaut (Geschwürsbildung und deren Folgen) schon an sich eine längere Krankheitsdauer.

Complicationen. Sehr häufig gesellt sich zur Conj. lymph. eine eigenthümliche Affection der Lidranddrüsen, der sogenannten Zeiss'schen Drüsen, die in die Haarbälge der Cilien einmünden (Blepharadenitis). Das Lid schwillt nicht gleichmässig an, ist am Intermarginalsaume stark geröthet, verdickt. Die Cilien sind in einzelnen Büscheln durch Krusten verklebt, die gelblich grün sind. Entfernt man diese Krusten, so findet man die Lidrandhaut leicht excoriirt, leicht blutend. — Eine andere, sehr häufige Complication ist die Affection der Cornea mit allen verschiedenen Ausgängen. — Endlich kann bei längerer Dauer der Conj. lymph. eine katarrhalische Affection der Bindehaut dazu kommen. Ja, wenn der Papillarkörper anschwillt, die Lockerung der Bindehaut allgemein ist, und wenn sie uneben, sammtartig wird, kann man den Zustand sogar leicht mit chronischer Blennorrhoe verwechseln. Nur nach längerer Dauer kann man den Fehler gut machen, denn Conj. lymph. heilt durch Touchirung nicht, dagegen durch Calomel etc.

Ausgang in vollständige Heilung, wenn die Affection auf den Limbus Conj. oder die Conj. bulbi beschränkt bleibt, ja in einzelnen Fällen auch bei Eruptionen auf der Cornea. Bei tieferem Ergriffensein der Cornea, bei Vorhandensein von tieferen Geschwüren mit infiltrirtem Rand und Grund bleibt eine Trübung zurück, die um so weniger schwindet, je älter bereits das Kind war. Zuweilen können sich die Trübungen noch aufhellen.

Aetiologie. Diese Erkrankung des Auges ist eine sehr häufige und befällt in der grossen Mehrzahl der Fälle Kinder von 2 bis 10 Jahren (bis zum zweiten Lebensjahre nicht so häufig, es entwickelt sich dafür Conj. blenn. und membr.), seltener in vorgerückten Jahren und ist eine Rarität, wenn sie nach dem 25. Jahre auftritt. Es ist zu bemerken, dass die Affection sehr häufig zur Zeit der Dentition, dann der Pubertäts-Entwickelung auftritt. Als Ursache der Erkrankung ist für

einen stattlichen Theil die scroph. Diathese anzusehen, die sich als Drüsenanschwellung, Schleimhautleiden der Nase und des Rachens, als Anschwellung der Haut des Nasenflügels und der Oberlippe, ferner als Knochenaffection kundgibt. Ein gewisser Theil der Fälle kommt auch auf Individuen von blühendem Aussehen und bei diesen ist der Name nach dem Grundsatz: A potiori fit denominatio angenommen. Scrophulöse Individuen können auch eine Conjunctivitis bekommen, die nicht lymphatisch ist. Naheliegende Veranlassungen zum Ausbruche der Erkrankung sind sehr schlechte Lebensverhältnisse, namentlich feuchte, nasse Wohnungen mit verpesteter Luft, Mangel an Reinlichkeit, mangelhafte Ernährung (schlechte, schwer verdauliche, stickstoffarme Nahrungsmittel, Unordnung im Essen), der Einfluss gewisser Jahreszeiten: Frühling (März, April, Mai) und Herbst (November, December). Andere veranlassende Momente sind allgemeine Erkrankungen (Typhus, Scarlatina, Morbillen), Erkrankungen der Respirationsorgane (Tussis convulsiva), überhaupt Erkrankungen, welche das Individuum herunterbringen. Endlich ist zu bemerken, dass diese Form sich manchmal bei scrophulösen Individuen durch fremde Körper im Bindehautsack oder an der Cornea entwickelt, während bei Andern bloss Katarrh oder Keratitis traumatica entsteht.

Therapie. Sie ist vorzugsweise diätetisch, theils allgemein, theils örtlich.

Die allgemeine Behandlung besteht in der Sorge für gute, trockene und gut gelüftete Wohnung, in der Regelung der Nahrung, d. h. Verabreichung der Nahrung bloss zu fixen Zeiten. Die einfache und leicht verdauliche Nahrung hat vorzüglich aus Fleisch zu bestehen, dabei sind sauere Speisen, Erdäpfel, schwer verdauliche Gemüse und Brot in grosser Menge zu meiden, ebenso wie Zuckerwerk; Aufenthalt im Freien, so oft es die Witterung gestattet, ferner dürfen die Augen nicht verbunden und das Zimmer nicht verfinstert werden, endlich ist das Reiben und Kratzen am Auge zu untersagen.

Für die örtliche Behandlung haben wir zwei Präparate: das Calomel und die Pagenstecher'sche Salbe. 1. Das Calomel: Rp. Calomelanos alcoholis. drachmam. D. in vitreum epist. lat. S. zu Handen des Arztes. Das Calomel wird mit einem buschigen Haarpinsel (dessen Haare stark divergiren)

inspergirt, wobei bloss das untere Lid herabzuziehen ist, und der Kranke in die Höhe zu sehen hat. Es muss gleichmässig auf der Conj. bulbi und dem Uebergangstheil aufgestreut werden, damit sich keine Klumpen bilden, denn sonst entstehen Schorfe; auch darf nicht zu viel eingestreut werden, denn die Bindehaut wird dann intensiv gereizt und geröthet in ihrer ganzen Ausdehnung. Das Calomel bleibt durch mehrere Stunden im Bindehautsack; es genügt jedoch, dasselbe eine Stunde im Auge zu lassen und nach Verlauf derselben auszuwaschen, wobei zugleich etwaige Klumpen entfernt werden.

Ueber die Wirkungsweise des Calomel sind zweierlei Ansichten verbreitet. Nach Einigen übt es bloss als fremder Körper einen mechanischen Reiz aus, und bewirkt dadurch eine erhöhte Circulation und Resorption (so dass auch jedes andere Pulver denselben Effect hätte; man streute in der That Zucker und andere Substanzen ein, sie halfen aber nichts). Die richtigere Ansicht ist die, dass das Calomel, (HG_2 Cl) mit dem Salz (Cl Na) der Thränenflüssigkeit sich zu Sublimat (Hg Cl) verwandelt, das auf das Exsudat resorbirend einwirkt.

Indicirt ist Calomel in allen Fällen von Conj. lymph., mit Ausnahme, wenn tiefgehende Geschwüre der Hornhaut oder heftige Schleimsecretion da ist, als Combination mit andern Affectionen (Katarrh der Conj.). Es wirkt dann irritirend, so dass die entzündlichen Erscheinungen sich steigern, das Auge stark roth wird, die Geschwüre sich ausbreiten und sogar Hypopyum sich entwickelt: man muss dann mit der Anwendung von Reizmitteln inne halten. Das Calomel soll so lange eingestreut werden, bis die Conj. palp. zur Norm zurückkehrt, bis sie blass geworden ist. Es reicht nicht hin, Calomel bloss bis zur Resorption der Exsudate am Limbus einzustreuen, da sonst Recidiven eintreten könnten (Donders), sondern es ist im Allgemeinen noch 2 bis 3 Wochen länger anzuwenden. 2. Die Pagenstecher'sche Salbe bestand ursprünglich aus 1 Th. gelben Quecksilberoxyd auf 8 Th. Fett, wurde jedoch vielfältig modificirt, indem man 1 Th. Quecksilberoxyd auf 20—30 Th. Fett, oder wie Graefe Glycerin gibt. Man wendet sie in der Weise an, dass man bei abgezogenem Lide ein stecknadelkopfgrosses Stück mit einem Pinsel auf die Conjunctiva streicht und dann bei geschlossenen Lidern reibt, damit die Salbe gleichmässig

vertheilt werde. Es ist ein heftiges Irritans, wesshalb sich Schmerz und Thränenfluss einstellt; man muss deshalb nach einer halben bis 1 Stunde die Salbe aus dem Bindehautsacke herauswaschen, und dann schwinden diese Erscheinungen. Diese Salbe kann man ebensowenig wie Calomel dem Publicum in die Hand geben. Auch die Pagenstecher'sche Salbe muss eine Zeit lang, bis zum Aufhören des entzündlichen Vorganges, ja sogar nachher noch zur Verhütung von Recidiven angewendet werden. Sie ist intensiver wirkend, daher auch leichter üble Zufälle hervorbringend als Calomel, dieses jedoch leichter zu appliciren. Beide Präparate bringen Cornealtrübungen, die in Folge von Conj. lymph. entstanden, zur Resorption, was jedoch durch die Pagenstecher'sche Salbe rascher geschieht. Contraindicationen sind hier die nämlichen wie bei Calomel, nämlich tiefergehende Geschwüre an der Hornhaut und intensive Schleimsecretion. Im ersten Falle wird dann Atropin eingeträufelt, und wenn Hypopyum und Schmerz da ist, so wird eine Paracentese der Cornea gewiss diese Erscheinungen heben.

Gewisse Symptome im Gefolge der Conj. lymph. verlangen auch eine Behandlung. Gegen Photophobie und Blepharospasmus leistet wohl auch Calomel und die Pagenstecher'sche Salbe etwas. Reicht dies nicht hin, so reibe man weissen Präcipitat 12 Gran und Extr. Bellad. gr. 16 auf 2 dr. Fett an Stirn und Schläfe, überhaupt an die vom Haar freien Stellen ein. Darüber ist dann ein Streifen Schreibpapier zu geben, damit einerseits die Stirn immer fett bleibe, und andererseits damit die Kinder nicht unliebsamer Weise das Fett gegen Mund, Nase oder Augen befördern. Ferner producirt die Salbe nach mehrtägiger Anwendung ein Ekzem, weshalb man sogleich aufzuhören hat, sobald sich eine Spur desselben zeigt; nach einigen Tagen ist sie wieder zu appliciren. Diese Salbe ist auch indicirt, wenn Calomel und die Pagenstecher'sche Salbe contraindicirt sind. Wenn Rhagaden in der Nähe der äusseren Commissur oder ein Ekzem auf der Wange oder in der Nähe des Nasenflügels ist, wird durch Aufweichen der Krusten mit Ol. Jecor. As. und durch nachherige Behandlung mit Schmierseife diese Erscheinung behoben. Dasselbe kann auch durch Einstreichen von weissem Präcipitat 3—4 Gr. auf die Drachme erzielt werden. Die Rhagaden in der Nähe der äusseren Commissur können auch durch Lapis in Substanz oder Lösung behandelt werden.

Natürlich ist überdies nothwendig gegen das Allgemeinleiden einzuschreiten, also eine Therapie gegen Scroph. einzuleiten. Jodi pur. gr. 2—4 auf 4 Unc. Ol. Jec. As. Morgens und Abends ein Löffel. Ferner kann Ol. Jec. As. allein oder bei Schwächlichen Kali hydrojod. dr. dimidiam, Aqu. dest. unc. quatuor, Syr. cort. aur. unc. dimid. Morgens und Abends ein Esslöffel genommen werden. Ist starke Stuhlverstopfung da, so sind leichte salinische Mittel zu ordiniren; besser sind leichte Präparate von Senna (Hydromel Infant., Aq. laxat. Vienn.), Pulv. rad. Jalappae 10—15 gr. p. d. oder Aloëpillen; Rp. Extr. Mart. pom., Extr. Aloës socotrinae aa. drachm. Massa pill. Ruffii q. s. u. f. pill. gran. trium N° 60. Consp. pulv. rad. Ir. Flor. — Bei Anaemischem eignen sich Eisenpräparate (Syr. Ferr. Jod.) ferner Chinin in gewissen Fällen. Den besten Nutzen bei Scroph. leisten Jodbäder und Jodwässer von Hall, Luhatschowitz in Mähren, Kreuznach (am Rhein) und auch Soolenbäder.

II. Conjunctivitis exanthematica.

Man findet, dass im Gefolge von acuten Exanthemen Bindehaut-Affectionen auftreten: bei Scarlatina und Morbillen, Katarrh oder Conj. membr., auch bei Variola sind häufig Complicationen der Conj. und Cornea vorhanden, indem nämlich am Lidrande, manchmal auch auf der Conj. bulbi, selten an der Cornea Variolapusteln entstehen. In Folge der Pustelablagerung wird der Lidrand narbig verunstaltet, es fehlen dann die Cilien (Madarosis). Auch Trichiasis kann als Folgezustand eintreten; endlich können sich auch während des Stadiums der Decrustation metastische Processe entwickeln. Wichtig sind noch die chronischen Exantheme, bei denen Eruptionen auf der Conj. bulbi auftreten, die sich von den an andern Gebilden vorkommenden nicht unterscheiden, namentlich bei Prurigo und Pithyriasis. Die Therapie wird mit der des Allgemeinleidens zusammenfallen; in den meisten Fällen ist Calomel oder die Pagenstecher'sche Salbe von gutem Effecte.

Eine mit Conj. scroph. leicht zu verwechselnde, weil in vielen Beziehungen ähnliche Affection an der Conj bulbi, besonders aber an der Oberfläche der Cornea kommt bei Akne rosacea im Gesichte (Nase, Wangen) vor. Es kommt zu einer bläschenförmigen Eruption am Rande der Cornea oder auch

einwärts von demselben, also im Bereiche der durchsichtigen Cornea. Alsbald entsteht daraus ein seichtes Geschwür an einer oder an mehreren Stellen; die so entstandenen Geschwüre zeigen selten einen grauen Beleg, sind daher meistens nur beim Spiegeln der Cornea zu erkennen. Lichtscheu und Thränenfluss sind sehr heftig dabei. Oft tritt auch Blepharospasmus dazu. Die Individuen gehören dem Mannes- oder Greisenalter an. Die Zufälle am Auge weichen am besten den Calomelinspersionen. Doch kommen immer wieder Recidiven, so lange das Hautleiden nicht gehoben ist. Gegen dieses hat Prof. Arlt mit Erfolg angewendet Waschungen des Gesichtes mit: Rp. Aq. font. libram unam, Lactis sulf. drachm. duas: Acidi muriatici, Acidi sulfur. aa drachm. dimidiam.

Zu bemerken ist noch, dass wir hier auf der Klinik wiederholt Fälle gesehen haben von Mitleidenschaft der Conjunctiva bei Lupus am Gesichte. In einigen Fällen kommt es zu Eruptionen an der Conj. bulbi, die sich in nichts von der gewöhnlichen Form der Conj. scroph. unterscheiden; in zwei Fällen sahen wir an der Conj. palp. super. (an der Grenze zwischen Tarsal- und Uebergangstheil) partielle, polypenähnliche, leicht blutende Wucherungen entstehen, die nur durch Aetzen mit Lapis in Substanz zerstört werden konnten und Narbenbildung zur Folge hatten.

III. Conjunctivitis trachomatosa (Arlt).

Diese Form charakterisirt sich durch Ablagerung von sulzigen Exsudaten in das Parenchym der Bindehaut und in die unterliegenden Gebilde (Tarsus und Fascia subconjunctivalis) in Form von lichten Körnern, welche bald mehr, bald weniger dicht aneinander gedrängte Infiltrate darstellen, und weiterhin zur Schrumpfung der infiltrirten Gewebe führen. Die nicht infiltrirten Partien der Bindehaut können sich normal, wie bei Katarrh oder wie bei chronischer Blennorrhoe verhalten. Die Infiltrate können blos ein Lid einnehmen oder an beiden vorhanden sein. Das etwa vorhandene Secret, wie bei Katarrh, ist nicht ansteckend.

Objective Symptome. Man findet in der Bindehaut gelbliche oder gelbröthliche Hügel, welche sich mehr weniger über das Niveau erheben, mehr in die Tiefe greifen, an der Oberfläche glatt bleiben und nicht zerfallen, sondern allmälig wieder verschwinden. Diese Knoten (Infiltrate) zeigen sich als ge

latinöse Massen und sind das Charakteristikon für diese Erkrankung; dabei ist die Bindehaut in der Umgebung Anfangs geröthet, aufgelockert, bald wie bei Katarrh, bald wie bei Blennorrhoe. Die Affection tritt am allermeisten in der Conj. palp. auf, die Ablagerung beginnt meistens im Tarsaltheil, zeigt sich späterhin, mitunter auch gleich Anfangs im Uebergangstheile. Aehnliche Producte zeigen sich nach längerer Dauer auch an der Conj. bulbi. Bei weiterer Entwicklung ist eine ganze Masse solcher gelblicher Hügel an einem grossen Theile der Bindehaut, die wie von dieser sulzigen Masse durchsetzt erscheint. Die Uebergangsfalte ist aufgewulstet und stellt eine ganze Reihe von Wülsten und entsprechenden Furchen dar. Man muss nun die Fälle von Trachom in zwei Classen theilen, nämlich in die acut und in die chronisch sich entwickelnden.

a) Bei der acuten Conj. trach. ist die Bindehaut im Beginne stark roth, schwillt an, zeigt Secretion eines schleimigen Fluidums mit stark ausgeprägten subjectiven Erscheinungen, Lichtscheu, Blepharospasmus etc., wie bei Conj. lymph.

b) Bei der chronischen Form können die entzündlichen Erscheinungen: Röthe, Lichtscheu, Lidkrampf und Thränenfluss fehlen, so dass der Kranke von seiner Krankheit nichts weiss, und erst wenn die Cornea ergriffen ist, ärztliche Behandlung sucht. Wenn das Leiden einige Zeit bestanden hatte, so ändert sich das Bild, es entwickelt sich Narbengewebe, das Lid wird über dem Tarsus bläulichweiss und die Bindehaut hat das Aussehen, als wenn sie von einer Milchschichte bedeckt wäre. In höheren Graden findet ein tiefes Eingreifen statt. Die Bindehaut ist fleckig und zeigt α) einen normalen Streifen an der Grenze des Lidrandes und der Infiltration und β) einen breiteren Streifen an der Bindehaut, der afficirt ist und wie ein bläulichweisses Maschenwerk aussieht. γ) Dazwischen rothe Inseln (infiltrirte Papillarkörper). Es bietet also die Lidbindehaut ein scheckiges Aussehen, welches sich auch auf die Uebergangsfalte erstreckt. Diese schwindet dann, sobald Schrumpfung eintritt, vollkommen, und es zeigt sich ein sehr straffes Narbengewebe, so dass beim Abziehen des Lides sich Brücken zeigen. Auch auf der Conj. bulbi findet Bildung von Narbengewebe, bald in grossen, bald in kleinen Strecken statt. —

Folgezustände. In Folge der Narbenbildungen werden die Lider erstens schmäler, es findet eine Verkürzung von unten nach oben statt, zweitens ungemein hart, da statt der weichen Gebilde harte Narben auftreten, drittens endlich bekommen sie eine charakteristische Form, sie erscheinen, stark convex von oben nach unten, indem nämlich muldenförmige Verbildungen stattfinden. Die innere Lidkante geht durch theilweises Verschwinden des Knorpels verloren, dann drückt der Sphincter palp. die äussere Lidkante an den Bulbus mehr an, und die Cilien gelangen nach einwärts längs des ganzen Lidrandes oder an einem grössern Theile desselben. Dieser durch Verschwinden des Knorpels und der Lidbindehaut bedingte Zustand heisst Trichiasis, wobei die Cilien gegen die Cornea hin gerichtet sind. (Fig. 1.) Aber es können auch pathologische Cilien sich entwickeln, die sehr fein sind, und nach einwärts gegen die Cornea wachsen, so dass sie gleichfalls fortwährend auf die Cornea einen Reiz ausüben. Dieser Zustand wird mit dem Namen Distichiasis belegt. (Hier sind also die Cilien in zwei Reihen angeordnet.) Durch den Reiz, den die Cilien auf die Cornea ausüben, wird diese trübe, zuweilen nicht nur oberflächlich, sondern das ganze Gewebe wird von Infiltraten durchsetzt, und es entwickeln sich förmliche Schwielen, das Ganze hat die Bedeutung von Keratitis traumatica (Distichiasis kommt auch angeboren vor). — Geht die Verschrumpfung noch weiter, so gehen die Lidränder in toto nach einwärts, ein Zustand, der mit dem Namen Entropium bezeichnet wird. Es entstehen auch hier gewöhnlich in Folge der Thränensecretion Excoriationen am innern und äussern Winkel, und es kann auch zu Blepharophimosis kommen. — Ferner kann die Uebergangsfalte ganz und gar verschrumpfen; ja die Verschrumpfung erstreckt sich noch weiter, es erscheint das Lid mit dem Bulbus gleichsam verwachsen, so dass zwischen Bulbus und Lid kein Zwischenraum mehr ist, d. i. Symblepharon posterius zum Unterschiede von Symbl. anterius, bei welchem die Verwachsung des Lides mit dem Bulbus von vorne, d. i. im Bereiche des Tarsus, beginnt. — Ferner, da die Conjunctiva narbig degenerirt ist, verliert sie die Eigenschaft fortwährend zu secerniren, namentlich kommt dabei die Vernarbung der Conj. bulbi in Betracht, es entsteht also partieller oder totaler Xerophthalmus.

Wenn in Folge der Verbildung der Lider und Verkürzung der Bindehaut die Lidspalte nicht geschlossen werden kann, so kommt das sogenannte Hasenauge, Lagophthalmus zu Stande.

Complicationen. Die Affectionen der Cornea sind analog denen bei Conjunct. scroph. und chronischer Blennorrhoe, nämlich Pannus in leichtern, aber vorzüglich in höheren Graden, ja es kann sogar in Folge von Ablagerung solcher sulziger Körner auf die Cornea, wie auf die Bindehaut, zu Pannus carnosus (siehe Seite 32) kommen, wo die Auflagerung die Dicke von 1‴ erreicht. Es kommen ferner auch Hornhautgeschwüre mit den verschiedenen Ausgängen vor. Der Pannus selbst kann unter zweckmässiger Behandlung heilen, oder es bleibt eine gewisse Trübung zurück, namentlich wenn Pannus mit tiefer gehenden Hornhautgeschwüren sich combinirt. Ebenso kann Pannus siccus (siehe Seite 34) entstehen, wobei die Cornea mit einer bläulich-weissen Schichte bedeckt ist. Diese Form ist keiner Heilung fähig. — Weiter kann es geschehen, dass die Wölbung der Cornea stärker wird, so dass die normale Krümmung in eine mehr gewölbte umgewandelt wird, Keratektasia ex Panno. In Folge des Pannus wird nämlich das Hornhautgewebe weich, gibt dem intraoculären Drucke nach und baucht sich aus. Da die Cornea dann nicht mehr elastisch ist, so kehrt sie in den früheren Zustand nicht zurück.

Aetiologie. Diese Erkrankung der Bindehaut wird als Localisation eines Allgemeinleidens von Arlt angenommen. Es gibt jedoch auch hier, wie bei Conj. lymph., Fälle, wo Individuen von dieser Erkrankung befallen werden, bei denen Scrophulosis nnd Tuberculosis nicht bestimmt nachgewiesen werden kann. In der Mehrzahl der Fälle sind es Individuen mit scrophulöser oder sonst kachektischer Blutbeschaffenheit, herabgekommene Leute, die unter schlechten Lebensverhältnissen sich befinden. Man findet ferner, dass die Krankheit häufiger jugendliche Individuen befällt als Erwachsene. Sieht man sie bei alten Leuten, so datirt sie schon gewiss aus früherer Zeit. Ferner richtet sich die Krankheit nach gewissen Völkerschaften. Slaven und Ungarn liefern das bei weitem grösste Contingent, ferner Polen (vornehmlich polnische Juden), Russland, Ostseeprovinzen, am Rhein (Cöln), Holland etc.

Therapie. Da Trachom in einer gewissen constitutionellen Anlage begründet ist, so wird es Aufgabe der Therapie

sein, die allgemeine Ernährung zu bessern, und insoferne fällt die Therapie des Trachom mit der der Conj. lymph. zusammen (siehe Seite 49). In der örtlichen Behandlung leisten Calomelinspersionen ebenso vorzügliche Dienste wie bei Conj. scroph. In höheren Graden empfiehlt sich das Touchiren mit einem Krystall von Cupr. sulf., welcher vollkommen abgeschliffen sein soll, und in der Weise wirkt, dass die gesetzten Exsudate resorbirt werden, und die Hyperaemie der Conj. zurückgeht. Wenn jedoch zu energisch touchirt wird, kann wohl auch ein Schorf gesetzt werden, aber nicht so wie bei Lapis (siehe Seite 34). Nur frische Infiltrationen und Hyperaemien lassen sich beseitigen. Wenn schon narbige Degeneration eingetreten ist, so lässt sich diese nicht beseitigen. Die Häufigkeit und Intensität der Touchirung richtet sich nach dem speciellen Falle und der Individualität des Kranken. — In ähnlicher Weise wirkt auch die Pagenstecher'sche Salbe und die weisse Praecipitatsalbe.

Behandlung der Complicationen von Seite der Cornea: Der Pannus verschwindet unter den Touchirungen mit Cupr. sulf., auch auf Einstreuungen von Calomel oder durch die Pagenstecher'sche Salbe; wenn der Pannus jedoch schon längere Zeit bestanden oder monströs sich entwickelt hat, kann man auch zu dem Lapis caust. ohne Furcht vor Verletzung der Cornea greifen, namentlich bei Pannus carnosus. Man wird also mit einem scharf zugespitzten Lapis ringsum die Cornea cauterisiren, einen Schorf setzen und dadurch die Gefässe zur Verödung bringen. — Nach dem Vorschlage französischer Autoren soll man einen Streifen aus der Conj. concentrisch mit dem Cornealrande excidiren, wodurch man eben die zuführenden Blutgefässe vernichten will. Man nennt dieses Verfahren Syndektomie. Da jedoch bei Trachom ohnedies Tendenz zur Schrumpfung der Conj. vorhanden ist, so kann man leicht zu viel compensiren. Ueberdies hat sich dieses Verfahren keineswegs als erfolgreich erwiesen. — Ein anderer Vorschlag ging dahin, hochgradigen Pannus dadurch zu heilen, dass man eine acute Bindehaut-Blennorrhoe durch Impfung erzeugt. Da jedoch die Grenze einer acuten Blennorrhoe nicht in den Händen des Arztes ist, so wird dieses Mittel, das in einigen Fällen durch Schmelzung der Exsudate in der That Erfolge zeigte, blos eine ultima ratio sein, da die

Blennorrhoe die Cornea destruiren kann. Zu bemerken ist, dass pannöse Hornhäute, wenn das Auge von acuter Bindehaut-Blennorrhoe befallen wird (zufällig oder durch absichtliche Impfung), nicht so leicht in Ulceration gerathen, wie gesunde Hornhäute. Keratektasia ex panno ist unheilbar; auch die Iridectomie dürfte nutzlos sein. Es fehlen noch hinreichende Versuche.

Anderweitige Folgezustände von Trachom: a) Xerophthalmus. Dieser Zustand ist vollkommen unheilbar. Die Beschwerden lassen sich jedoch entweder durch Einträufelung fettöliger Substanzen, Glycerin oder durch Bestreichen mit Crême céleste lindern. b) Blepharophimosis muss durch eine Operation gehoben werden; diese besteht darin, dass man unter die äussere Commissur eine Hohlsonde schiebt, und auf dieser mit einem Spitzbistouri in entsprechender Entfernung von innen nach aussen aussticht, und indem man dasselbe zurückzieht, durchschneidet, es entsteht dann eine Wunde, bei der der äussere Rand (a) der Hautwunde entspricht, der innere (b) der Wunde in der Conj.; hierauf vereinigt man die gegenüberstehenden Ränder (α mit α, β mit β) durch Nähte. Diese Operation ist die sogenannte Kanthoplastik. (Fig. 2.)

c) Trichiasis und Distichiasis werden palliativ behandelt, indem man die nach einwärts gekehrten Cilien allmälig (zweimal in der Woche) mittelst der Cilienpincette ausrupft (epilirt). Es wachsen zwar Cilien nach, aber man kommt durch ein längeres Verfahren zum Ziele. Besser als die palliative ist die operative Behandlung, für welche es mehrere Methoden gibt:

1) Die Flarer'sche Methode (Abtragung des Haarzwiebelbodens), die darin besteht, dass man das Lid am Intermargialsaume dort, wo der Haarzwiebelboden und Tarsus zusammenkommen, so einschneidet, dass dadurch das Lid in einer Tiefe von 1—1½‴ in zwei dem Tarsus parallel laufende Lamellen gespalten wird, von denen die vordere aus der Cutis des Lides, der Musculatur und dem Haarzwiebelboden, die hintere aus dem Tarsus und der Conj. besteht. Der zweite Schnitt, den man nun zu führen hat, geht durch die Haut und den Muskel senkrecht auf den Tarsus und bis zu demselben, so dass der erste Schnitt mit dem zweiten zusammenkommt und zuletzt wird dieses Hautstück excidirt. (Fig. 3.) Die Wunde heilt per primam inten-

tionem in kürzester Zeit und hilft durch die Entfernung der Haare und ihrer Bälge. Der Nachtheil dieser Operation besteht darin, dass durch Entfernung der Cilien das Auge seines Schutzes beraubt wird, dass man mitunter auch Meibom'sche Drüsen mitnimmt (dann kann das Lid nicht gehörig beölt werden), ferner dass man zuweilen auch den Knorpel beschädigt, und endlich, wenn Schrumpfung der Conj. noch fortbesteht, dass es später doch zu Entropium kommt. 2) Die Jaesche'sche Methode, modificirt von Arlt, besteht in der Transplantation des Haarzwiebelbodens. Der erste Moment der Operation fällt zusammen mit der Flarer'schen. Man spaltet also das Lid in zwei Lamellen parallel mit dem Tarsusknorpel (erster Schnitt), führt dann den auf diesen senkrechten Schnitt wie bei Flarer (zweiter Schnitt), dann einen dritten, einen Bogenschnitt, dessen Endpuncte mit denen des vorigen zusammentreffen (dritter Schnitt). Das zwischen den letzten zwei Schnitten gelegene Stück wird mit einer Pincette und Scheere entfernt, worauf die Wundränder mit einander vereinigt werden. (Fig. 4.) Der einzige Nachtheil der Operation ist der, dass bei der ungeheuren Dehnbarkeit der Haut, namentlich wenn der entzündliche Process noch fortbesteht, über kurz oder lang sich wieder Trichiasis bilden kann, in welchem Falle die Operation wiederholt werden muss; absolut gute Methoden hat man nicht. Doch sind Nichterfolge nach der Jaesche-Arlt'schen Methode höchst selten. d) Symblepharon posterius ist ebenso wie der aus demselben resultirende Lagophthalmus unheilbar.

IV. Conjunctivitis traumatica.

Die dieselbe hervorbringenden Verletzungen sind mechanische Schädlichkeiten oder chemische Agentien. Unter den mechanischen Schädlichkeiten sind es vornehmlich fremde Körper der mannigfachsten Art, welche in dem Bindehautsack Anlass zu Reizungen geben: Steinchen, Glassplitter, Kohlenstäubchen, Flügeldecken oder Extremitäten von Insecten, Spelze von Aehren, Metallsplitter verschiedenster Art, auch kleine Insecten in toto und ausnahmsweise auch grössere Körper, z. B. Krebsaugen, Stücke eines Strohhalmes, eines Strauchwerkes u. dgl. Die fremden Körper veranlassen die mannigfachsten Reizungen, wobei zu bemerken ist, dass, wenn sie im

Uebergangstheile bleiben, sie viel besser Wochen und Monate lang ohne Beschwerden ertragen werden, als im Bereiche der Lidbindehaut.

Symptome. Gefühl von Kratzen, Reiben und Brennen, ferner Lichtscheu, das Auge thränt wie bei Katarrh und zeigt Ciliarinjection. Wenn die genannten Erscheinungen auftreten, muss sorgfältig auf einen fremden Körper untersucht werden. Dieser befindet sich gewöhnlich 1—1½‴ vom obern Lidrande, dann auch in der Uebergangsfalte. Bei der Untersuchung beginnt man mit der Uebergangsfalte des untern Lides, welches man abzieht und lässt den Patienten in die Höhe sehen; dann untersucht man das obere Lid. Man muss auch die Cornea spiegeln lassen, und kann, falls diese Untersuchung nicht genügt, mit dem Daviel'schen Löffel oder mit der Knopfsonde untersuchen. Ist das Individuum zu sensibel, so kann man es chloroformiren. Hat man den fremden Körper gefunden, so wird man in den einzelnen Fällen bei der Entfernung desselben verschieden zu Werke gehen, (Nadel, Pincette, Daviel'scher Löffel etc.)

Die chemischen Agentien können concentrirte Mineralsäuren, Schwefel-, Salz-, Salpetersäure, auch ätzende Substanzen: Aetzkalk oder Aetzkalilauge sein, ferner glühende oder geschmolzene Metalle (Blei oder Zinn). Man findet solche Verletzungen häufig bei Maurern, Schmieden und Leuten in chemischen Laboratorien etc. — Bei Einwirkung einer ätzenden Substanz wird ein ziemlich ausgebreiteter weisser oder grau-weisser Schorf gesetzt, namentlich nach Aetzkalk; wenn SO_3 auf die Conjunctiva kam, so bildet sich alsbalb ein schwarzer Schorf. In Folge dieser Einwirkungen gelangt die Conjunctiva in einen entzündlichen Zustand, es werden Substanzverluste gesetzt, und es bildet sich Narbengewebe, welches schrumpft und zu ausgedehnten Verbildungen Anlass gibt.

Folgezustände. a) Symblepharon anterius oder posterius, je nachdem die Verwachsung vom Lidrande oder von der Uebergangsfalte aus begonnen hatte; es kann das Symblepharon partial oder total sein; b) Anchyloblepharon, Verwachsung der Lidränder unter einander, so dass sogar die ganze Lidspalte zu Grunde geht. c) Es kommt auch zur Bildung unheilbarer Hornhauttrübungen; die Cornea kann sogar ganz zu Grunde gehen.

Therapie. Vor Allem muss das Auge genau untersucht werden, man muss alle fremden Körper entfernen, ebenso müssen bei Verbrennungen durch Kalk alle Kalkpartikelchen wie auch gebildete Schorfe möglichst entfernt werden. Die Affection ist gewöhnlich von heftiger Reaction, Schmerz, erhöhter Temperatur und Blepharospasmus begleitet, so dass die Untersuchung erschwert wird, und es namentlich bei sensiblen Individuen und Kindern zu chloroformiren zweckmässig erscheint. Die Entzündung ist zu beschränken durch strenge Antiphlogose mittelst rasch zu wechselnder Eisumschläge und eine mehr oder weniger ausgiebige Blutentziehung, nebstdem sind innerlich solvirende Mittel zu reichen; ferner muss man die üblen Folgen (Symblepharon etc.) hintanzuhalten suchen. Um die Bildung einer Verwachsung zu verhüten, riethen Einige, die Wundflächen mit Lapis zu touchiren, um durch den Schorf auf den Wundflächen deren Verwachsung zu verhüten. Es nützt indessen nicht mehr, als das Einlegen fremder Körper (Platten oder Schalen von Wachs, Blei u. dgl.). Andere haben fette und ölige Substanzen, z. B. frische Butter, Crême céleste eingelegt, oder reines Glycerin, alle halbe Stunde 2—3 Tropfen mit einem Federkiel in den Bindehautsack eingeträufelt. Dadurch gelingt es, die Verwachsung zu behindern oder wenigstens zu beschränken, wenn die Verbrühung nicht zu tief eingedrungen, und wenn sie nicht bis ganz in den Grund des Fornix Conj. reicht. Es kommt auch zur Entwickelung von Brücken, die vom Bulbus gegen das Lid hinziehen. Diese kann man beseitigen, so lange sie noch weich sind und so kann man ausgebreitete Verwachsungen noch verhüten. Von der dadurch erfolgenden Blutung hat man nicht zu fürchten. Ueber Nacht entstandene Verlöthungen muss man trennen durch Abziehen des Lides vom Bulbus, allenfalls auch durch Streifen mit dem Daviel'schen Löffel, Letzteres jedoch mit der Vorsicht, dass man das erweichte Gewebe nicht weiter zerreisst oder zerquetscht. Diese Therapie ist so lange fortzusetzen, bis noch entzündliche Erscheinungen da sind. Nachdem die operative Wirkung wenig Chancen bietet, muss man so viel als möglich zu erhalten trachten.

Behandlung des Symblepharon. Man unterscheidet, wie schon erwähnt, ein Symblepharon totale, wo die Lider in der ganzen Ausbreitung mit dem Bulbus verwachsen sind und ein

Symbl. partiale; ferner ein Symbl. anticum und posticum. Symbl. totale und post. sind unheilbar, nur beim partiellen und vorderen ist Heilung möglich. Man leitet dieselbe ein, indem man an der Basis der Verwachsung mit der Petit'schen Nadel einen Bleidraht einzieht und an der anderen Seite herauszieht. Die beiden Enden dreht man zusammen und schnürt so das Symbl. ab. Man beabsichtigt einen häutigen Canal zu bekommen, lässt also den Bleidraht 14 Tage bis drei Wochen darin, bis er leicht verschiebbar wird, und nun, nachdem ein mit Epithel überzogener Canal gebildet ist, zieht man den Draht heraus und trennt von diesem Canal aus mit einer Scheere das Symblepharon. Durch diese Methode gewinnt man nicht viel; man kann jedoch die Operation wiederholen. Dieses der Hauptsache nach sehr alte Verfahren wurde vor etwa 25 Jahren von Dr. Gulz (in Wien) in Aufnahme gebracht.

Ein anderes von Ammon angegebenes Verfahren besteht darin, dass man durch die ganze Dicke des Lides an der äusseren und inneren Grenze der Verwachsung zwei Schnitte führt, die nach unten convergiren; dadurch wird das Lid in drei Theile getheilt, wovon der mittlere dreieckige fest am Bulbus haftet, die beiden seitlichen aber frei verschiebbar sind. Diese werden nun bei a und b gefasst, einander genähert und über dem Mittelstück mit einander vereinigt, so dass jetzt vermöge der Dehnbarkeit der Seitenstücke das Lid wieder hergestellt erscheint und zwischen ihm und dem Bulbus das Mittelstück liegt. Nach fester Verwachsung der Seitenflügel geht man zur Excision des Mittelstückes. Wenn die Seitenstücke sehr gedehnt werden müssen, weil das Symblepharon breit ist, so kann die Vereinigung derselben per primam int. nicht stattfinden, mithin das ganze Verfahren nichts bringen. Demnach hat diese Methode nur sehr beschränkte Indication (schmale Verwachsung). (Fig. 5.)

Eine andere Methode ist die von Arlt, die darin besteht, dass man die Verwachsung bis zur Uebergangsfalte lospräparirt und sodann, um die Wiederverwachsung, welche stets vom Fornix ausgeht, zu verhindern, die Wunde am Fornix und an der Conj. bulbi nächst dem Fornix durch 1—2 Fäden heftet. Indem man die Puncte a und b durch ein Heft mit einander vereinigt und allenfalls dann noch an der Peripherie der Conj. bulbi ein Heft anlegt, wird die Wundfläche am Bulbus

so weit gedeckt, dass eine Wiederverwachsung mit dem Lide nicht leicht eintreten kann. Auch diese Methode ist, wie man sieht, nur bei solchen Verwachsungen anwendbar, wo der Zwischenraum zwischen a und b nicht über 3—4‴ lang ist, denn weiter lässt sich die Bindehaut zur Deckung der Wunde nicht herbeiziehen. (Fig. 6.)

Behandlung des Anchyloblepharon. Bei diesem handelt es sich darum, ob der Bulbus unversehrt, wenigstens der Hauptsache nach, oder aber zerstört und mit in die Verwachsung hineingezogen ist. Im letztern Falle ist im Allgemeinen nichts zu unternehmen. Wenn aber nur geringe Veränderungen des Bulbus da sind, wenn gar kein oder nur ein geringes Symblepharon da ist, so ist es möglich, die Lider frei zu machen. Dies geschieht mittelst Hohlsonde, auf der man die Verwachsung trennt. Dann ist es Aufgabe, die Berührung der Wundränder zu verhindern, indem man künstlich Lagophthalmus oder Ektropium hervorruft. Andere ziehen eine Fadenschlinge durch den Lidrand des oberen und unteren Lides, ziehen dieses nach ab- und jenes nach aufwärts. Als leitender Grundsatz hat zu gelten: Kann man die Wiederverwachsung vom Wundwinkel, d. h. von der Stelle, wo die Wundflächen aneinanderstossen (ineinander übergehen) verhindern, so lässt sich Heilung, oder doch Verbesserung erwarten; wo nicht, so bleiben alle Heilversuche erfolglos.

Anderweitige Veränderungen der Conjunctiva.

a) **Partielle Wucherungen bindegewebiger Excrescenzen der Conjunctiva.** Diese beobachtet man in der Nähe von Abscessherden in der Bindehaut, besonders aber in der Umgebung eines Hordeolum oder Chalazeon (Hordeolum nennt man eine Entzündung der Haartasche an den Cilien, Chalazeon dagegen ein veraltetes Hordeolum, dessen Inhalt nicht entleert, sondern verdichtet ist, und wo die Ablagerung von Colloidmassen oder von Kalksalzen stattgefunden hat). Im Gefolge dieser entwickeln sich Wucherungen von Bindegewebe von blumenkohl- oder schwammähnlicher Gestalt. Auch um fremde Körper herum, welche in dem Bindehautsack geblieben sind, entwickeln sich polypenähnliche Bindegewebswucherungen. Solche Wucherungen werden durch Cauterisation mit Lapis in Substanz oder mit Cuprum sulf. beseitiget. Wenn

sie eine bedeutendere Grösse erreichen, kann man sie mit der Scheere entfernen und die Schnittfläche cauterisiren.

b) **Schwammige Excrescenz eigenthümlicher Form.** Eine andere merkwürdige Wucherung ist folgende: Sie ist den Schleimpolypen an die Seite zu stellen. Man beobachtet an der Haut des oberen oder unteren Lides ein Gewächs mit hautartiger Ausbreitung an der Spitze und auf einem dünnen Stile sitzend (also am besten mit einem Schwamme zu vergleichen), von gelblich-rother oder bräunlicher Farbe. Die Geschwulst hat das Aussehen und die Bedeutung von Polypen. Das Eigenthümliche ist, dass die Wucherung stark vascularisirt ist, wesshalb sie nach der Abtragung eine vehemente Blutung zeigen, so dass man sie mit Lapis cauterisiren muss. Diese Wucherungen haben eine grosse Hartnäckigkeit und kommen wieder nach Abtragung, bis nicht die ganze Bindehaut in eine sehnige Membran in Folge des Cauterisirens verwandelt ist. (Arlt's Fall.)

c) **Neubildungen an der Conjunctiva.** Man findet auch manchmal an der Bindehaut Krebse, medullare und epitheliale. Erstere jedoch selten. Der Epithelialkrebs geht selten von der Conjunctiva aus. Der Ausgangspunct ist vielmehr die Cutis oder die äussere Fläche der Lider.

a) **Pinguecula.** Nächst der Hornhaut, meistens bloss im inneren, oft aber auch zugleich im äusseren Winkel erscheint eine flach gewölbte, gelbliche, scheinbar durch Fettablagerung bewirkte Erhabenheit von der Grösse eines Hirse- oder Hanfkornes, dreieckig, die Basis an der Cornea, die Spitze gegen den inneren oder äusseren Winkel gerichtet, etwas verschiebbar. Diese der Bindehaut angehörende Veränderung scheint die Folge oft wiederkehrender Reizung der Bindehaut durch äussere Schädlichkeiten zu sein. Sie bewirkt ausser der Entstellung keine Zufälle und bleibt, zu einer gewissen Grösse gelangt, stational. Würde ein Patient auf Beseitigung dringen, so wäre diese durch Abtragung möglich.

e) **Warzen und Lipome** (Dermatoide Geschwülste) kommen als angeborne Anomalien an der Conj. bulbi vor. Die Lipome sitzen mehr peripher, reichen jedoch nicht bis an oder auf die Cornea, sind fettgelb, platt, von verdickter Bindehaut überzogen, verschiebbar. Die warzenartigen Neubildungen sitzen immer zur Hälfte auf der Cornea, zur Hälfte auf der Sclera, hängen mit der Unterlage (durch straffes Bindegewebe) zusammen,

greifen in die obersten Lagen der Cornea, sind rund, halbkugelig, tragen Haare, welche (zur Zeit der Pubertät) sich mehr entwickeln und zeigen eine dicke Lage von Corium mit mehr weniger panniculus adiposus darunter. Die Warzen können ohne Gefahr in toto abgetragen werden. Die Lipome lassen sich, ohne dass man viel Bindehaut mit fortzunehmen braucht, ausschälen; was davon auf der Cornea sitzt, muss man abtragen.

f) **Oedem der Conj. bulbi** tritt auf α) mit den verschiedenartigsten Affectionen der Conj.: Katarrh, Blennorrhoe, Conj. lymph., membr., trach., diphth., wenn Gerstenkörner sich nahe an der Lid-Commissur, besonders an der äusseren, entwickeln, sieht man oft beträchtliches entzündliches Oedem der Conj. bulbi. Dasselbe ist der Fall bei Dacryocystitis (Abscess in der vorderen Wand des Thränensackes), ebenso bei Eiterbildung im Bulbus (z. B. Chorioiditis pyaemica) oder hinter dem Bulbus (bei retrobulbären Abscessen). Im Allgemeinen kann man annehmen, dass eine Erschlaffung der Bindehaut ein disponirendes Moment zur Entstehung des Oedems abgibt, wesshalb es auch β) bei alten Leuten häufiger und in höherem Grade auftritt, so zwar, dass sich dicke Wülste bilden. γ) Vergesellschaftet sich Oedem der Conj. bulbi mit Hydrops in anderen Körpertheilen; insbesondere bei Morbus Brightii beobachtet man, dass, bevor noch Hydrops in anderen Körpertheilen auftritt, die Conj. bulbi eine matte Oberfläche und das Auge ein porcellanartiges Aussehen bekommt; ferner ebenso bei dem durch Circulationsstörung (vitium cordis) entstandenen Hydrops.

Wenn Oedem der Conj. bulbi da ist, ist es conditio sine qua non, sich der Reizmittel zu enthalten, ausser diese wären durch anderweitige Affectionen indicirt, wenn z. B. Blennorrhoe Cauterisation erheischt; aber bei leichten Katarrhen soll man nicht touchiren. Noch weniger darf man kalte Umschläge anwenden, sondern bloss mit trockenen, warmen Tüchern oder Kräutersäckchen das Auge verbinden. Die Therapie ist überhaupt die der Grundkrankheit.

g) **Ekchymosirungen der Conj.** als Begleitnug verschiedener entzündlicher Processe der Conj. oder ohne dieselben. Bei Ophth. cat. z. B. sieht man Blutflecken mit verwaschenen Rändern, die sich über der Sclerotica verschieben lassen, ein Beweis, dass sie unter der Conj. sind. Ferner erfolgen Blutungen in der Conj. ganz spontan, ohne dass entzündliche Pro-

cesse vorhanden gewesen wären, u. z. in Folge mechanischer Schädlichkeiten, durch Schlag, Stoss, etc., in Folge von mechanischer Hyperaemie der Bindehautgefässe bei gehemmtem Rückflusse des Blutes, bei heftigen Hustenanfällen, bei Tussis convulsiva, bei starkem nixus ad alvum, beim Heben schwerer Lasten etc. Die Ergüsse sind manchmal sehr umfänglich und jagen den Befallenen grossen Schrecken ein. Sie haben aber nichts zu bedeuten und werden resorbirt. Es gibt Fälle, wo der ganze Bulbus mit blutiger Conj. bedeckt ist, auch wo sich Blut zwischen Bindehaut und Sclerotica befindet, so dass die Conj. vom Bulbus ganz abgehoben ist. Das Ganze heilt ohne ärztliche Hilfe. Verlangt jedoch der Kranke ein therapeutisches Einwirken, so verabreicht man spirituös-aromatische Mittel. Rp. Tinct. Arnicae mont. drachmam, Spir. lavand. (vel roris mar.) unciam D. S. einem halben Glas Wasser einen Löffel zuzusetzen und öfters im Tage Umschläge zu machen.

h) **Abscessbildung in der Conj.** ist ein weiterer, selten vorkommender Zustand, der in oder unter der Conj. stattfindet. Die Conj. bulbi abscedirt gegen den Uebergangstheil hin unter sehr heftigen Entzündungserscheinungen, starker Röthe, intensivem Schmerz; man findet endlich Fluctuation, und es tritt Durchbruch nach aussen und Eiterentleerung ein. Wichtig ist, dass man diesen Zustand erkennt und nicht verwechselt mit Oedem, was wohl nicht geschieht, wenn man erwägt, dass bei Oedem keine so heftigen Schmerzen vorhanden sind, oder mit einer Cyste unter der Conj. Gegen diese spricht dann die rasche Entwickelung und die Schmerzhaftigkeit beim Auftreten. Die Fälle, wo solche subconj. Abscesse vorkommen, sind selten und meist bei scrophulösen Kindern. Man sieht den Eiter sehr bald durch die ihn deckende Bindehaut durchscheinen. — Man wird den Abscess eröffnen und entleeren.

i) **Subconjunctivale Cysten** entwickeln sich vollkommen spontan, ohne dass ein Trauma oder eine sonstige Veranlassung deren Entstehen begründete. Doch kann auch ein Trauma (Stoss) den Anstoss zur Entwickelung von einfachen serösen Cysten geben. In einem solchen Falle findet man unter der Conj. eine Stelle, welche sich prall anfühlt, von glatter Oberfläche und runder, kugeliger oder elyptischer Gestalt ist, und an Grösse immer zunimmt. Die Cysten sind entweder einfach

mit serösem Inhalt oder Cysticercus, und zwar ist Letzterer unter der Bindehaut nicht selten. Die Diagnose der Cysticercus ist begreiflicherweise schwierig, so lange die Conj. unversehrt ist. — Die Therapie wird jedenfalls in einer Operation bestehen, indem man einen Einschnitt macht und den ganzen Balg herausnimmt, damit die Cyste nicht nachwachse.

Flügelfell (Pterygium).

Das Pterygium ist eine eigenthümliche Entartung der Conj. bulbi, bei welcher man eine Art Falte derselben findet, die sich gegen die Hornhaut und bis auf diese hinzieht, so dass die Spitze auf der Cornea und die Basis auf der Sclera zu liegen kommt. Man beobachtet eine dreieckige mit abgerundeter Spitze versehene, hautartige Ausbreitung auf der Cornea, welche über den Rand der Cornea mehr weniger weit gegen die Peripherie hinstreicht, meistens im inneren oder äusseren Winkel endet. Das Ganze ist nicht unähnlich dem Flügel eines Insectes, woher auch der Name herrührt. — Das Gebilde ist bald mehr, bald minder dick, nächst der Spitze grauweiss, seidenglänzend (Muskelsehnen ähnlich) straff gespannt und hart. Man kann den auf der Cornea sitzenden Theil den Kopf des Flügelfelles nennen, den auf der Sclera sitzenden den Rumpf, den dem Hornhautrande entsprechenden den Hals. Der auf der Cornea sitzende Theil, aus Narbengewebe bestehend, an der Oberfläche glatt, wenn auch uneben, lässt, so lange das Flügelfell progressiv ist, an einer oder der andern Stelle ein seichtes Geschwürchen wahrnehmen und ist dann auch von mehr weniger zahlreichen Aederchen durchsetzt. In solchen Fällen zeigt denn auch der Rumpf- und Halstheil mehr weniger Vascularisation, und fällt die ganze Neubildung durch ihren Gefässreichthum und durch Wulstung auf (pteryg. crassum, carnosum). Wenn das Geschwürchen auf der Cornea vernarbt, verlieren sich auch die Gefässe bis auf ein oder das andere Zweigchen, und die ganze Neubildung bekommt ein lichtgraues, an der Spitze deutlich sehnenartiges Aussehen. Dann treten centrifugale Riefen, von der Spitze gegen die Peripherie ausstrahlend, die auch bei dem gefässreichen Zustande vorkommen, deutlicher hervor. Mit dem Vernarben des Geschwüres schwinden nicht nur die Gefässe, bis auf wenige, sondern auch die Progression hört auf, d. h. der

Kopf rückt nicht mehr weiter gegen das Centrum der Cornea hin vor. Wenn es nicht zur Vernarbung kommt, kann das Flügelfell auch das Centrum der Cornea überschreiten. Besichtigt man den dem Hornhautrande entsprechenden Theil genauer, so sind hier die Ränder scharf, weil die Bindehaut hier umstülpt erscheint; man kann diese Umstülpung nachweisen, wenn man eine Borste oder eine feine Sonde unter den Rand schiebt. Der Rumpf verliert sich, wenn er nicht bis an die Cutis reicht, in normale Bindehaut. Er reicht, wenn das Flügelfell, wie gewöhnlich, im inneren Winkel sitzt, zunächst bis an die halbmondförmige Falte; schreitet der Process weiter, so rückt das Flügelfell einerseits auf der Cornea vor, andererseits auf der Sclera, es wird die halbmondförmige Falte auseinander gezerrt, es können auch die Follikel der Carunkel gegen die Cornea hingezogen werden. Die vom Exsudat durchsetzte Partie schrumpft und dadurch kann endlich auch die Conj. palpebr. gegen den Hornhautrand hingezogen werden, so dass der Thränensee verschwindet, Thränenträufeln entsteht, die Auswärtsrollung des Bulbus behindert wird. So lange an der Spitze Geschwürsbildung und demgemäss im Rumpfe reichliche Gefässentwickelung besteht, sind in der Regel die Zufälle von Bindehautkatarrh vorhanden. Wenn das Flügelfell aufgehört hat zu wachsen, wenn es stational geworden ist, pflegt auch der Katarrh zu schwinden. Man kann dann das Flügelfell unberührt lassen; es macht dann weiter keine Zufälle, ist blos ein Formfehler.

Untersucht man ein Pterygium mikroskopisch, so findet man keine anderen Gewebselemente als die der Conj. selbst, also Bindegewebsbündel, die sich in verschiedenen Richtungen durchflechten, mit elastischen Fasern und Blutgefässen, die hier zahlreicher sind, als in der Conjunctiva.

Das Pterygium wird nachtheilig 1. in kosmetischer Beziehung durch Verunstaltung; 2. kann es ein Sehhinderniss abgeben, zumal wenn es weit gegen das Centrum corneae wuchert, und wenn gleichzeitig Geschwürchen vorhanden sind; 3. gibt das Pterygium, wenn es vascularisirt und in entzündlichem Zustande ist, zu unangenehmen Sensationen Anlass, es versetzt den ganzen Bindehautsack in einen Reizzustand, der Kranke hat das Gefühl eines fremden Körpers im Auge, es reibt die Lider beim Lidschlage und bei bedeutendem Ptery-

gium findet man die Conjunctiva im Zustande des chronischen Katarrhs; 4. Thränenträufeln (siehe oben); 5. rigide Flügelfelle veranlassen durch Beweglichkeits-Beschränkung des Bulbus Doppelbilder.

Aetiologie. Wir finden das Pterygium 1. meist bei Leuten, welche sich solchen Schädlichkeiten aussetzen, die randständige Hornhautgeschwüre erzeugen, bei Maurern, Schlossern etc., bei Männern häufiger als bei Weibern; 2. in der überwiegenden Mehrzahl bei Leuten im vorgerückten Alter, nämlich über die vierziger Jahre; 3. in Folge von acuter Conj. blenn., wenn randständige Verschwärungen da sind.

Die erste Bedingung zur Entwickelung eines Pterygiums sind randständige Hornhautgeschwüre, die mehr oberflächlich sind. Zweitens ist eine gewisse Erschlaffung der Bindehaut ein momentum disponens. Damit erklärt sich auch, warum Pterygium besonders häufig bei alten Leuten vorkommt. Diese zwei Momente sind es, worauf es insbesondere ankommt.

Es fragt sich nun, wie kommt das Pterygium zu Stande? Wenn randständige Geschwüre da sind, so werden sie gedeckt durch Herbeiziehung einer Falte der Conj. bulbi, welche dann am Geschwürsgrunde fixirt wird. In dem Masse nun, als das Geschwür vernarbt, wird immer mehr und mehr Bindehaut hineingezogen. Damit das geschehe, ist aber Erschlafftsein der Conj. nothwendig (alte Leute, chronische Blenn.). Die hereingezerrte und zugleich durch die Einwirkung atmosphärischer Schädlichkeiten (durch mechanisch oder chemisch wirkende Körper) geröthete, entzündete Bindehaut unterliegt einer gewissen Art von Substanzwucherung, auf welche dann Schrumpfung, Bildung von Narbengewebe folgt.

Therapie. Wenn das Pterygium noch sehr klein ist, also weder weit auf die Cornea, noch weit auf die Sclerotica reicht, touchirt man den Kopf des Pter. mit Lapis oder Cupr. sulf. oder träufelt in den Bindehautsack reizende Lösungen, besonders Tinct. op. croc. ein. Ist das Pterygium grösser, so ist die Operation angezeigt, für welche es mehrere Methoden gibt.

1. Die Methode von Arlt besteht darin, dass man das Pter. an der Spitze packt und mit einem Staarmesser von der Cornea in einigen Zügen lospräparirt, mit der Vorsicht, dass nicht in die Cornea eingeschnitten werde, dann auch von der Conj. bulbi und an der ganzen Strecke bis zur

Basis; dann führt man zwei gegen die Peripherie convergirende Schnitte und entfernt so alles Krankhafte. Man bekommt nun einen Substanzverlust von rhombischer Form. Nun heftet man die gegenüberstehenden Stellen zusammen (α mit α, β mit β), und bekommt so eine lineare Narbe. (Fig. 7.) Bei kleinen Pterygien ist sogar die Anlegung der Sutur überflüssig. Die zwei letzten Schnitte macht man, um die Heilung ohne hässliche, entstellende Narben zu erreichen, denn sonst könnte eine dem Pter. nicht unähnliche dreieckige Narbe am Cornealrande entstehen.

2. Die Methode von Szokalsky aus Warschau. Er nimmt einen mit zwei Nadeln versehenen Faden. Die eine Nadel wird nahe an der Cornea, die andere etwa 1—1 $^1/_2$‴ davon entfernt unter dem Flügelfell durchgeführt (Fig. 8); durch Abschneidung der Nadeln zerfällt der Faden in drei Theile (Fig. 9), davon wird der erste (a b) nächst der Cornea geknüpft, dann der dritte (c d) ebenso; so wird das Flügelfell an zwei Stellen abgeschnürt; durch Knüpfung des Fadens e f wird es unterminirt, also von der Ernährung ausgeschlossen.

Zweites Hauptstück.

Cornea.

Anatomie. Die Hornhaut ist das erste Organ des dioptrischen Apparates und schliesst die vordere Oeffnung der Sclerotica. Man unterscheidet an der Cornea von vorne nach rückwärts folgende Schichten: a) die Epithelialschichte, die aus geschichtetem Pflasterepithel besteht, und zwar sind die oberen Zellen mehr abgeplattet, die mittleren mehr rundlich und die unteren länglich und palisadenförmig neben einander stehend. Die oberen Zellen werden fortwährend abgestossen und statt deren andere regenerirt; es findet nämlich hier ein sehr rascher Stoffwechsel statt. b) Die vordere structurlose Haut oder Bowman'sche Membran, welche als Conjunc-

tivalüberzug der Cornea anzusehen ist. c) Die Substantia propria corneae, in welcher zweierlei Elemente in Betracht kommen, nämlich: 1. Ein Netz von Zellen, welche sich in verschiedenen Richtungen verzweigen und Ausläufer schicken, die mit einander anastomosiren, so dass ein Lücken- oder Höhlensystem entsteht, welches die ganze Dicke der Cornea durchzieht, besonders aber im peripheren Theile ausgesprochen ist. Diese Zellen kennt man unter dem Namen Hornhautkörperchen, welche eine sehr grosse und wichtige Rolle spielen. 2. Dann ist als Ausfüllungsmasse eine Intercellularsubstanz, bestehend aus Bindegewebsbündeln, die wie in andern Organen dicht an einander gereiht sind. Die Cornea hat auch nach den neuesten Untersuchungen einen lamellösen Bau, wobei zu bemerken ist, dass die einzelnen Lamellen mit einander durch einzelne Fasern in Verbindung stehen. d) Die Descemet'sche oder Demours'sche Haut verhält sich wie Glashäute überhaupt, hat keine Structur, ist fest, dick und brüchig, so dass das Abreissen nicht gelingt. Man kann sie zur Anschauung bringen, wenn man die Cornea 48 Stunden in Kalilösung macerirt, in welchem Falle sie sich zusammenrollt. Die Descemet'sche Membran hört an der Peripherie der Cornea mit einem scharfen Rande auf, und dort beginnt ein sehr wichtiges Gebilde. Es geht nämlich vom scharfen Rande der Descemet'schen Membran eine Masse von Bündeln ab, die dicht neben einander stehend, ein festes Gewebe darstellen, das den elastischen Geweben in Bezug auf Dauerhaftigkeit und Widerstand gegen Reagentien gleichsteht. Dieses von der Descemet'schen Membran ausgehende und gegen die Iris hinziehende Gebilde ist das Döllinger'sche Band oder ligamentum pectinatum Iridis. e) Die Epithelialschichte an der Descemet'schen Membran ist eine dünne Lage von Pflasterepithel.

Was die Configuration der Cornea betrifft, so ist sie nicht sphaerisch (d. h. das Segment einer Kugel), sondern elliptisch, d. h. das Segment eines Rotationsellipsoids, entstanden durch die Umdrehung einer Ellipse um ihre lange Achse. Bei Kindern ist die Hornhaut am Rande dünner, als in der Mitte; umgekehrt verhält es sich bei Erwachsenen, wo sie im Scheitel (in der Mitte) $^1/_2$‴, an der Peripherie $^3/_4$‴ breit ist. Der Krümmungsradius der Cornea beträgt 7·8 bis 8 mm. im Mittel. Das

Brechungsvermögen ist etwas grösser, als das des Humor aqueus und vitreus, nämlich 1·356.

Die Blutgefässe der Cornea sind im allerperiphersten Theil und stammen aus den Ciliargefässen, welche Zweige der Muskelarterien sind. Sie gehen nämlich im subconjunctivalen Gewebe nach vorne, senken sich dann in die Tiefe, spalten sich und gehen theilweise zur Iris und Cornea. Die Gefässe gehen nicht weit gegen das Centrum corneae, sondern treten ein, spalten sich in je zwei Zweige, die mit den folgenden anastomosiren und sogenannte Arcaden bilden. Nur ausnahmsweise findet man noch eine zweite Reihe von Arcaden. Sie dringen aber nicht weiter als 1‴ in die Cornea hinein. — Bezüglich der Ernährung der Cornea behauptete man früher, dass mit den Blutgefässen der Cornea die sogenannten vasa serosa im Zusammenhang stehen, das sind Gefässe mit so engem Lumen, dass Blutkörperchen nicht mehr durchdringen können. Gegenwärtig aber stellt man sich die Ernährung der Cornea durch die Hornhautkörperchen, durch das Lücken- und Canalsystem vor, da die geringste entzündliche Affection eine Veränderung der Hornhautkörperchen zeigt. Das Material für die Hornhautkörperchen liefern die Randschlingen der Cornea.

Lymphgefässe sollen sich in der Cornea in stattlicher Menge finden, und zwar ist deren Anordnung derart, dass sie vom Centrum gegen die Peripherie ziehen, und hier in ein Lymphsystem münden und einen Lymphsinus bilden. Die Sache bedarf noch weiterer Bestätigung.

Mit Nerven ist die Cornea sehr reichlich versehen, und zwar stammen sie von den vorderen Ciliarnerven, die zwischen Sclerotica und Chorioidea in der Lamina fusca gegen die Cornea und Iris hinziehen, wo sie sich vielfach verzweigen. In der Cornea ist ein ungemein reicher Endplexus ganz nahe der Oberfläche unter dem Epithel und daher kommt es, dass eine geringe Epithelabschülferung enorme Reactionszufälle veranlasst: Schmerz, Lidkrampf, Lichtscheu und Thränenfluss.

Grössenverhältnisse der Cornea. Die Dicke derselben beträgt im Scheitel etwas unter, an der Peripherie etwas über $\frac{1}{2}$‴, der Krümmungsdurchmesser 5‴, in einzelnen Fällen wohl auch weniger, $4\frac{1}{2}$—4‴. Ein kleiner Durchmesser der Cornea ist mit einem kleinen Bulbus vergesellschaftet.

Physiologische Bedeutung der Cornea. Die Cornea in Verbindung mit dem Humor aqueus bildet eine Sammellinse, welche die Eigenschaft hat, parallel auffallende Strahlen so convergent zu machen, dass sie im Brennpuncte derselben, d. i. 13‴ oder 31 mm. hinter dem Scheitel der Cornea, also hinter der Netzhaut, zusammenkommen würden. Durch die Linse werden die Strahlen früher zur Vereinigung gebracht, so dass das Bild auf der Netzhaut entsteht.

Pathologische Anatomie. Die Cornea erkrankt in erster Linie entzündlich. In der modernen Theorie der Entzündung spielt die Cornea eine grosse Rolle. Entgegen der früheren Ansicht von dem Zustandekommen der Entzündung durch Anhäufung des Blutes und Stockung desselben in den Gefässen zeigte Virchow, dass es Entzündungen gibt in Organen, die keine Blutgefässe haben, dass nämlich bloss die Ernährungsverhältnisse der Elemente eines Organes, namentlich der zelligen Elemente desselben alterirt werden. Virchow nannte dies die parenchymatöse Entzündung. Zu diesem Beweise eignet sich die Cornea und der Knorpel in eminenter Weise.

Bei der entzündlichen, wie überhaupt bei jeder Erkrankung der Cornea muss man Rücksicht nehmen α) auf die Anomalien der Wölbung der Cornea, sie kann nämlich, beträchtlich nach vorne gekrümmt, kugel- oder kegelförmig sein; β) auf den Glanz, der im normalen Zustand lebhaft, bei Erkrankungen matt ist; γ) auf die Oberfläche, welche im normalen Zustand glatt ist, bei Erkrankungen Grübchen, Vertiefungen und Geschwürchen zeigt; δ) auf die Durchsichtigkeit, welche mehr oder weniger beeinträchtigt werden oder ganz verloren gehen kann.

Untersuchung einer entzündeten Cornea. Die Cornea verhält sich wie ein Convexspiegel und zeigt im Normalzustand ein verkleinertes, aufrechtes Spiegelbild, welches regelmässig, nicht verzerrt oder auseinandergezogen ist. Wenn aber eines der Attribute, (Wölbung, Glanz, Oberfläche oder Durchsichtigkeit) der Cornea leidet, so ist das Spiegelbild beeinträchtigt. Ist die Wölbung vergrössert (wie es bei der ektatischen Cornea der Fall ist), so ist das Spiegelbild kleiner; an einer matten Hornhaut ist es nicht scharf gezeichnet, an einer durch Exfoliationen, Vertiefungen oder partielle Erhebungen der Oberfläche unebenen Cornea ist es verzerrt, beim Verlust der Durchsichtigkeit kann es unverändert sein oder verzerrt oder aufgehoben,

je nach der Beschaffenheit der trüben Partie an der Oberfläche. Das Spiegelbild der Cornea ist also nächst der Prüfung der Durchsichtigkeit (wegen Trübung) das erste Mittel zur Untersuchung der Cornea. Zur Wahrnehmung geringer, dem Beobachter beim blossen Ansehen leicht entgehender Trübungen eignet sich insbesondere die seitliche Beleuchtung. Man concentrirt nämlich das Licht einer Flamme mittelst einer Convexlinse von kurzer Brennweite (2″) und wirft dasselbe auf die Cornea, wodurch man geringe Veränderungen in der Durchsichtigkeit nachweisen kann.

A. Entzündliche Processe der Cornea.

Erscheinungen an einer entzündlichen Cornea. 1. Der Glanz ist alterirt, er ist nämlich matt, weil die Cornea aufgelockert ist und dabei ein gesticheltes Aussehen bekommt, indem einzelne Epithelialgruppen exfoliirt sind, und so ganz kleine Grübchen entstehen. 2. Die Oberfläche ist alterirt. Sind die entzündlichen Erscheinungen derart, dass Substanz der Cornea in grossem Umfange verloren gegangen ist, so treten Geschwürchen auf. 3. Die Durchsichtigkeit ist verändert, indem die Cornea trüb wird. Diese Trübung kann alle Nuancen durchgehen, vom kaum Merkbaren (bläulich-weiss) bis zum Intensiven (glänzend weiss oder gelblich). — Darf man in einem speciellen Falle Durchsichtigkeit des Kammerwassers voraussetzen, so muss die Pupille rein schwarz erscheinen, entsprechend dem Alter des Patienten und der Durchsichtigkeit der Linse und man muss die Faserung der Iris bis in's feinste Detail wie an Normalaugen ausnehmen können. – Die Charaktere der Keratitis sind also: Trübung der Cornea, Auflockerung ihres Gewebes, Veränderung der Oberfläche, ausserdem Ciliarinjection (rings um die Cornea tritt eine bläuliche oder rosenrothe Zone auf, Seite 10) ferner eine gewisse Reihe von subjectiven Erscheinungen.

Histologische Veränderungen der entzündeten Cornea. Die Entzündung der Hornhaut geht constant von den Hornhautkörperchen aus, welche anschwellen und sich vergrössern, ihr Inhalt differenzirt sich, und es tritt eine punctirte Masse von undurchsichtiger Molecule auf. Die Kerne theilen sich (Proliferation), so dass die Hornhautkörperchen von neuen Kernen

vollgepfropft werden, deren Inhalt trüb ist. Die Intercellularsubstanz wird in einigen Fällen gar nicht behelligt, in anderen dagegen getrübt.

Verlauf und Ausgang der Keratitis. Hat die Keratitis sich ausgebildet, so kann sie sich in verschiedener Weise weiter entwickeln: 1. Es können die neugebildeten Elemente der Corneakörperchen rapid zu Grunde gehen durch Verfettung oder Zerfall zu molecularem Detritus. Durch Ausbreitung des Detritus über grössere oder geringere Strecken tritt Bildung von Lücken und Höhlen im Hornhautgewebe auf, so dass es zu Substanzverlusten und Hornhautgeschwüren kommt. 2. In einem andern Falle werden die neugebildeten Elemente sich etwas höher organisiren, aber nicht zu neuen Hornhautkörperchen werden, sondern auf niedriger Stufe der Entwickelung stehen bleiben und zu Eiterzellen werden (Eiterzelle = schlecht entwickelte junge Zelle). Wenn eine Masse solcher Eiterzellen im Innern der Hornhaut durch Untergang der Hornhautkörperchen gebildet wird, so kommt es zu Ablagerung von Eiter in der Cornea, was man Hornhautabscess nennt. Hierbei ist also der Eiterherd kein offener wie beim Geschwüre, sondern ein vorn abgeschlossener. 3. Die neugebildeten Elemente können sich höher organisiren zu wahren Hornhautkörperchen mit mehr oder weniger trübem Inhalt. Dies ist der Ausgang in Hornhauttrübung. 4. Findet eine höhere Organisation zu Bindegewebselementen statt, so spricht man von Hornhautnarben. 5. Endlich ist es der Ausgang in Heilung, indem nämlich die neugebildeten Elemente zu Grunde gehen und der frühere Status restituirt wird, so dass das Ganze zur Norm zurückkehrt.

I. Keratitis scrophulosa.

Synonyma: Keratitis lymphatica, profunda, parenchymatosa. Diese Form der Hornhautentzündung charakterisirt sich durch tief eingebettetes Exsudat bei matter Oberfläche und durch Gefässbildung in der Cornea nebst der Ciliarinjection in der Umgebung auf der Sclera, ferner durch einen äusserst schleppenden Verlauf, und dadurch, dass es nie zu Geschwürsbildung und Vereiterung kommt und endlich, dass sie in der überwiegenden Mehrzahl der Fälle von einem Allgemeinleiden abhängt.

Objective Symptome. Man findet eine mehr oder minder bedeutende Ciliarinjection, dabei zeigt die Cornea an der Oberfläche weder Vertiefungen noch Erhebungen, nur der Glanz ist verloren, die Cornea ist matt, ihr Gewebe aufgelockert, sie hat ein gesticheltes Ansehen, weil einzelne Epithelialzellen verloren gingen; die Wölbung ist unverändert, die Durchsichtigkeit dagegen in grösserem oder geringerem Umfange verloren, die Cornea ist also trübe. Die Trübung ist bald unbedeutend, bald so intensiv, dass die hinterliegenden Gebilde (Pupille und Iris) gar nicht gesehen werden können. Die Trübung ist von bläulichweisser oder grauer Farbe, hat keine scharf umschriebenen, sondern verwaschene Ränder und ist mit einer Nebelwolke zu vergleichen, hat also unbestimmte Begrenzung; sie ist auch nicht vollkommen gleichmässig, sondern setzt sich aus einer Masse von Flecken oder Wölkchen zusammen, die auch an einander treten und confluiren können. In Fällen von besonders hochgradiger Entwickelung ist die Trübung gelblich weiss, so dass man manchmal an eine Eiterinfiltration denken kann. Zuweilen nimmt die Cornea an Dicke zu, so dass der mittlere Theil zu prominiren scheint und die Cornea das Aussehen eines Kegelstutzes bekommt. Es ist diese Wölbung jedoch nur anscheinend, weil die Cornea im centralen Theile dicker ist.

Ausserdem findet eine Gefässentwickelung statt in grösserem oder geringerem Grade; man kann aber die Blutgefässe nicht wie bei Pannus auf die Bindehaut hinaus verfolgen, sie liegen tief in der Cornea drinnen und sind meist dicht an einander gereiht; die Entwickelung der Gefässe beginnt von den Rändern her, wo sie dicht stehen und eine gleichmässige Röthe bilden, so dass man sie in intensiven Fällen erst bei näherer Besichtigung als Gefässe erkennt; vor den Gefässen gegen das Centrum hin ist eine Trübung, da die Gefässe so weit nicht vordringen. Es können, in intensiven Fällen zumal, von mehreren Theilen des Randes aus Gefässbildungen und Trübungen ausgehen, stets jedoch so, dass man im Centrum eine Trübung wahrnimmt, um welche herum gleichsam ein fleischrothes Tuch ausgebreitet scheint. Ausserdem ist die Conjunctiva gewöhnlich stark geröthet, hyperaemisch, der Tarsaltheil glatt, ohne Schleimsecretion, wohl aber reichlicher Thränenfluss, so dass man das Ganze mit Conjunctivitis lymph. verwechseln könnte. Die Iris ist meist im Reizzustande, die

Farbe derselben etwas dunkler wegen der Hyperaemie, die Pupille enger und reagirt nicht auf Licht und Schatten. Zur Erweiterung derselben ist eine grössere Quantität Atropin nöthig als sonst bei normalen Verhältnissen. In der Regel betheiligt sich sonst kein tiefer liegendes Gebilde; in einzelnen Fällen jedoch wird auch der vordere Theil der Sclera und das Corpus cil. afficirt, und es kommt dadurch zur Entwickelung von vorderen Scleralstaphylomen.

Subjective Erscheinungen sind sehr wechselnd und stehen zuweilen nicht im Verhältnisse zu den anatomischen Veränderungen. Es ist sehr häufig, dass die subjectiven Erscheinungen bei Keratitis lymph. heftiger sind, als man voraussetzen würde. Die Patienten haben sehr heftige Lichtscheu, Thränenfluss und Lidkrampf. Dazu kommt noch die Functionsstörung, indem das mit Keratitis lymph. behaftete Auge schlechter sieht, weil weniger Licht zu seiner Netzhaut gelangen kann, da die trübe Hornhaut die Lichtstrahlen theils abhält, theils diffundirt. Die Sehstörung kann so bedeutend werden, dass der Kranke die Finger nicht zählen kann. Dabei findet man den Charakter der Scrophulose durch viele Attribute derselben ausgedrückt. Jedoch auch Individuen ohne deutlich ausgesprochene anderweitige Zeichen von Scrophulose kommen mitunter mit dieser Form vor.

Verlauf. Dieser ist immer ein langsamer, Wochen, Monate lang dauernder. Meistens beginnen die entzündlichen Erscheinungen oben vom Limbus conjunctivae corneae aus, seltener von unten; in der Regel, wenn die Affection oben begonnen, treten gleiche Erscheinungen auch von unten dazu. Zunächst zeigt sich episclerale Röthe, als rosenrother Saum nächst der Cornea. Alsbald erscheint der Limbus conj. stark injicirt, von dicht an einander gedrängten Gefässchen durchzogen und darauf etwas geschwellt, wulstig, epauletteförmig. Weiterhin erscheint die an die concave Seite dieses Meniscus grenzende Partie der Cornea fleckig, wolkig und gleichmässig getrübt und matt, fein gestichelt, gelockert. In Kurzem, während die Trübung und Lockerung der Cornea centripetal vorrückt, zeigen sich in der getrübten Partie feine Gefässchen, diese liegen in der Cornea, tauchen unter dem Limbus auf und laufen centripetal. Hat sich nun, wie gewöhnlich, derselbe Process auch von unten her entwickelt, so sieht man die mittlere Partie der

Cornea wolkig und gleichmässig getrübt, den peripheren Theil von Gefässchen durchzogen, die mittlere Partie wird mitunter so intensiv getrübt und dabei etwas geschwellt, dass man an eine eiterige Infiltration dieser Partie denken könnte. Es kommt indess nie zur Eiterbildung. Nach mehr oder weniger langem Bestande dieses Zustandes wird der periphere Theil wieder heller, man sieht jetzt daselbst fast nur die Gefässe; allmälig verlieren sich auch diese, und die Trübung des mittleren Theiles nimmt an Umfang und an Intensität ab. Zuletzt schwindet auch die Episcleralinjection, und persistirt nur die Trübung des centralen Theiles durch mehr oder weniger lange Zeit. Für immer bleibend ist diese Trübung nur in vernachlässigten und in solchen Fällen, wo Complication mit Kyklitis (Entzündung des Ciliarkörpers) und Iritis bestand. Die Persistenz der Trübung beruht dann auf Verfettung oder Verkalkung in der getrübten Partie. Dann sieht man den also degenerirten Theil wohl auch abgeplattet.

Dieser Vorgang ist leicht zurückzuführen auf die Veränderungen der Hornhautkörperchen. Diese sind nämlich angeschwollen, eine Masse von Zellen haben sich in ihnen entwickelt, ihr Inhalt, sowie die Intercellularsubstanz ist getrübt. Dass die Trübung nicht gleichmässig ist, rührt daher, dass nur gewisse Gruppen von Hornhautkörperchen erkrankt sind. Die Aufhellung scheint so zu Stande zu kommen, dass die Trübung der Hornhautkörperchen zurückgeht.

Wie entwickeln sich die Blutgefässe? Die vorderen Ciliargefässe bilden bekanntlich (siehe Seite 69) kleine Schlingen am Rande, sogenannte Arcaden, welche kleine Fortsätze ausschicken, die auswachsen; nun geschieht es, dass diese, sobald eine Reaction stattfindet, sich mit Blut füllen. Eine andere Art der Entstehung der Blutgefässe scheint darin zu bestehen, dass direct im Hornhautgewebe selbst Blutgefässe gebildet werden. Dafür spricht die Thatsache, dass zuweilen bei Hornhautgeschwüren, die nicht in der Nähe der Peripherie befindlich sind, mit einem Male in einem solchen Geschwüre Blutgefässe, und zwar ein grosses Convolut derselben auftreten.

Die Unterscheidung von Pannus fällt nicht schwer. Die Oberfläche der Cornea, bei Pannus durch Auflagerungen oder nach deren Schmelzung durch Vertiefungen uneben, zeigt hier keine andere Veränderung, als die der Stichelung, der Glanzlosigkeit. Hier liegen die Gefässe in der Substanz der Cornea, bei Pannus dagegen auf derselben; hier kann man sie bloss bis unter den Limbus verfolgen, beim Pannus dagegen sieht man sie über oder vielmehr durch den Limbus zur Conjunctiva bulbi streichen. Vor Verwechselung mit Pannus als Folge von Blennorrhoe oder Trachoma sichert die Besichtigung der

Conjunctiva palpebr. Man könnte also nur jene Fälle von Pannus mit dieser Keratitis verwechseln, welche die Bedeutung der Conj. scroph. haben.

Aetiologie. In der grossen Mehrzahl der Fälle ist es ein Allgemeinleiden, in specie Scrofulosis, zu der sich Keratitis gesellt. Sie überfällt hauptsächlich herabgekommene Individuen, und zwar meist jugendliche von 10—20 Jahren, jüngere Kinder selten; sie ist im Ganzen nicht häufig, in specie ungleich seltener als die Conj. lymph. Meist erkranken beide Augen, jedoch nicht gleichzeitig. Das weibliche Geschlecht scheint mehr zu disponiren (Menstruationsanomalien), besonders in der Pubertätsperiode zwischen dem 14.—18. Jahre. In einzelnen Fällen werden auch Individuen befallen, bei denen sich gerade keine Zeichen von Scrophulosis nachweisen lassen. Das Zustandekommen begünstigende Momente sind: schlechte, feuchte Wohnung, Mangel an Reinlichkeit, Unregelmässigkeit in der Kost, Genuss grosser Menge von Amylaceis. Zu erwähnen ist, dass bei manchen Kindern mit lues congenita Keratitis beobachtet wurde, welche in ihren Erscheinungen kaum von der durch Scrophulose abhängigen unterschieden werden kann. Allenfalls erscheint die Cornealtrübung mehr fleckig. Wichtiger scheint der Umstand zu sein, dass in den von lues congenita abhängigen Fällen immer auch Iritis, Iridocyclitis oder Scleritis anterior vorhanden war (siehe weiter unten).

Die Prognose ist in Bezug auf Heilung günstig, jedoch in Bezug auf die Dauer derselben ungünstig, denn der Verlauf ist ein sehr schleppender, und die Krankheit dauert meist 4—6 Wochen, aber auch 5—6 Monate; ja sogar in einzelnen Fällen 1 Jahr. Ueber Recidiven wie bei Conj. scroph. hat man sich nicht zu beklagen.

Therapie. Diese ist wie bei Conj. lymph. eine allgemeine und eine örtliche. a) Auf die allgemeine Behandlung wird bei Keratitis lymph. ein grösseres Gewicht zu legen sein als auf die örtliche. Es gilt Alles, was bei Conj. lymph. bezüglich der Therapie gesagt wurde (siehe Seite 46 und 49) auch bei Keratitis lymph. Während die allgemeine Therapie nicht differirt, hat es mit b) der örtlichen Behandlung verschiedene specielle Verhältnisse: Reizmittel, die bei Conj. lymph. mit Erfolg angewendet werden, werden hier nicht gut vertragen, man muss also rothe Präcipitatsalbe, Calomel, Pagenstecher'sche Salbe

meiden und es ist überhaupt am besten, sich passiv zu verhalten, so lange noch Gefässentwickelung in der Cornea besteht. Man träufelt Atropin ein, und zwar in verschiedener Menge je nach der Intensität der Erscheinung, so lange, bis die Pupille ad maximum erweitert ist. Sonst verfährt man ganz symptomatisch. Sind Schmerzen in der Umgebung und Lidkrampf zugegen, so gibt man weisse Praecipitatsalbe mit Extr. Belladonnae. Sind die Schmerzen besonders heftig, ordnet man Opiate oder subcutane Morphiuminjectionen an. Wäre die Hyperämie ungemein stark, die Temperatur bedeutend erhöht, so kann man bei kräftigen Individuen eine locale Blutentziehung machen. Die Indication für Blutentziehung ist jedoch sehr eingeengt, weil die Keratitis lymph. gewöhnlich bei herabgekommenen, schlecht genährten Individuen auftritt. Wenn die Entzündungserscheinungen abnehmen, besonders wenn die in der Cornea sichtbaren Gefässe rückgängig zu werden anfangen, kann man allenfalls zu leichten Reizmitteln (Calomel, Pagenstecher'sche Salbe) greifen, Anfangs noch probatorisch, so dass man, wenn die entzündlichen Erscheinungen nach Anwendung dieser Mittel sich steigern, sie aussetzen muss, da sie noch nicht vertragen werden. Gegen die zurückbleibenden Trübungen gibt man Calomeleinstreuungen, Praecipitatsalbe in den Bindehautsack oder Jodkalisalbe auf die Stirn in folgender Formel: Rp. Kali carbon. grana duo, Kali hydrojod. grana duodecim, Unguent. emoll. drachm. duas. D. S. erbsen- bis bohnengross an die Stirn einzureiben. Zweckmässig ist es, nebst diesen Mitteln auch Antiphlogosa, ferner leicht solvirende Mittel, Lösungen von Kali tartar., Rheum zu reichen, sowie den Gebrauch von Soolenbädern anzuordnen.

II. Keratitis e lue congenita.

Diese im Gefolge von angeborener Syphilis erscheinende Form der Hornhautentzündung wurde zuerst von dem englischen Ophthalmologen Hootchinson näher gewürdigt. Man findet wie bei Keratitis lymph. die Cornea in ihrer Wölbung und an der Oberfläche unverändert. Der Glanz aber ist verloren gegangen. Ferner ist die Trübung diffus über der ganzen Cornea und fehlt die (für Ker. lymph. charakteristische) Gefässbildung vollkommen, oder ist in nur sehr geringem

Grade vorhanden. Die Hornhaut sieht wie ein Milchglas aus. Sieht man die Cornea mit einer Loupe an, so findet man nicht eine ununterbrochene Trübung, sondern eine Menge kleiner Trübungen. Die Erscheinungen von Hyperaemie sind gering, die Ciliarinjection nicht beträchtlich.

Die subjectiven Erscheinungen sind wenig markirt, Thränenfluss und Lichtscheu sind gering, Schmerzen sind keine da. In einzelnen Fällen jedoch treten heftige Schmerzen auf.

Diese Form findet man bei Kindern, die an lues congenita leiden. Mit derselben combinirt treten auch andere Zeichen von Syphilis auf: Drüsenanschwellungen, Exantheme aller Art, auch ulcera syph., Schleimhautleiden, Koryza, Caries und Nekrose, kurz die verschiedensten syphilitischen Affectionen. Die eigenthümliche Zahnbildung sichert die Diagnose, indem nämlich die Zähne mit Kerben und Riefen versehen sind, als wären sie durch querverlaufende Furchen in mehrere Fächer getheilt, stalaktitenförmig. Die Individuen sind sehr blass, herabgekommen, abgemagert, mit schlaffer, welker Haut. Die Krankheit tritt meist bei Kindern zwischen dem zweiten und zehnten Jahre auf.

Der Verlauf ist analog dem bei Keratitis lymph., nur noch schleppender, dauert Wochen und Monate lang. Auch hier ist die Heilung möglich, es bleibt aber meistens eine Hornhauttrübung zurück. — Bezüglich der Dauer muss man sich reservirt aussprechen, denn man kann in keinem Falle sagen, wie lange die Entzündung dauern wird.

Als Complicationen erscheinen Iritis, Kyklitis und Scleritis. Die Iritis tritt hier viel eher auf, als bei Ker. lymph. und zeigt die Form, wie überhaupt bei Syphilis, nämlich ein ziemlich reichliches, plastisches Exsudat mit Synechienbildung und reichliche, punctförmige Präcipitate an der Descemet'schen Haut.

Die Prognose ist also quoad durationem ungünstig, quoad sanationem im Allgemeinen nicht ungünstig, indem man oft genug noch gute Resultate erzielt.

Therapie: 1. Die allgemeine Behandlung ist vor Allem nothwendig, nämlich die antisyphilitische, also die Mercurialcur (Inunctionscur). Es passt auch der innerliche Gebrauch des Calomel, des Sublimat. Manchmal kommt man auch mit Jod aus, zumal wenn man es mit nährenden Substanzen (Leber-

thran) verbindet. Rp. Olei Jecor. Aselli unc. IV, Jodi puri grana II vel III. D. S. täglich 2—3 Esslöffel zu nehmen. — Auch Jod in Lösung oder in Salbenform, oder jodhältige Wässer, namentlich Haller Wasser und Jodbäder sind angezeigt. Dabei muss das diätetische Regime im Auge behalten werden wie bei Conj. lymph.

2. Oertlich ist es zweckmässig, sich passiv zu verhalten und blos Atropin einzuträufeln. Ist Lichtscheu da, so gibt man die bekannte weisse Praecipitatsalbe und Opiate. Das Verfahren hat also blos symptomatisch zu sein.

Diese Therapie ist hier gebräuchlich. In andern Schulen geht man energischer vor. Pagenstecher betrachtet den Process als torpiden und behauptet, der Stoffwechsel in der Cornea sei sehr langsam und träge, woher auch der langsame Verlauf herrühre. Deshalb steigert er den Stoffwechsel, indem er eine Gefässentwickelung in der Cornea begünstigt, damit dann die gesetzten Exsudate resorbirt werden Das erzielt er durch Anwendung von Kataplasmen. Man macht warme Umschläge mit Compressen, die in laues, reines, auf 32 ° R. erwärmtes Wasser eingetaucht werden. Man wechselt die Ueberschläge rasch von fünf zu fünf Minuten und setzt dies 1, 2, 3, ja sogar 10 Stunden des Tages (je nach der Intensität der Trübung) fort, wobei man stets darauf zu sehen hat, dass das Wasser beständig die Temperatur von 32 ° R. habe und die Compressen nicht abgekühlt werden. Dabei beobachtet man Folgendes: Die Hyperaemie nimmt zu, es stellt sich Schleimsecretion ein, und man findet endlich, dass die Trübung in der Cornea allmälig von Gefässen durchzogen wird. Im Gefolge dieser Vascularisation soll die Trübung abnehmen und Resorption des gesetzten Infiltrates eingeleitet werden. Contraindicirt sind die warmen Umschläge, wenn Hyperaemie, Lichtscheu und Schmerzen da sind. Statt einfachen, lauen Wassers nimmt man an der Berliner Schule aromatische Wässer, Inf. flor. Til., Chamomill. etc.

III. Keratitis rheumatica.

Es kann nicht in Abrede gestellt werden, dass entzündliche Vorgänge in der Cornea durch Verkältung, namentlich durch Zugluft oder durch rasche Abkühlung bei erhitztem Körper eingeleitet werden können. Eine andere Frage ist die,

ob man aus den Erscheinungen an einem so betroffenen Auge selbst auf das aetiologische Moment schliessen kann, ob die Keratitis, durch Erkältung bewirkt, Eigenthümlichkeiten darbietet, welche sie von Keratitis, durch andere Momente bedingt, objectiv unterscheiden lassen. Professor Arlt vertritt diese Ansicht, die von vielen Andern bestritten wird.

Objective Symptome. Die Keratitis rheumatica tritt bald milder, bald heftiger auf, aber immer acut, d. h. in kurzer Zeit (wenig Tagen) ihren Höhepunct erreichend. Sie ist immer von lebhafter episkleraler Röthe (Ciliarinjection) begleitet. Wenn auch nicht gleichzeitig die Zeichen von Bindehautkatarrh, wie gewöhnlich, vorhanden sind, so fehlen doch Oedem der Conj. bulbi und selbst der Cutis an den Lidern selten. Diese Erscheinung fällt besonders dann auf, wenn die Veränderungen an der Cornea selbst nur gering sind, und das Oedem nicht auf Affection irgend eines anderen Gebildes bezogen werden kann.

In den milderen Fällen beschränken sich die Veränderungen der Cornea auf leichte Trübung einer mehr weniger grossen Partie oder auf oberflächliche Geschwürsbildung. Im ersteren Falle erscheint die Cornea theilweise oder durchaus getrübt und matt, wie ein angehauchtes Glas, die Trübung gleichmässig, allenfalls mit verwaschenen Rändern, nie scharf begrenzt, nie gefleckt. Im letzteren Falle sieht man an einer mehr oder weniger grossen Partie ein seichtes Geschwür mit wenig oder gar nicht getrübtem Grunde, von einem trüben Hofe umgeben. In beiden Fällen ist der weitere Verlauf rasch und gefahrlos. Die Trübung schwindet und die Geschwürchen hinterlassen nicht leicht stationäre Trübungen. In den heftigeren Fällen kommt es zur Abscessbildung. (Siehe Hornhautabscess.)

Subjective Symptome. Die subjectiven Erscheinungen sind relativ ebenso heftig, indem im Auge und in dessen Umgebung heftige, reissende und stechende Schmerzen auftreten, die besonders gegen die Stirne ausstrahlen, wozu sich noch starker Thränenfluss und Lichtscheu gesellen. Die Krankheit complicirt sich häufig mit Fieberbewegung.

Aetiologie. Die Krankheit ist zurückzuführen auf Verkältung (durch Zugluft) und entwickelt sich primär (Keratitis idiopathica) oder secundär nach vorausgegangener Conjunctivitis catarrhalis. Die letztere Form ist auch sehr häufig,

namentlich, wenn sich die mit Conj. cat. Behafteten nicht schonen, bei stürmischem oder nasskaltem Wetter herumgehen, oder wenn der Katarrh unzweckmässig behandelt wurde, z. B. durch zu frühe Anwendung reizender Substanzen oder durch unzweckmässige Anwendung kalter Ueberschläge.

Die Krankheit befällt im Gegensatze zu den früher beschriebenen Hornhautentzündungen besonders Erwachsene, und zwar zumeist ältere Leute, bei denen überhaupt Katarrhe sehr häufig zu Affectionen der Cornea führen. Die Keratitis rheum. tritt meist auf einem, selten auf beiden Augen auf.

Diese Form der Keratitis ist in früherer Zeit unter verschiedenen Namen beschrieben worden. So nannte man sie Ophthalmia rheumatica und versetzte den Sitz der Erkrankung in die Sclerotica und in das Bindegewebe zwischen Sclerotica und Cornea. Wenn die katarrhalischen Erscheinungen bedeutend waren, nannte man sie dann Ophthalmia catarrhalis rheumatica.

Verlauf. Die bisher erwähnten Formen der Keratitis hatten einen chronischen Verlauf, während Ker. rheum. binnen wenigen Tagen unter heftigen Erscheinungen den Höhepunct erreicht und dann ebenso rasch wieder zurückgeht. Die Krankheit bleibt in der Regel nur eine Keratitis in Verbindung mit Conjunctivitis. Nur bei unzweckmässigem Verhalten und bei schlecht angewandter Therapie kann die Affection sich steigern, so dass auch Iritis sich entwickelt.

Therapie. a) Auf das diätetische Verhalten ist auch hier das Hauptgewicht zu legen. Es ist nothwendig, dass der Kranke zu Hause bleibe, und in einer gleichtemperirten Stube sich aufhalte, am besten ist es, im Bette zu liegen. Man begünstigt die Perspiration durch Diaphoretica (Lindenblüthen-, Königskerzen- oder Fliederthee). Ferner verdunkele man das Zimmer und halte den Zutritt kalter Luft ab (namentlich wenn Fieber vorhanden ist), reiche innerlich leichte Purgantia, salinische Abführmittel etc. oder Tartarus stib. refr. dosi, u. z. Rp. Tart. stibiat. granum semis, Aq. dest. unc IV. M. D. S. 5—6 Mal des Tages einen Caffeelöffel zu nehmen oder ein Inf. Ipecacuanhae oder Pulv. Doweri. b) Oertlich auf das Auge selbt sind α) Antiphlogistica; β) Mittel, die die subj. Erscheinungen mässigen sollen, anzuwenden. Wenn die Hyperaemie um die Cornea und in der Conj. besonders intensiv ist, so kann man

6—8 Blutegel an die Schläfe und hinter das Ohr appliciren, falls das Individuum kräftig ist. Sehr zweckmässig sind bei intensiven Schmerzen Narcotica innerlich oder äusserlich (Opiumsalbe, subcut. Morphininjection, Chloroform). Manchmal finden sich die Patienten erleichtert bei erhöhter Temperatur. Dann verbindet man das Auge mit trockenen, wohlgewärmten Tüchern. Mit kalten Ueberschlägen ist vorsichtig zu Werke zu gehen, denn es könnten unerträgliche Schmerzen und eitrige Infiltration der Cornea auftreten. In das Auge träufle man Atropin ein, und zwar, wenn Iritis droht oder schon da ist, alle 2—3 Stunden einmal, bis die Pupille ad maximum erweitert ist.

IV. Hornhautabscess.

Dieser charakterisirt sich dadurch, dass eine gewisse Partie des Hornhautgewebes eitrig infiltrirt wird und zerfällt, so dass sich eine Lücke im Cornealgewebe bildet, die mit Eiter ausgefüllt ist. Dabei ist also die vordere und hintere Wand unversehrt, d. h. nicht durchbohrt. Die Hornhautabscesse sitzen oberflächlich oder tiefer. Solche können entweder nach vorn oder nach rückwärts in die vordere Kammer durchbrechen.

Erscheinungen. Man sieht eine umschriebene Stelle der Cornea eitrig infiltrirt, grau oder eitergelb, an der Oberfläche matt, durchaus ein wenig aufgewölbt, oder an einer Stelle aufgewölbt, an der andern etwas eingesunken. Hat sich ein Theil des Infiltrates nach vorn oder nach hinten entleert, so sind vielleicht nur noch die Ränder eitergelb und etwas aufgewölbt, die Mitte grau und vertieft, mitunter stellt dann die vordere Wand der Abscesshöhle eine schlaffe Membran vor. Es kommt auch vor, dass nach Entleerung des Eiters nach vorn die vordere Wand eine Art Blase vorstellt, indem wahrscheinlich Thränen, doch nicht bis zur vollständigen Füllung in die Höhle eintreten. Gewöhnlich findet man nur einen Abscess; doch können auch mehrere neben einander bestehen. Die Grösse variirt von der eines Hirsekornes bis zu der einer Linse, oder er erstreckt sich auch auf die ganze Cornea.

Vom Geschwür lässt sich der Abscess schwer unterscheiden, wenn die vordere Wand eingesunken ist. Die intensivere Trübung und Schwellung des von einem trüben Hofe umgebenen Randes, während der Grund lichtgrau oder marmorirt

(mit eitergelben Puncten oder Streifen) erscheint, fordert zur genaueren Untersuchung bei seitlicher Beleuchtung auf. Wenn der Grund des vermeintlichen Geschwüres wohl matt und ungleichmässig trüb, aber nicht uneben ist oder Runzeln zeigt, kann man diesen Befund nur auf einen Abscess beziehen. Die Abscesshöhle ist meist nicht ein einziges Cavum, sondern von mehreren Septis durchsetzt, die mit einander parallel verlaufen. Diese Septa haben einzelne Durchbruchsstellen, die die Communication der Räume mit einander bewerkstelligen und nicht gerade vollkommen einander entsprechen. Die Abscedirung tritt nämlich zuerst in einem einzigen Blatt auf, welches eiterig zerfällt, während das folgende Blatt intact bleibt; dann folgt wieder ein eiterig zerfallendes Blatt und ein intactes etc., so dass im weiteren Verlaufe des Processes die ganze Abscesshöhle von solchen Gewebsfetzen (Septis) durchsetzt ist. — Die Form der gefüllten Abscesshöhle ist die einer Linse, in der Mitte am dicksten und am Rande scharf; der Inhalt ist sehr wechselnd, bald dick, so dass man durch Einstechen kein Fluidum entleeren kann. Es ist nämlich noch viel Gewebe erhalten. In anderen Fällen ist die Schmelzung der Gewebe bedeutend, so dass viel Flüssigkeit angesammelt ist, die entleert werden kann; in noch anderen Fällen ist die Flüssigkeit auf ein Minimum reducirt (wegen Resorption oder Durchbruch). Das sind die Haupterscheinungen am Abscess. Man findet angrenzend an den Abscess einen Reifen infiltrirt und geschwellt, und so geschieht es, dass dieser Reifen der Cornea etwas über das Niveau des Abscesses prominirt.

Verlauf. Der Eiter steht innerhalb der Abscesshöhle unter einem gewissen Druck, übt also auch einen Druck auf die Abscesswandungen aus. Es kann nun die vordere Wand, wenn sie dünn ist, leicht vorgebaucht werden, während die hintere Wand intact ist. Ist jedoch der Abscess näher zur hinteren Wand, so kann diese dem Drucke des Eiters nachgeben und nach rückwärts in die vordere Augenkammer vorspringen. Wenn der Abscess eine Zeit lang bestanden hatte, wird endlich die vordere Wand desselben corrodirt, der Eiter entleert sich und es sinkt die vordere Wand ein (Luftdruck). Es kann auch geschehen, dass der Eiter einfach fettig zerfällt und resorbirt wird, und nun kommt es zum Einsinken der vorderen Wand, ohne dass Durchbruch stattgefunden hatte. Der Process kann

sich aber auch weiter ausbreiten, u. z. 1. direct auf die peripheren Stellen, wobei angrenzend eine neue Partie Hornhautgewebe sich infiltrirt; 2. auf rein mechanische Weise durch Fortquetschung der Eiterkörperchen in Folge des Druckes, so dass die Gewebe weiter infiltrirt werden. Nebst dem Drucke auf den Eiter macht sich noch die Schwere geltend, indem der Eiter als specifisch schwerer Körper nach unten zwischen die einzelnen Hornhautlamellen sich dem Gesetze der Schwere gemäss drängt und endlich an der Basis der Cornea angelangt, breitet er sich aus, und man bekommt eine mondsichelförmige Figur an der Basis der Cornea mit der Concavität gegen das Centrum. Es kann aber die Figur nach oben auch horizontal, ja sogar convex werden, wenn nämlich viel Eiter vorhanden ist. Diese Eitersenkung in der Cornea selbst bezeichnet man mit dem Namen Onyx oder Unguis, wohl auch Lunula wegen der Aehnlichkeit mit der Lunula des Nagels. Die Farbe des Onyx ist eine gelbliche. Dass der Eiter in der Cornea ist, erkennt man durch die seitliche Beleuchtung. (Siehe Seite 71.) Noch charakteristischer für die Eitersenkung ist es, wenn man sogar den Weg zu verfolgen im Stande ist, den der Eiter von der Abscesshöhle bis zur basis corneae beschrieb. — Es kann aber auch, und das ist gewöhnlich der Fall, Durchbruch nach rückwärts und Entleerung der Abscesshöhle in die vordere Kammer stattfinden, an deren Boden sich der Eiter ansammelt; es entsteht also Hypopyum. Dass hier der Eiter in der vorderen Kammer sich befinde, erkennt man auch durch seitliche Beleuchtung. Von seiner Menge und Consistenz hängt es ab, ob seine obere Begrenzungsfläche concav, geradlinig oder convex erscheint. Der Eiter in der vorderen Kammer besitzt eine gewisse Labilität, so dass er bei veränderter Lage des Kranken jedesmal eine andere Lage einnehmen kann, namentlich wenn er dünnflüssig ist. Wenn der Eiter in der vorderen Kammer eine Zeit lang bestanden hat, so tritt eine morphologische Veränderung seiner Elemente ein. Es bildet sich etwas Aehnliches, wie wenn man Blut gerinnen lässt. Man findet unten eine Schichte von intensiv grünlich-gelber Farbe, darüber eine zweite, weniger intensiv gefärbte Schichte, so dass man Eiterkuchen und Eiterserum unterscheidet. Die Consistenz des Eiters ist ungemein verschieden, fest, klumpig, so dass bei einer Paracentese der Eiter nicht abfliesst, und man ihn mit einem Instru-

mente (Daviel'schen Löffel, Pincette) herausbefördern muss. Ein anderes Mal ist das Ausfliessen des Eiters sehr leicht. Wenn Durchbruch nach hinten stattfindet, so kann man sich bei seitlicher Beleuchtung auch von interessanten Vorkommnissen überzeugen; man findet nämlich die eingerissene Membrana Descemeti fetzenartig mit einigen Gewebstheilen der Cornea nach hinten ragen. Das Ganze macht den Eindruck, als ob ein Zapfen (conus) von der hinteren Wand der Cornea gegen die Pupille hinzöge.

Verhalten der umgebenden Gebilde. Man muss in dieser Beziehung zweierlei Arten von Abscedirungen der Cornea unterscheiden: 1. Eine sthenische oder active Form, welche unter intensiven Erscheinungen der Hyperaemie, Temperaturerhöhung etc. auftritt. Die Cornea participirt in diesem Falle in grosser Ausdehnung. 2. Bei der asthenischen oder passiven Form tritt die Eiterung ohne irgend welche namhafte Symptome von Seite der übrigen Cornea und der Conjunctiva auf. Graefe nennt diese Form reizlose Eiterbildung in der Cornea. Diese Form ist gefährlicher als die erstere. Die Gefahr liegt nämlich in der Rapidität des Verlaufs. Die Form mit heftigen entzündlichen Erscheinungen erreicht bloss eine bestimmte Höhe, worauf der Process dann zurückgeht. Die collateralen Erscheinungen von Seite der Conjunctiva und der Lider sind ungemein wechselnd. Bei der sthenischen oder acuten Form schwellen die Lider stark an, werden oedematös, die Temperatur steigt, die Conjunctiva wird stark geröthet und aufgelockert, so dass man an Blennorrhoe denken könnte, zumal da auch häufig reichliche Schleimsecretion, oedematöse Anschwellung der Conj. bulbi, ein leichter Wall um die Cornea und endlich Ciliarinjection auftritt. — Bei der mehr passiven fehlen alle diese Erscheinungen ganz oder grösstentheils, und man kann ausgebreitete Destructionen der Cornea finden, ohne dass die Conj. bulbi etwas Anderes als düstere Injection zeigt, und ohne dass Schwellung der Lider, Schmerzen u. dgl. vorhanden sind. Das sind also die extremsten Bilder, zwischen welchen es zahllose Uebergangsstufen gibt.

Subjective Erscheinungen. Auch hier gibt es ungeheuere Schwankungen. Bei der passiven Form klagen die Kranken nebst der Sehstörung über keine Beschwerden. Bei der acuten dagegen sind sehr intensive, über die Stirn ausstrahlende,

stechende Schmerzen, sogar Fieberbewegung nicht selten vorhanden. Auch hier gibt es zahlreiche Zwischenstufen. Im Allgemeinen kann man jedoch sagen, dass die oberflächlichen Abscesse von heftiger Ciliarneurose begleitet sind, die tiefen aber nicht. Es scheint dies damit zusammenzuhängen, dass oberflächlich ganz nahe der Bowman'schen Membran die Nervenendigungen sind.

Aetiologie. 1. Bei weitem die reichlichste Quelle für Entstehen der Abscesse der Hornhaut sind Verletzungen aller Art: fremde Körper, Wunden, besonders Quetschwunden, höhere Hitzegrade, Schlag und Stoss, endlich operative Eingriffe (Keratitis traumatica). 2. Der Einfluss von äusseren Schädlichkeiten, Zugluft, Erkältung. Selten ist jedoch der Abscess primär, meist secundär nach einfacher Keratitis oder nach Bindehautkatarrh. 3. In gewissen Allgemeinkrankheiten: Pyaemische Processe, Typhus, acute Exantheme, Variola im Stadium decrustationis, Puerperalprocesse und im Endstadium der Tuberculose. 4. Endlich bei Lähmungen des N. Trigeminus, der sogenannten neuroparalytischen Augenentzündung, deren Zustandekommen man sich auf verschiedene Weise zu erklären suchte. Die Einen behaupteten, dass die trophischen Nervenzweige der Cornea betroffen wurden und dadurch, dass ihre Einwirkung auf die Blutgefässe ganz oder theilweise verloren ging, Anlass zur Entwicklung der Augenentzündung gegeben werde. Andere behaupten, dass die Entzündung dadurch bewirkt werde, dass, wenn die Cornealnerven unempfindlich geworden sind, die von ihrer Empfindlichkeit abhängige und regulirte Reflexbewegung, d. i. der Augenlidschlag ausbleibe (oder seltener erfolge), sodann fremde Körper (Stäubchen etc.), die auf das Auge kommen, nicht mehr von der Cornea abgewischt werden und sofort den Eiterungsprocess in der Cornea einleiten. Diese Behauptung ist von Dr. Snellen in Utrecht aufgestellt. — Lange hatten diese Anschauungen sich bekämpft, bis Snellen einen Beweis für die Richtigkeit seiner Ansicht durch Experimente lieferte, indem er bei Kaninchen nach Durchschneidung des N. Trigeminus in cranio, welche bekanntlich die neuroparalytische Augenentzündung zur Folge hat, das Auge, resp. die Cornea vor fremden Körpern dadurch schützte, dass er das Ohrläppchen durch eine Naht vor der Lidspalte fixirte. Nach Anwendung dieser Vorsicht blieb die Entzündung und Zerstörung der

Cornea aus. Demnach kann es nicht die Durchschneidung des Trigeminus an sich sein, welche zur Zerstörung des Auges führt, sondern der Mangel an Schutz der Cornea, welcher durch deren Unempfindlichkeit bewirkt wird und im oben citirten Experiment durch das vorgenähte Ohrläppchen ersetzt wird. Also ist die Anästhesie der Cornea zunächst Ursache ihrer Zerstörung.

Complicationen. Die oberflächlich gelegenen Abscesse bewirken nie Affectionen anderer Gebilde, wohl aber die tiefliegenden, bei welchen es zu Iritis mit reicher plastischer Exsudation kommt. Die Iris schwillt an, verfärbt sich, erscheint aufgelockert, es entwickeln sich hintere Synechien oder occlusio pupillae, der Humor aqueus nämlich trübt sich etc. Das Participiren der Iris ist bei tiefer liegenden Hornhautabscessen constant. In einzelnen Fällen erstreckt sich die Entzündung auch auf die Chorioidea und das Corpus cil., es kommt zu eiteriger Exsudation in den Glaskörper und dadurch schliesslich zu Phthisis bulbi (durch eiterige Iridochorioiditis, Panophthalmitis). Man beobachtet dies nicht nur bei genuinen Hornhautabscessen in Folge der Einwirkung der Kälte oder Traumen, sondern auch nach operativen Eingriffen.

Wie heilen Hornhautabscesse? Oberflächlich gelegene Hornhautabscesse heilen so, dass nur geringe Trübungen zurückbleiben, die bei Kindern auch vollkommen schwinden können. Die Heilung erfolgt entweder nach einfacher Resorption des Eiters oder nach Durchbruch. Nach Entleerung des Eiters findet man das Hornhautgewebe heller und den Rand geschwellt. So lange aber dieser angeschwellte Rand da ist, ist es noch nicht zum Abschluss gekommen, da von diesem Rande aus die Eiterbildung und Entzündung fortschreiten kann. Damit Heilung eintrete, muss die Infiltration vollkommen geschwunden sein, dann erscheint die ganze Partie heller, der gelbe Rand wird lichtgrau. Es handelt sich nun darum, ob das Gewebe, das zur Deckung des Substanzverlustes bestimmt ist, normal ist oder nicht. Da die neugebildete Intercellularsubstanz, sowie die neugebildeten Hornhautkörperchen sammt deren Inhalt trübe sind, so bleibt zunächst jedenfalls eine Hornhauttrübung zurück. Dieses ersetzende Gewebe kann sich wieder aufhellen, was namentlich dann stattfindet, wenn das Individuum noch jugendlich ist, wenn es von kräftiger Constitution ist, und

wenn die Zerstörung nicht eine zu grosse Partie betroffen, namentlich nicht zu sehr in die Tiefe gegriffen hat. Je älter und je weniger lebenskräftig das Individuum ist, desto geringer ist die Wahrscheinlichkeit, dass das ersetzende Gewebe ein Normales wird, sondern es wird eine Trübung zurückbleiben, die entweder dünn oder auch intensiv (ein porcellanartiges Aussehen darbietend) sein wird.

Wenn der Abscess der Heilung sich nähert, so beobachtet man das Auftreten von Blutgefässen in der Substanz der Cornea, und zwar von der Peripherie der Cornea in den Abscess hinein, oder sie entspringen in der Nähe der Abscesswandung und lassen sich bis zum Limbus verfolgen, so dass der Abscess von einem Kreise von neugebildeten Gefässen umgeben ist. In manchen Fällen entwickelt sich Narbengewebe, welches dem Binde- und Sehnengewebe entspricht, mehr gelblichweiss, glänzend weiss ist; in diesen Fällen erleidet die Wölbung der Cornea eine Veränderung, so dass sie entweder prominirt oder eine Depression zeigt. Dieses Narbengewebe ist von Blutgefässen reichlich durchzogen und stellt dann unheilbare Hornhautflecke oder Hornhautnarben dar. — Findet diese Narbenbildung in grösserer Ausdehnung statt, so kann es zu einer Pseudo-Cornea kommen, welche nichts Anderes ist, als ein Narbengewebe mit mehr conischer oder flach verlaufender Form; dieses letztere heisst Phthisis corneae. Zu erwähnen sind die Ausgänge in Folge von Complicationen mit Iritis und Phthisis bulbi.

Prognose. Sie ist um so günstiger, 1. je kleiner der Hornhautabscess ist, und je kleiner die in Mitleidenschaft gezogene Partie ist; 2. je jugendlicher und lebenskräftiger das Individiuum ist; 3. je kürzer die Abscedirung dauert; 4. hängt die Prognose von dem activen oder passiven Charakter ab, indem die sthenische Form weniger günstig ist.

Therapie. Man muss der Causalindication zuerst Rechnung tragen. Wenn die Hornhautabscesse in Folge von Verletzungen durch fremde Körper entstanden sind, so sind diese zu entfernen, dann erst ist an die Behandlung des Abscesses zu gehen. Es empfiehlt sich da: α) Die Einträufelung von Atropin, und zwar soll sich die Menge zur Heftigkeit der Affection gerade verhalten. Wenn spastische Contraction des Sphincter pupillae da ist, wenn die Iris stark hyperaemisch ist und nicht gut auf Licht und Schatten reagirt, so erfolgt

keine Erweiterung, man muss in solchen Fällen wenigstens alle zwei Stunden Atropin einträufeln und später in grösseren Zwischenräumen. Das Atropin wirkt nämlich in zweifacher Weise: 1. hat es einen rein mechanischen Effect, indem dadurch Verwachsungen, die zwischen der Iris und vorderen Kapsel auftraten, zerrissen, überdies neue Verwachsungen gehindert werden. 2. Setzt es die Spannung des Bulbus herab, die Blutgefässe werden wesentlich entlastet; es wirkt also entzündungswidrig. β) Die Anlegung des Druckverbandes, welcher den Lidschlag hemmen soll, da die innere Fläche der Lider die Cornea reibt, wesshalb man diese durch den Druckverband schützt. Dieser besteht darin, dass man bei geschlossenen Augen (wie beim Schlafen) Charpie so auf die Lider legt, dass die ganze Vertiefung ausgefüllt ist, damit ein gleichmässiger Druck auf das Auge ausgeübt wird. Der Druckverband soll nicht auf einen einzigen Theil des Auges wirken, es sollen die Lider immobilisirt werden. Als Band benützt man eine Flanellbinde zwischen 2—3 Zoll breit, 6—8 Zoll lang, an den Enden mit Bändern aus Baumwolle von etwa $^1/_2$ Zoll Breite versehen. Sowie die Charpie aufgelegt ist, legt man den einen Flanellstreifen mit dem einen Ende unter dem Ohrläppchen an, führt ihn über die Tuberosität des Oberkiefers und über die Charpie gegen den Stirnhügel der andern Seite, kreuzt die Bänder in der Gegend des Hinterhauptes und führt das eine Band über den Stirnhügel, das andere unter dem Ohre und unter der tuberositas maxillae sup. zur Stirn, um dort den Knoten zu knüpfen. Dieser Verband muss, soll er nützen, ruhig liegen bleiben. Er hat einen ausserordentlichen Effect. Es geschieht sehr leicht, dass unruhige Individuen unter dem Druckverbande blinzeln, in welchem Falle man bei älteren Leuten Entropium sich entwickeln sieht. Dies muss man dann reponiren. Um Entropium zu verhüten, lasse man den Kranken das betreffende Auge nie zukneipen, sondern nur wie beim Einschlafen zuschliessen. Sollte Entropium dennoch entstanden sein, so muss der Verband wegbleiben, und man muss, wenn das Entropium auch dann noch fortbesteht, direct dagegen einschreiten, sei es mit Klebepflastern, sei es durch Anlegung einer Pincette oder einer Fadenschlinge oder durch Excision einer Hautfalte. (Siehe Entropium.) γ) Bei Hornhautabscessen können viele collaterale Erscheinungen dem

Patienten sehr lästig werden. Man muss daher die eventuellen Schmerzen durch Narcotica innerlich oder äusserlich zu mässigen suchen; ausserdem passen ableitende Mittel auf den Darmcanal. Wichtig ist es, dass der Patient sich ruhig hält; am besten ist es, ihn zu Bette legen zu lassen, man temperire das Licht und unterhalte eine gleichmässige Temperatur. δ) Wenn die Erscheinungen ungemein heftig sind, besonders, wenn das Hypopyum steigt, kommt man mit der einfachen Therapie nicht aus, und es tritt die Indication heran, die Paracentesis corneae zu machen. Diese kann in doppelter Weise geschehen: 1. indem man mit der Staarnadel den ganzen Abscess oder die vordere Wand desselben schlitzt; oder 2. man macht nach unten oder innen unten am Rande der Cornea einen Einstich. Am meisten empfiehlt sich die Eröffnung des Abscesses, sobald man sieht, dass nicht nur der in der Kammer, sondern auch der in der Abscesshöhle enthaltene Eiter dadurch werde entleert werden können. Ist in der Cornea selbst schon wenig oder gar kein Eiter eingeschlossen, so ist die Punction der Cornea an irgend einer Stelle der Peripherie besser, schon deshalb, weil weniger gefährlich, und in diesem Falle den Zweck ebensogut erreichend. Wählt man den Einstich durch den Abscess in die Kammer, so muss man sich vor Verletzung der Linsenkapsel hüten. In den meisten Fällen genügt die Entleerung des Kammerwassers, um durch Aenderung der Druckverhältnisse günstig auf die Circulations- und Ernährungsverhältnisse einzuwirken und dem Weitergreifen des Vereiterungsprocesses Schranken zu setzen. Hiezu dürfte überdies auch beitragen, dass durch die Punction die heftigen, den Abscess begleitenden Kopfschmerzen und hiemit die Schlaflosigkeit behoben werden, die Beruhigung und der Schlaf wohl auch günstig auf das Auge zurückwirken. Wenn die Herausbeförderung des Eiters durch Abfliessen oder mittelst des Daviel'schen Löffels leicht ist, so kann man es immerhin thun, wenn das aber nicht leicht möglich ist, wenn der Eiter dick und zähe ist, so begnüge man sich mit der Entleerung des humor aqueus.

Indicationen für Paracentese sind: 1. äusserst heftige Schmerzen; 2. Hypopyum, welches mehr als ein Drittel der vorderen Kammer einnimmt; 3. sichtliches Grösserwerden des Hornhautabscesses. Nach der Paracentese ist Atropineinträu-

felung und Anlegung des Druckverbandes indicirt. Zur Paracentese ermuthigt die Beobachtung, dass bei Abscessen und Geschwüren der Hornhaut, wenn spontan Durchbruch erfolgt, sich der Eiterungsprocess begrenzt, und Abscess oder Geschwür rascher zur Heilung kommt, weil die Circulationsverhältnisse der Cornea gebessert wurden.

In manchen Fällen gibt die Paracentese ein bleibend gutes Resultat, zuweilen aber wirkt sie blos für eine kurze Zeit, und es treten wieder Schmerzen und Hypopyum ein; in solchen Fällen ist die Paracentese zu wiederholen. Gibt wiederholte Paracentese keine guten Resultate, beobachtet man, dass die Iritis grosse Fortschritte macht, so ist es zweckmässig, nach Graefe's Rath zur Iridectomie zu schreiten, indem man ein Stück der Iris bis zum Ciliarrande herausschneidet. Man sticht an einer gesunden Stelle der Cornea ein und operirt so wie bei Glaucoma.

Bei reizlosen [asthenischen] Abscessen darf man nicht entzündungswidrig vorgehen, sondern muss leicht reizen, und eine gewisse Reaction hervorrufen, so dass das Infiltrat abgegrenzt wird, und sich eine Demarcationslinie bildet. Graefe wendet Kataplasmen mit lauem Wasser oder aromatischen Infusen (Chamomilla, Althaea etc.) an. Ist das Kataplasma einige Zeit angewendet worden, so tritt Gefässinjection, Röthung der Conjunctiva, auch etwas Schleimsecretion und Ciliarinjection auf. An der Cornea selbst bildet sich um den Eiterherd ein grauer Hof, als Demarcationslinie. Ist dies geschehen, so wird die Partie vor dem Abscesse exfoliirt, und man bekommt ein Geschwür, das sich alsbald reinigt und zur Vernarbung gelangt. Solche asthenische Processe findet man bei herabgekommenen Individuen, bei schlecht genährten Kindern in den ersten Lebensjahren.

V. Keratitis traumatica.

Die Hornhaut kann durch chemisch wirkende und mechanische Agentien verletzt werden. Also: Verwundungen, Schlag, Stoss, fremde Körper, Schnitt- und Stichwunde. Selbst grosse Schnittwunden heilen leicht per primam int.; während selbst kleine Quetschwunden zur Suppuration führen.

a) **Die fremden Körper** sind meist Metallsplitter bei gewissen Arbeitern. Der eingedrungene fremde Körper erregt

Reactionserscheinungen auf der Cornea; das Auge bietet einen Symptomencomplex, ähnlich dem bei der Conj. traum. (siehe Seite 57) erwähnten: Lichtscheu, Blepharospasmus, Thränenfluss, mehr weniger heftige Schmerzen, ausserdem Ciliarinjection.

In einem solchen Falle handelt es sich nun darum, zu untersuchen, ob ein fremder Körper da ist. Das erfährt man am besten durch das Spiegelbild einer Flamme oder des Fensters. Der fremde Körper sitzt oberflächlich oder tief, mehr oder weniger im Gewebe der Cornea; die oberflächlichen geben zu geringeren Reactionen Anlass als die tieferen.

Ueberlässt man das Auge sich selbst, so entwickeln sich entzündliche Reactionserscheinungen um den Körper und Eiterung, so dass der fremde Körper durch Eiterung eliminirt wird. Sitzt der Körper oberflächlich, so kann er durch den Lidschlag abgestreift, oder durch den Thränenfluss weggespült werden. In allen diesen Fällen gehen die Entzündungserscheinungen bald zurück, und das Auge heilt. In andern Fällen jedoch kann der Körper haften bleiben, namentlich wenn der Arzt die Anwesenheit eines fremden Körpers nicht bemerkt und das Ganze wie eine simple Keratitis behandelt; dann steigern die allenfalls angewandten Mittel die Krankheit. Man muss deshalb in zweifelhaften Fällen genau untersuchen, und im nothwendigen Falle auch die seitliche Beleuchtung (siehe Seite 71) zu Hilfe nehmen.

Manche fremde Körper in der Cornea werden nicht eliminirt, sondern eingekapselt (namentlich Pulverkörner). In unglücklichen Fällen ist die Reaction so stark, dass die ganze Cornea durch Abscedirung verloren zu gehen droht.

Therapie. Vor Allem ist die Entfernung des fremden Körpers nothwendig. Sitzt er oberflächlich, so kann dies leicht durch Reiben mit dem Lide oder durch Abstreifen mit dem Daviel'schen Löffel geschehen. Ist er tief, so kann man eine gerade Staarnadel zu Hilfe nehmen. Dabei muss das gesunde Auge geschlossen und der Bulbus des kranken Auges fixirt werden. Es ist Vorsicht nöthig, damit die Cornea in der Umgebung möglichst geschont werde. Bei reizbaren Individuen ist die Chloroformirung nöthig. Es lässt sich übrigens bei tief eindringenden Körpern keine bestimmte Regel zu deren Entfernung angeben. Das eine Mal geschieht dieses leichter mit einer

Pincette, das andere Mal erst nach Erweiterung der Wunde. Gegen die Reactionserscheinungen, die nach der Entfernung eintreten, muss man entzündungswidrig vorgehen. Es passt die Einträufelung von Atropin und die Application von kalten Umschlägen. In manchen Fällen, wo grössere Substanzverluste in der Cornea entstehen, z. B. nach dem Herauskratzen mit einer Nadel muss der Druckverband angelegt werden.

b) **Wunden der Cornea.** Man unterscheidet reine und Quetschwunden. Erstere heilen schnell mit kleinen Narben, die im Verlaufe der Zeit auch vollkommen schwinden, namentlich bei jugendlichen und kräftigen Individuen; bei herabgekommenen und kranken Kindern heilen auch reine Wunden nicht per primam int. Quetschwunden heilen durch Suppuration, man bekommt dann Verschwärung, Trübung der Cornea, grosse oder kleine Narben. Wesentlich erschwert ist die Heilung, wenn es zu Prolapsus iridis kommt, d. h. wenn Iris zwischen die Wundlefzen der Cornea kommt und da liegen bleibt. Dies geschieht namentlich, wenn die Verletzung und das Abfliessen des Humor aq. im Strome stattfand. In manchen Fällen geht die Iris von selbst zurück, zuweilen jedoch bleibt sie liegen und reizt die Wundränder, so dass es zu Infiltrationen kommt, und die Heilung verzögert wird. In manchen Fällen entstehen durch massenhafte Neubildung von Granulationen förmliche Wundknöpfe.

Therapie. Man soll dabei nicht irgendwie operativ einschreiten, sondern sich exspectativ verhalten. Man wird Atropin einträufeln, wobei in vielen Fällen Prolapsus iridis zurückgeht, ferner das Auge durch einen Druckverband immobilisiren, jede heftige Bewegung, jede Muskelanstrengung verbieten, bis die Wunde fest geschlossen ist; nur wenn der Prolapsus iridis so gross ist, dass man voraussieht, es werde bis zur Heilung lange dauern, entschliesst man sich zur Abtragung des Prolapsus iridis.

c) **Verletzung der Cornea durch chemische Agentien.** Auch hier ist auf das zurückzuweisen, was bei Gelegenheit der Verletzungen der Conj. (siehe Seite 57) gesagt wurde. Schorfbildung durch Mineralsäuren, glühende Metalle, Aetzkalk, Aetzlauge setzen unaufhellbare Narben; Verbrühungen mit heissem Wasser bisweilen blos Epithelialabschürfungen, welche leicht heilen. Sehr gefährlich ist das Anschlagen von

Feuerflammen in's Auge, ja sogar Einwirkung hoher Hitzegrade, denn es erfolgt Suppuration, und in einigen Fällen geht das Auge durch Iridochorioiditis zu Grunde.

Therapie. Die erste Aufgabe ist, den schädlichen Körper zu entfernen. Sind glühende Metallmassen auf die Cornea gefallen, so muss man sie herausnehmen, ebenso Reste von Kalk, Asche u. dgl. Weiterhin passen Atropineinträufelungen, kalte Umschläge und Druckverband; ist dabei erhöhte Temperatur, bedeutende Reaction, so ist bei kräftigen Individuen auch eine Blutentziehung zu machen.

VI. Hornhautgeschwüre.

Begriff und Kennzeichen. Substanzverluste an der Cornea, durch Eiterung bewirkt oder vergrössert, von der Oberfläche aus mehr oder weniger tief in die Substanz eingreifend, werden im Allgemeinen als Hornhautgeschwüre bezeichnet. Dieser Substanzverlust gibt sich zunächst durch eine Vertiefung (wenigstens beim Spiegeln der Cornea bemerkbar) kund; in der Vertiefung mangelt nicht nur die Epithelialschichte, sondern auch die Bowman'sche Membran und mehr oder weniger von den Faserlagen, oder wenn Durchbruch erfolgte, auch die hintere elast. Membran.

Verlauf und Ausgänge. Die Hornhautgeschwüre können in Bezug auf Sitz, Ausdehnung, Tiefe und Form grosse Verschiedenheiten darbieten und können ebenso auf sehr mannigfache Weise verursacht sein: immer ist es wichtig, darauf zu sehen, ob Grund und Ränder noch mattgrau oder graugelb, d. i. eitrig infiltrirt sind, oder aber ob Grund und Ränder bereits rein sind, d. h. ob die Eiterbildung bereits aufgehört habe. Die erstere kann man als pro- die letzteren als regressive bezeichnen.

Substanzverluste der Cornea werden nicht durch Beiziehung benachbarter Partien gedeckt, wie wir das in der Cutis und in der Schleimhaut sehen, sondern durch Bildung eines Ersatzgewebes, welches man nach dem analogen Vorgange im Knochen als provisorischen Callus bezeichnen kann. An der Oberfläche dieses Ersatzgewebes entwickelt sich jederzeit auch eine mehr oder weniger dicke Lage von Epithelialzellen, welche mit den normalen mehr oder weniger übereinstimmen oder

von denselben mehr oder weniger differiren. Mit der Vollendung dieses Epithelialüberzuges ist der Geschwürsprocess abgeschlossen, wenigstens insoferne, als man dann nicht mehr von der Gegenwart eines Hornhaut-Geschwüres sprechen kann. Je nach der Menge, in welcher das Ersatzgewebe und die Epithelialschichte geliefert wurden, kann an der Stelle des Geschwüres eine Vertiefung, eine Abflachung, normale Wölbung, oder auch eine Erhöhung (durch Ektasie oder übermässige Epithalialanhäufung) bestehen.

Unter allen Umständen aber bleibt an der Stelle des Geschwüres nach dessen Heilung eine Trübung zurück für eine kürzere oder längere Zeit oder für immer. Dies hängt von der Beschaffenheit des Ersatzgewebes ab, d. h. von dem Umstande, ob die neugebildeten Elemente früher oder später in normale umgewandelt werden, oder bloss in homologe, d. i. in einfaches Binde- oder Narbengewebe. Im ersten Falle fand eine wahre Regeneration der Cornea, im letzten einfache Narbenbildung statt. Es kann auch ein Theil des Ersatzgewebes früher oder später in normales Hornhautgewebe übergehen, ein Theil als Binde- oder Narbengewebe persistiren.

Mit Rücksicht auf den Heilungsprocess unterscheidet man Eitergeschwüre (progressiv) und reine oder Resorptionsgeschwüre, sogenannte Facetten (regressiv). So lange Ränder und Grund noch die oben angegebenen Spuren von Eiter wahrnehmen lassen, kann vom Beginn der Heilung nicht die Rede sein. Die Trübung, welche ein der Vernarbung entgegengehendes oder regressives Geschwür zeigt, lässt sich bestimmt von der durch Eiterbeschlag des Grundes und der Ränder bedingten unterscheiden. Sie erscheint nicht mattgrau oder eitergelb, sondern bläulich-weiss. Ist der Vernarbungsprocess von Gefässentwickelung in der Cornea begleitet, was bei Geschwüren, die nicht zu weit vom Rande der Cornea sitzen, gewöhnlich der Fall ist, so fehlen die Zeichen der entzündlichen Reaction, welche das progressive Geschwür begleiten, bereits ganz, oder sie sind doch nur in geringem Grade vorhanden (Episcleral-Injection, Lichtscheu, Thränenfluss, Schleimsecretion der Bindehaut). Kann die Frage, ob das Geschwür pro- oder regressiv sei, im Momente nicht entschieden werden, so genügt in der

Regel eine zwei- bis dreitägige Beobachtung des Processes zur Beantwortung dieser für die Prognosis und Therapie wichtigen Frage.

Wenn man heilende Hornhautgeschwüre beobachtet, so findet man, dass sie allmälig an Tiefe und Umfang abnehmen. Dies geschieht durch Neubildung von Zellen, welche die Eigenschaften der normalen Hornhautelemente um so eher erlangen, je näher sie den unversehrt gebliebenen Elementen liegen, während die entfernteren leicht auf einer niederen Stufe bleiben und in einfaches Bindegewebe umgewandelt werden. Demgemäss ist bei der Vernarbung seichter, wenn auch ausgebreiteter Geschwüre eher Wiederaufhellung des Ersatzgewebes zu erwarten, als bei tiefen, wenn auch wenig umfangreichen Geschwüren. Weiter sind aber auch noch andere Verhältnisse zu berücksichtigen. Im Kindesalter ist selbst dann noch Aufhellung möglich, wenn das Geschwür bis zur Descemet'schen Haut vorgedrungen war. Sie erfolgt aber absolut nicht, wenn nach Durchbruch der Membr. Descem. Einheilung der Iris (vordere Synechie) erfolgte. Je älter das Individuum, und je mehr es in der Ernährung herabgekommen, desto weniger ist auf Regeneration, auf Ersatz mittelst durchsichtiger Hornhautsubstanz zu rechnen. Die Regeneration kann ferner gestört werden durch Reizmittel (vorzeitig, vor Bildung der Epithelialschichte angewendet); insbesondere sind es bleihältige Augenwässer, welche zur Bildung bleibend trüben Narbengewebes führen. Cunier hat auch vor der Anwendung von Augenwässern gewarnt, welche Opiumtinctur und Metallsalze enthalten. Auch in jenen Fällen, wo der (verdünnte) Grund des Geschwüres merklich vorgedrängt wurde (Keratokele, Keratektasia ex ulcere) ist nicht auf vollständige Regeneration zu rechnen.

Der günstigste Ausgang bei Hornhautgeschwüren ist also der in eine transitorische (aufhellbare) Narbe (1.), weiterhin in eine bleibende Narbe oder Trübung (2.). Hiebei ist zu bemerken, dass meistens nicht die ganze Narbe trübe bleibt, sondern dass sie sowohl an Intensität (Tiefe der trüben Lagen) als an Extensität (durch Aufhellung an der Peripherie) abnehmen kann.

3. Wie beim Hornhautabscess kann auch beim Hornhautgeschwür, so lange die Zeichen eitriger Infiltration bestehen,

Senkung des Eiters zwischen den Faserlagen der Cornea entstehen, obgleich dies sehr selten geschieht, Onyx.

4. Viel öfter kommt es bei tief greifenden progressiven Hornhautgeschwüren zur Eiteransammlung in der vorderen Kammer, Hypopyum. Man findet dann auch immer die Zeichen von Iritis und es kommt in solchen Fällen nicht etwa zu einzelnen Synechien, sondern zur Bildung einer Membran, welche die Pupille ganz oder grösstentheils verlegt.

5. Ausbuchtung. Je dünner die noch unzerstörte Substanzlage am Grunde des Geschwürs ist, desto weniger kann sie der vis a tergo widerstehen. Bald ist Ausdehnung, bald Durchbruch die Folge. Bei gleicher Tiefe führen kleine Geschwüre eher zum Durchbruche, umfangreichere eher zur Ausdehnung. Doch kommt letztere bisweilen auch bei Geschwüren vor, die nicht grösser sind als etwa ein Hirsekorn. Die Hervordrängung der unzerstörten Substanzlage im Geschwürsgrunde nennt man Keratokele. Es kann später Berstung eintreten; es kann aber auch die Keratokele während des Vernarbungsprocesses und darüber hinaus persistiren. Die hervorgedrängte Partie kann einen trüben Beschlag zeigen, aber auch krystallhell erscheinen und letzteres auch nach erfolgter Vernarbung bleiben. Aber die Bruchpforte wird und bleibt immer trüb. An dieser ringförmigen Trübung um eine stärker gewölbte, hellere (oft nahezu durchsichtige) Partie lässt sich eben dieser Zustand, die Keratektasia ex ulcere (Arlt) von anderen ektatischen Zuständen (Keratoconus und Keratektasia ex panno) bestimmt unterscheiden. Dieser Zustand ist unheilbar, bewirkt je nach Sitz und Ausdehnung mehr weniger Sehstörung und Verunstaltung, ist aber sonst ohne Nachtheil. Im Entstehen begriffen, dürfte er wohl in den meisten Fällen durch Iridectomie sistirt oder rückgängig gemacht werden können.

6. Weit öfter kommt es zum Durchbruche. Die vis a tergo findet continuirlich statt. Sie kann momentan gesteigert werden durch erhöhte Muskelcontraction und durch Alles, was Stauung in den Jugularvenen (und somit im Auge) verursacht, Husten, Niesen, Bauchpresse etc. Demgemäss kann der Durchbruch langsam, unvermerkt, oder plötzlich, impetuös erfolgen. Das Kammerwasser wird herausgepresst, Iris und Linse werden vorgedrängt, das Auge wird in dem Aequatorialdurchmesser kleiner. In den Binnengefässen des Auges (Iris, Ader- und

Netzhaut) tritt Hyperaemie ein, da der Druck auf die Gefässwandungen herabgesetzt wurde. Sind die Wandungen der Gefässe und die Zonula Zinnii hinreichend elastisch, so widerstehen sie; wo nicht, so kann Berstung derselben eintreten. In manchen Fällen von impetuöser Entleerung des Kammerwassers hat man eiterige Iridochorioiditis (Panophthalmitis) nachfolgen gesehen.

Auf den Geschwürsprocess in der Cornea wirkt der Durchbruch in der Regel günstig. Circulation und Stoffwechsel in der Cornea scheinen freier zu werden. Das Geschwür begrenzt sich in der Regel und wird reiner. Auf diese Beobachtung stützt sich der Vorschlag, bei Hornhautgeschwüren (unter gewissen Umständen) zu punctiren. (S. Paracentesis corneae S. 90.)

7. Die Durchbruchsöffnung kann je nach ihrer Lage und Grösse durch die vordere Kapsel, durch die Iris, durch beide verlegt werden. Ist die Oeffnung central und nicht gross, so wird sie durch die vordere Kapsel allein (oder zugleich theilweise durch die Iris) verlegt. Da die Descemet'sche Haut nicht leicht zerstört wird, sondern nur einreisst und Zipfel bildet, die sich nach aussen umschlagen, so kann es geschehen, dass beim Beginn des Vernarbungsprocesses diese Zipfel durch das Ersatzgewebe wieder in ihre Lage gedrängt werden und verwachsen. Es kann dann das Kammerwasser sich wieder ansammeln, bei ruhigem Verhalten des Kranken und die Linse wieder in ihre Lage gelangen. So kann ein centraler Durchbruch heilen, ohne andere Folgen als die einer centralen Narbe, die sich (bei Neugeborenen) bis auf ein Minimum aufhellen kann. Mitunter sieht man in solchen Fällen nachher auf der Kapsel einen weissen Pfropf, cataracta capsulae centralis anterior, frei oder auch durch einen dünnen Faden mit der Hornhautnarbe in Verbindung. In anderen Fällen sieht man nebstdem noch einen und den anderen Theil des Pupillarrandes in die Durchbruchstelle eingeheilt, also vordere Synechie neben Centralkapselstaar. Bei Centralkapselstaar findet man die unter dem auf der Kapsel sitzenden Pfropfe liegende Linsensubstanz trübe; bei einiger Grösse des Pfropfes erscheint die Kapsel rings um denselben strahlig gefaltet, bei mehr als hirsekorngrossen Pfröpfen findet man die Linse kleiner, namentlich im Aequatorialdurchmesser.

8. Erstreckt sich die Zerstörung aller Faserlagen der Cornea im Centrum auf einen grösseren Umfang, so kann Erweichung und Berstung der vorderen Kapsel und Entleerung der Linse erfolgen; meistens aber kommt es dann zur Verwachsung des die Cornea ersetzenden Narbengewebes mit dem ganzen Pupillarrande (Pupillensperre durch totale vordere Synechie); in anderen Fällen bleibt nicht nur der Sphincter ganz oder grösstentheils mit dem Narbengewebe in Verbindung, sondern auch die Linse (Verlöthung der Kapsel mit dem Narbengewebe) und diese findet man dann ganz oder theilweise getrübt und mehr weniger eingeschrumpft, selbst resorbirt. Die häufigste Folge grosser centraler Substanzverluste ist indess die Bildung eines Hornhautstaphyloms, wovon später.

9. Ist der Durchbruch peripher, so wird die Oeffnung durch die Iris verlegt. Ist die Oeffnung klein, so kann, wenn die in Zipfel gerissene Descemet'sche Haut durch das Ersatzgewebe wieder in ihre Lage gedrängt wird, die Iris wieder frei werden, selbst wenn sie etwas vorgedrängt (jedoch nicht entzündet) war. In diesem Falle bleibt keine Synechie, bloss eine Narbe, die sich bis auf ein Minimum aufhellen kann. War die Oeffnung grösser, so wird Iris entweder gleich beim Abflusse des Kammerwassers in die Oeffnung gedrängt (durch das dahinter befindliche Kammerwasser) oder es geschieht, dass dies erst später durch das nachher hinter ihr angesammelte Kammerwasser erfolgt. Es kommt zu einer blasenförmigen Vorstülpung der Iris zu Prolapsus iridis. Bleibt die Iris lange blossgelegt, oder wird sie an der Bruchpforte eingeklemmt, so verliert sie das Epithel und wird fleischroth, granulirend, wie eine wunde Fläche an der Haut. Dann tritt sie mit dem Ersatzgewebe in Verbindung, und es entsteht zunächst eine vordere Synechie. Wird viel Iris vorgetrieben, so kann die Pupille verzogen, selbst verschlossen werden. Oft wird sie nicht nur verzogen, sondern auch verdeckt, wenn nämlich das Geschwür und die nachfolgende Narbe sich über das Bereich der verzogenen Pupille erstreckt. Mitunter sieht man nach einiger Zeit die ganze Iris wieder ihre normale Lage einnehmen, aber eine fadenförmige Verbindung zwischen ihr und der ehemaligen Durchbruchstelle bestehen.

10. In Fällen, wo die Hornhautöffnung nicht ganz durch die Iris verlegt werden kann, oder wo die Vernarbung durch

wiederholten Durchbruch gestört wird, stellt sich die Augenkammer nicht wieder her, es sickert beständig von Zeit zu Zeit das Kammerwasser aus, es etablirt sich eine Hornhautfistel. Diese kann zur Abplattung der Cornea und zur Atrophia bulbi führen, wenn sie Wochen, Monate lang fortbesteht. Der Glaskörper schwindet allmälig, die Netzhaut wird abgehoben. Man muss daher bei Hornhautfisteln bei Zeiten Iridektomie machen, beide Augen längere Zeit geschlossen halten, nöthigenfalls die Fistel mit Lapis ätzen.

Man sieht aus dem Umstande, dass die Verlegung der Oeffnung durch die Iris eigentlich zur Heilung nothwendig ist. Sie sichert den Ersatz des zerstörten Hornhautgewebes, hindert dessen Unterbrechung. Wenn wir Mittel hätten, die Iris von der Oeffnung wegzubringen, wir dürften von ihnen keinen Gebrauch machen. Unser Bestreben kann nur darauf gerichtet sein, dass nicht noch mehr Iris hervorgetrieben, dass also Verziehung der Pupille und Einklemmung der Iris verhütet und weiters, dass die blossgelegte Iris nicht gereizt, nicht in Entzündung versetzt werde. Wo aber eine blasenförmige Ausstülpung besteht, d. h. wo die hervorgedrängte Irispartie an der Basis (Pforte) eingeschnürt erscheint, da besteht die Gefahr weiterer Vortreibung und Ausdehnung, da muss man die Blase anstechen oder, wo möglich, abkappen. Nach dem einfachen Einstechen pflegt sich die Blase bald wieder zu füllen; nach der Abkappung oder Abtragung sieht man bald bleibende Vernarbung eintreten. Das Aetzen der Blase mit einem zugespitzten Lapis ist weniger zu rathen; man hat das Mittel nicht recht in seiner Gewalt.

Verschluss des kranken und wo möglich auch des zweiten Auges ist sehr zu empfehlen. Man darf nicht erwarten, dass ein Druckverband im Stande sein werde, die blasenförmig vorgedrängte Iris zurückzudrängen. Wir können den Druck nicht auf die Blase beschränken.

Bei mehr flachen Vorfällen lässt sich die Ueberhäutung durch Opiumtinctur in den Bindehautsack begünstigen, vorausgesetzt, dass der Kranke dabei oder darnach nicht kneipt. Bei granulirenden Vorfällen ist dieses Verfahren überflüssig; sollte in der Umgebung noch progressive Geschwürsbildung vorhanden sein, so würde es offenbar schaden.

11. Nach der Einheilung einer mehr weniger grossen Partie der Iris in die Cornealnarbe pflegt das Auge wieder in einen Zustand von Ruhe zu kommen. Die entzündlichen Zufälle hören auf. Darauf kann man aber nur dann rechnen, wenn die von Narbengewebe eingenommene Partie der Cornea flacher oder doch nicht mehr gewölbt (von kürzerem Radius) ist, als die normale Hornhaut. Wenn das die Stelle der zerstörten Hornhautpartie einnehmende, mit der Iris verwachsene (sie überkleidende) Narbengewebe, durch die vis a tergo ausgedehnt wurde, bevor es die gehörige Resistenz erlangt hat, so bezeichnet man den Zustand als ektatische Hornhautnarbe mit vorderer Synechie oder mit Einheilung von Iris.

Bei solchen Narben pflegt kein bleibender Ruhezustand des Auges einzutreten. a) Es geschieht, dass sich in solchen Narben (durch Verfettung des Narbengewebes?) ein Geschwür etablirt, welches zur Verdünnung und abermaligen Berstung (und deren Folgen) führt. Prof. Arlt bezeichnet diesen Vorgang mit dem Namen: atheromatöses Hornhautgeschwür. b) Es steigt (worauf gleichfalls Prof. Arlt zuerst aufmerksam gemacht hat) der intraoculäre Druck durch serösen Erguss in den Glaskörper. Dieser Vorgang scheint durch die Zerrung der Iris und Reizung des Ciliarkörpers eingeleitet zu werden. Ektatische Hornhautnarben mit vorderer Synechie und consecutiver Drucksteigerung können also alle Zufälle herbeiführen, die dem Glaucoma zukommen, also Druck auf die Sehnervenscheibe, Einengung des Gesichtsfeldes, Herabsetzung, Aufhebung des Sehvermögens durch Excavation (von Graefe durch Spiegeluntersuchung zuerst nachgewiesen), Druck auf die Ciliarnerven (und die ihn begleitenden Schmerzen), theilweise oder totale Ektasirung der Sclerotica, Prallheit des Bulbus etc.

In beiden Fällen (a und b) bleibt das einzig verlässliche Mittel die Iridektomie, nach den Regeln wie bei Glaukoma ausgeführt. Sollte es in Folge davon bereits zu sympathischer Erkrankung des zweiten Auges gekommen und nicht gute Aussicht vorhanden sein, dem Processe durch Iridektomie bald und sicher Einhalt zu thun, so kann wohl auch die Enucleation des ektatischen Bulbus angezeigt erscheinen.

12) Es ist von Alters her*) üblich, ektatische Hornhautnarben mit Einheilung der Iris als Hornhautstaphylome zu bezeichnen, wenn sie eine separate Hervorwölbung in Form einer Beere bilden. Der Name (von staphyle, Weinbeere oder Zäpfchen) ist eben von der Aehnlichkeit der Erhabenheit mit einer Beere oder einem Zapfen entlehnt.

Die Basis der beeren- oder zapfenförmigen Geschwulst kann die ganze Hornhaut einnehmen. Staphyloma totale, oder nur einen Theil, Staph. partiale. Im letzteren Falle ist ein mehr weniger grosser Theil der Cornea durchsichtig, und die vordere Kammer zum Theile erhalten, die Pupille kann dabei offen oder gesperrt sein.

Ob dabei der Kranke noch sieht, und wie viel, hängt ab von dem Offensein der Pupille, von deren Verdeckung durch Trübung der Cornea, an der Basis des Staphyloms, von der Wölbung der erhaltenen Hornhautpartie und von dem Umstande, ob die Leitungsfähigkeit der Netzhaut nicht etwa durch Drucksteigerung (vergl. ektatische Hornhautnarbe) gelitten hat. Die Linse kann intact, ganz oder theilweise (vergl. Centralkapselstaar) getrübt, auch geschrumpft sein, wohl auch fehlen (bis auf einige Reste).

Der Inhalt der kugel- oder kegelförmigen Vortreibung (Staph. sphär. vel conicum) ist Kammerwasser. Die Wandung besteht aus hervorgedrängter, daher oft bedeutend rareficirter Iris, aus Narbengewebe, mit Iris verwachsen, welches die Stelle der zerstörten Cornea vertritt, und aus mehr weniger Resten von Cornealgewebe, besonders an der Peripherie. Bei Totalstaphylomen ist der periphere Theil der Iris mit dem rückständigen Theile der Cornea nicht immer verwachsen, sondern oft nur dicht an denselben angedrängt und angelöthet.

An der Oberfläche des Narbengewebes findet man immer eine mehr weniger dicke Lage von Epithelialzellen. Mitunter sind diese so verändert, dass sie in der Thränenflüssigkeit nicht mehr aufgelöst werden, dann erscheint die betreffende Partie trocken.

Die Wandungen erscheinen Anfangs dünn, werden allmälig durchaus oder stellenweise dicker durch Zellenwuche-

*) Der Ausdruck Staphyloma findet sich bei Galenus, Paulus von Aegina, Aëtius.

rung und Bindegewebsneubildung. Dieser Vorgang ist nicht nur von Ciliarinjection rings um die Cornea und von mehr weniger Reizzufällen (Schmerz, Lichtscheu, Thränen, Schleimsecretion) sondern auch von Gefässneubildung in dem Narbengewebe begleitet. Die Dicke der Wandung kann bis 1‴ und darüber steigen. Mitunter bleibt die Wand an einer oder der andern Stelle dünn, durchscheinend. In andern Fällen tritt Zerfall des Narbengewebes an irgend einer Stelle ein, also Geschwürsbildung, welche zur Verdünnung der Wandung führt. An solchen verdünnten Stellen, welche mitunter dem Kranken wieder das Wahrnehmen von Objecten temporär gestatten, kommt es dann von Zeit zu Zeit zur Berstung, spontan oder nach Druck von Aussen oder nach Blutstauung im Auge (Niesen, Husten etc.). Nach einiger Zeit schliesst sich die Oeffnung, die Geschwulst erreicht die frühere Grösse, und so kann das Monate, Jahre lang fortbestehen. Durch die momentane Berstung kann es aber auch zu Haemorrhagien im Innern des Auges oder zu eitriger Iridochorioiditis kommen und hiemit zur eitrigen Consumtion (phthisis) des Bulbus.

Die übrigen Gebilde des Auges können intact sein und bleiben, aber auch mannigfach verändert sein und später in Mitleidenschaft gezogen werden. Gehen wir, um dies zu erläutern, auf die Entstehung des Staphyloms zurück und fassen wir zunächst das Totalstaphylom in's Auge, da sich der Vorgang beim partiellen eigentlich nur durch das Erhaltensein eines Theiles der Hornhaut und der vorderen Kammer unterscheidet. Die Cornea ist durch Geschwürsbildung bis auf einen mehr weniger grossen Rest (meist am Rande) zerstört. Die Zerstörung betrifft im Allgemeinen die oberflächlichen Schichten in grösserer Ausdehnung als die tieferen. Bald ist demnach die Iris in grossem Umfange, bald nur an einer relativ kleinen Stelle blosgelegt. Aber auch im letzteren Falle hat ein grosser Theil der Cornea seine Resistenz verloren, theils durch Verdünnung (Verlust der oberen Lagen), theils durch entzündliche Erweichung. Nun beginnt die Bildung des Ersatzgewebes. Die Anfangs blos durch die Iris verlegte Oeffnung wird jetzt durch die Ueberhäutung der Iris (durch Bindegewebsentwickelung) verschlossen; dem Abflusse des Kammerwassers ist somit Einhalt gethan. Jetzt kann es allmälig oder rasch zu Staphylombildung kommen. Mit der Wiederansammlung des

Kammerwassers steigt der Druck auf die theils erweichte, theils nur durch junges Bindegewebe ersetzte und mit der Iris verwachsene Cornea. Oft sieht man einzelne Partien der vis a tergo mehr Widerstand leisten. Die Geschwulst ercheint hie und da durch Brücken eingeschnürt. Man sieht das in Fällen, wo am unversehrten Hornhautrande zungenförmige Vorsprünge unzerstörter Hornhautsubstanz vorhanden sind und bei der Bildung von Ersatzgewebe mit einander vereinigt werden, also sich gegenseitig stützen. Die Geschwulst erlangt dadurch das Aussehen einer Brombeere. Sie besteht aus einer mehr weniger grossen Zahl kleiner dunkler Bläschen (gebildet von leicht überhäuteter Iris), welche durch netz- oder bandartig verlaufende graue Stränge (erhaltene Hornhautsubstanz und neugebildetes Bindegewebe) von einander getrennt sind, Staphyloma racemosum. Mit der Zeit können die genannten Stränge breiter und dicker werden und die zwischenliegende Portion allmälig überziehen und zurückdrängen, oder aber selbst dem steigenden Drucke nachgeben. Im ersteren Falle wird die Staphylombildung verhindert, im letzteren entsteht ein gewöhnliches Staphylom. Aus diesem Vorgange erklärt sich der auffallend seltene Befund, dass man das abgetragene Staphylom an der hinteren Fläche mit zahlreichen, grubigen Vertiefungen versehen findet. So kann allerdings die nicht gehörig resistente Partie durch den wieder angesammelten Humor aq. (zwischen Iris und Linse) vorgedrängt werden, und zwar allmälig. Vielleicht dass vermehrte Ausscheidung von Kammerwasser mit im Spiele ist, wenigstens lässt sich dies bei dem fortbestehenden, mit der Vernarbung einhergehenden Reizzustande denken. Gewiss aber geht in vielen Fällen der Anstoss zu Staphylombildung von momentaner Steigerung des intraoculären Druckes aus. Die Iris sammt ihrem Ueberzuge (junges Bindegewebe und Hornhautreste) geben momentan nach. Der Druck vertheilt sich auf eine grössere Fläche und bewirkt daher Ausdehnung, nicht leicht Berstung. Daher kommt es nur dort zu Staphylombildung, wo eine mindestens 2‴ im Durchmesser haltende Partie der vorderen Bulbuswand die normale Resistenz verloren hat. Auf die Ausdehnung folgt, da die Wandung nicht elastisch ist, nicht Rückkehr in die frühere Lage, sondern momentane Erschlaffung. Nachher wird

die Wandung wieder gespannt, indem die Höhle sich mehr mit Kammerwasser füllt.

Aus dieser Auffassung des Vorganges folgt die Regel, dass man dort, wo die bezeichneten Bedingungen zur Staphylombildung vorhanden sind, Alles verhüte, was momentane Ausdehnung zu bewirken vermag.

Wurde die Cornea in der Mitte durchaus zerstört, so wird die blossgelegte Kapsel, wenn sie nicht etwa berstet, alsbald mit einer Membran überzogen, und es bildet sich daselbst ein Narbenpfropf von besonderer Dicke, den man auch an vielen Staphylomen noch nachweisen kann. In manchem dieser Fälle wird trotzdem die Kapsel wieder frei, in anderen bleibt sie an den genannten Pfropf fixirt. Man kann daher bei Totalstaphylomen die Linse in ihrer Lage finden, wenigstens durch Kammerwasser von der Wandung des Staphyloms getrennt, oder aber man findet sie fixirt und dann getrübt, wohl auch geschrumpft, oder selbst nur durch verdickte und geschrumpfte Kapsel mit mehr weniger Linsenresten vertreten. Wo die Linse dislocirt wurde, findet man die Zonula zerrissen, den Glaskörper verflüssigt. In solchen Fällen sind die Durchmesser des Bulbus in der Gegend des Ciliarkörpers jederzeit grösser und demnach die vordere Partie der Sclera durch (gleich- oder ungleichmässige) Ausdehnung verdünnt, bläulich weiss. Nach und nach wird die Sclera auch im hinteren Umfange mehr ausgedehnt. Der erwähnte Narbenpfropf, die Stelle der Pupille bezeichnend, kann auch excentrisch zu liegen kommen, wenn nämlich die Wandung an einer Seite mehr ausgedehnt wurde, weil sie hier dünner, nachgiebiger war als an der andern.

Sowohl beim partiellen als beim totalen Hornhautstaphylom kann es nachträglich zur Drucksteigerung in Folge von serösem Erguss in den Glaskörper kommen. Es wurde schon bei Besprechung der ektatischen Hornhautnarbe mit vorderer Synechie bemerkt, dass die Veranlassung hiezu wahrscheinlich Zerrung der Iris und des Corpus ciliare sei. Vielleicht darf man geradezu sagen, dass Entzündung des Corpus ciliare (Kyklitis) das Mittelglied sei. Denn man findet zur Zeit des Entstehens der Drucksteigerung nicht nur eine breite, rosenrothe Zone um die Cornea und heftige Schmerzen, sondern es entwickeln sich auch nachher sogenannte Intercalarektasien oder Intercalarstaphylome. Es entwickeln sich in der Gegend des Schlemm'schen

Canales bläuliche Hügel oder Wülste, welche gleichsam zwischen der Cornea und Sclera eingeschoben, d. h. zwischen ihnen hervorgetreten sind. Hinter den Wülsten findet man (bei der Section, wie Prof. Arlt zuerst nachgewiesen) das Corpus ciliare, vor demselben die Basis der Cornea. Die Farbe dieser Hügel oder Wülste ist bläulich-weiss oder dunkelblau, schiefergrau (varicösen Hautvenen nicht unähnlich). Der Inhalt ist Humor aqueus. Die Wandung besteht aus verdünnter Bindehaut und Sclerotica, letztere an der Innenfläche mit Pigment (vom vordersten Theile des Corpus ciliare?) überzogen. In solchen Augen ist dann der Glaskörper verflüssigt und vermehrt, der Sehnerv excavirt. Wird ein solches Auge angestochen (z. B. um das Staphylom abzutragen), so kann es leicht zu intraoculärer Blutung kommen, in derselben Weise, wie wenn es sich Jemand beikommen lässt, in einem glaukomatösen Auge die Extraction der Linse vorzunehmen. Es bersten die an der Aussenseite der Chorioidea liegenden Gefässe, Blut drängt sich zwischen Chorioidea und Sclera, zerrt und zerreisst die Ciliarnerven unter heftigen Schmerzen und Erbrechen und drängt das, was vor der Chorioidea liegt, gegen die Hornhautöffnung. Auch bei spontaner Berstung oder bei Sprengung eines solchen Augapfels durch einen Stoss oder Schlag kann eine solche Blutung eintreten. Die Alten nannten Staphylome mit solchen Intercalarstaphylomen, Staphylomata varicosa, Cirsophthalmus (κίρσος = varix), sei es wegen der Aehnlichkeit mit varicösen Venen der Haut, sei es gestützt auf Beobachtung von solchen Blutungen. Man meinte lange Zeit, dass diese Hügel oder Wülste selbst erweiterte Venen oder doch durch solche bedingt seien. Es kommen Fälle vor, wo die Vergrösserung des Bulbus in toto weit mehr durch solche Ektasien und durch Ausdehnung der ganzen Sclera bewirkt wird als durch die kugel- oder zapfenförmige Pseudocornea. Oft sieht man, dass bei einseitiger Entwickelung des Scleralstaphyloms das Cornealstaphylom ganz schräg zur Achse des Bulbus gestellt wird, gleichsam zur Seite gedrängt. Jederzeit kann man die alten Grenzen der Cornea auffinden als circulären, trüben, grauen Reifen.

Behandlung. Es ist das Staphylom wo möglich zu verhüten. Ist es bereits entwickelt, so muss man es beseitigen. Wann Staphylombildung zu besorgen ist, wurde bereits angegeben.

Kranke also, bei denen eine grosse Partie der Cornea verloren gegangen, oder wo doch, wenn auch nur ein kleiner Durchbruch eingetreten, eine grössere Partie die nöthige Resistenz verloren, muss man bewegen, das betreffende Auge, noch besser beide, so lange geschlossen zu halten, bis das neugebildete Gewebe die gehörige Festigkeit besitzt, dem Drucke von hinten zu widerstehen. Baucht sich die blosgelegte Iris vor, so werde punctirt oder excidirt (vide prolapsus). Bekommt man ein bereits entwickeltes Staphylom, so ist nur ein operativer Eingriff im Stande, die Entstellung und die weiteren Beschwerden zu heben.

Ist das Staphylom partiell, so mache man die Iridectomie wie bei Glaucom. Hiedurch wird nicht nur, falls die Pupille verdeckt oder geschlossen war, dem Lichte wieder Zugang zur Netzhaut verschafft, sondern auch in der Regel Rückbildung der Ektasie eingeleitet. Sollte diese nicht erfolgen, so müsste man die Abtragung nach Beer's Methode (siehe unten) machen.

Hat man ein totales Staphylom vor sich, so ist an Restitution des Sehvermögens nicht zu denken. Man kann höchstens durch eine Operation die Deformität heben, und die Reizungserscheinungen beseitigen, welche ein grosses Staphylom durch Wetzen der Lider verursacht. Es gibt mehrere Methoden:

a) Die Methode nach Beer besteht in der gänzlichen Abtragung des Staphyloms mit Messer und Scheere, indem man ein Staarmesser an der Basis des Staphyloms (an der Grenze von gesundem und krankem Gewebe) durchsticht und dann einen Lappen bildet, am besten dadurch, dass man den Schnitt nach unten führt. Dann fasst man den Lappen mit einer Pincette und trägt ihn mit einem Schnitte mittelst Scheere ganz ab, so wenig als thunlich noch krankhaftes Gewebe zurücklassend. Dann legt man einen Druckverband an, sieht darauf, dass er ruhig bleibe und lässt ihn 8, 10 bis 12 Tage tragen. Die Heilung erfolgt wie bei jedem Hornhautgeschwür durch Anschiessen plastischer Lymphe, die sich vom Rande aus zu Narbensubstanz organisirt. Unmittelbar nach der Operation findet man entweder die Linse nach vorne gedrängt, in welchem Falle man die Kapsel eröffnet und die Linse austreten lässt, oder die Linse tritt nicht vor, daher man sie

unberührt lässt; oder sie ist gar nicht mehr vorhanden. Immer soll der Patient bei der Operation im Bette liegen, und wenn starkes Kneipen zu besorgen, chloroformirt werden. Nach der Operation, besonders nach Abgang der Linse nähern sich die Wundränder aneinander durch Einsinken. Nach Abnahme des Verbandes zeigt sich an den Wundrändern ein grauer Saum, entstanden durch Auswachsen des Gewebes von den Rändern her in centripetaler Richtung, so dass dann nach etwa 14 Tagen die ganze Wundfläche mit grauer Masse belegt ist. Der Druckverband ist so lange zu tragen, bis die Narbe consolidirt ist, damit sich nicht wieder eine Ektasie bilde. Diese Methode hat sehr gute Resultate, aber es kann zu starkem Glaskörperverlust, Panophthalmitis oder zu intraoculärer Haemorrhagie kommen; auch kann die neue Masse wieder ektatisch werden durch unvernünftiges Benehmen des Kranken, durch schlechtes Anlegen des Druckverbandes. Die Heilung dauert lange und erfordert ein ziemlich ruhiges Verhalten.

b) Die Methode nach Flarer besteht darin, dass man an der Basis des Staphyloms mit einer Heftnadel einen Faden durchzieht, der als fremder Körper Entzündung des Staphylomgewebes verursacht, in Folge deren die Wandung des Staph. anschwillt, weicher und gefässreicher wird, und weiterhin, da immer Kammerwasser abfliessen kann, in sich zusammenschrumpft und flach wird. Diese Methode ist leicht auszuführen, erfordert kein ruhiges Verhalten, ist daher bei Kindern erwünscht. Sehr harte Wandungen involviren sich indess nicht leicht. Weit schlimmer ist, dass man den rechten Zeitpunct der Wegnahme des Fadens leicht verfehlen kann. Geschieht die Entfernung, bevor noch die gehörige Vascularisation und Erweichung vor sich gegangen, so tritt keine Schrumpfung ein. Lässt man den Faden zu lange liegen, so entsteht leicht Panophthalmitis.

c) Die Methode nach Küchler besteht darin, dass man das Staph. mit einem Staarmesser einfach schlitzt, indem man die Schneide nach vorne gerichtet hält, also die Geschwulst in eine obere und untere Hälfte spaltet und nachträglich die Linse entfernt, indem man sie nach Schlitzung der Kapsel austreten lässt. Die Wundränder sinken ein und involviren sich zu einer flachen Narbe unter mehrtägigem Verschlusse (Verbande) der Augen. Diese Methode führt nur bei

Staphylomen mit nicht sehr dicker und nicht sehr starker Wandung bald zum Ziele. Das Zurücklassen von Linsenresten kann Wiederausdehnung und selbst Druckerscheinungen herbeiführen. Auch kann man leicht die Hyaloidea sprengen.

d) Die Methode nach Critchett. Der Zweck dieser Methode ist, die durch Abtragung des Staph. entstandene Wunde durch die blutige Naht zu vereinigen und somit schnelle Heilung zu erzielen, die Nachbehandlung leichter und kürzer zu machen. Man nimmt 5 grössere chirurgische Heftnadeln mit doppeltem Faden und sticht sie nebeneinander von oben nach unten noch im Scleralborde durch (so dass die Spitzen der Nadeln unten, die Oehre oben und die Mittelstücke in der vorderen Kammer sind). Dann sticht man mit einem breiten Lanzenmesser an der Grenze des Staphylomgewebes von aussen nach innen ein und schneidet dann mit einer Scheere das ganze Staph. ab, so dass die Wunde elliptisch wird, und die Nadeln frei zu Tage liegen. Diese, welche das Vorgedrängtwerden des Glaskörpers verhinderten, werden nun durchgezogen und die Fäden dann geknüpft, so dass die Narbe linear wird, und so bekommt man einen schönen Stumpf. Diese Operation ist etwas umständlich, kann nicht ohne Narkose vorgenommen werden. Wenn, wie in der Regel, die Wunde per primam intentionem heilt, erhält man einen Stumpf, der sich zur Einlegung eines künstlichen Auges sehr gut eignet. Die Fäden kann man mehrere Tage liegen lassen. Ganz sicher vor Panophthalmitis ist man auch hier nicht.

13. Wenn die Cornea in grossem Umfange zerstört ist (und es nicht zu Staphylombildung kommt), so wird sie durch ein mehr weniger stationäres Narbengewebe ersetzt, welches flach ist. Diesen Zustand nennt man Phthisis corneae. Ein solches Auge ist verloren, da es keine Strahlenbrechung mehr zulässt. Doch ist es weiter keinen Zufällen ausgesetzt, ausser dass sich durch fettigen Zerfall des Narbengewebes auch Geschwüre entwickeln können, was aber selten geschieht. In einem anderen Falle behält wohl ein Theil der Cornea seine Durchsichtigkeit, ein Theil dagegen ist trüb, jedoch so, dass die Cornea ihre Wölbung verlor, ganz platt oder selbst runzelig eingezogen wird. Diesen Zustand nennt man Applanatio corneae. Ein solches Auge ist unrettbar verloren, weil auch Pupillenbildung nichts nützt (wie Arlt sich mehrmals

überzeugte). Die Abplattung folgt meistens auf langwierige Hornhautfisteln.

Ist endlich der Bulbus auf einen unförmlichen Stumpf zusammengeschrumpft, so nennt man den Zustand Phthisis bulbi. Es muss aber immer eine deletäre Entzündung des ganzen Bulbus sich entwickelt haben.

Aetiologie der Hornhautgeschwüre. Wenn wir nach den Zuständen fragen, nach welchen Ulcera corneae vorkommen, so sind es folgende: 1. In Folge von Katarrh als sichelförmige randständige; 2. bei acuter und chronischer Blennorrhoe. Bei dieser Form kommt wohl mitunter Hypopyum, aber keineswegs Onyx vor; 3. in Folge von Conjunctivitis scroph.; 4. bei der acuten und chronischen Form des Trachom.; 5. bei verschiedenen exanthemathischen Processen; 6. nach dem Eindringen von fremden Körpern; 7. bei Pterygium, welches man auf ein randständiges Hornhautgeschwür zurückführen kann; 8. bei primären Erkrankungen der Cornea, darunter Keratitis rheumatica und traum.; 9. nach operativen Eingriffen; 10. als Ausgang der Hornhautabscesse, wo nämlich die vordere Wand necrosiren kann, und so der Abscess in ein Geschwür übergeht; 11. endlich in Folge von schweren Erkrankungen (Typhus, acute Exantheme), wo nach Exfoliation der Epithelialschichte tief gehende Verschwärungen (Geschwüre) der Cornea auftreten. Bei schweren Erkrankungen (Pneumonie oder Typhus) entsteht ein subparalytischer Zustand des Sphincter palp., so dass das Auge offen bleibt (Lagophthalmus paralyticus), und die Cornea durch Staub etc. verunreinigt, durch vertrocknetes Secret (Krusten) gereizt wird. Man sieht da die Cornea mit grünlich-braunen, mehr gelblichen Krusten belegt, nach deren Entfernung man Trübung und Verschwärung der Cornea in grösserem oder geringerem Umfange findet.

Therapie der Hornhautgeschwüre. Bei dieser hat man Rücksicht zu nehmen zunächst a) auf die aetiologischen Momente. Geschwüre, welche in Folge von Katarrh, chronischer oder acuter Blennorrhoe und Trachoma vorkommen, schliessen in der Regel die gegen das Grundleiden angezeigte Therapie nicht aus. Dies entbindet indess nicht von der Pflicht, genau nachzusehen, wie sich die Geschwüre nach Anwendung der gegen das Bindehautleiden gerichteten Mittel verhalten. Von dem Nachtheile blei- oder opiumhältiger Augen-

wässer wurde bereits gesprochen (siehe Seite 15). Aber auch Argent. nitr. und Cupr. sulf. können schädlich wirken, wenn sie mit Hornhautgeschwüren in Berührung kommen, deren Grund und Ränder noch Eiterbildung zeigen und in der Vergrösserung begriffen sind. — Auch nach fremden Körpern im Geschwüre oder an der Innenfläche eines Auges, sowie nach etwa einwärts stehenden Cilien muss wohl nachgeforscht werden. Wenn das Geschwür so beschaffen ist, dass der Grund desselben beim Lidschlage gescheuert werden kann, so erheischt die Causalindication Hemmung des Lidschlages, welche im Allgemeinen am besten durch einen guten Schutz- oder durch Druckverband erzielt werden kann. Wenn Unvermögen, die Lider zu schliessen, vorhanden ist (bei Paresis, bei Ektropium, bei Mangel eines Lides), so muss mit möglichster Beschleunigung auf Beseitigung des Lagophthalmus eingewirkt, vorderhand aber das Auge vor allen reizenden Substanzen geschützt werden (Staub, Rauch, reizende Augenwässer). Ist die Ernährung des Individuums sehr herabgekommen, so müssen die in dieser Beziehung angezeigten diätetischen und pharmaceutischen Mittel angewendet werden. In dieser Beziehung ist auch besonders auf die Gemüthsstimmung des Patienten zu achten. Wo das Gemüth durch Kummer, Nostalgie u. dgl. gedrückt ist, schreitet der Geschwürsprocess weiter oder bleibt hartnäckig wochenlang stehen, ohne irgend eine Tendenz zur Heilung zu zeigen. Wo immer die Grundkrankheit etwaige Complicationen, z. B. Iritis oder der sub b) zu erwähnende Charakter des Hornhautgeschwüres es nicht verbieten, gestatte man dem Kranken gute Kost, frische Luft, Bewegung.

b) Die Beschaffenheit, das Aussehen des Geschwüres, die dem Geschwürsprocess zukommenden Erscheinungen. Die Erscheinungen, auf die man hier zu achten hat, sind α) das Verhalten der vorderen Ciliargefässe und der Bindehaut rings um die Cornea; β) Grund und Ränder des Geschwüres selbst; γ) die nächste Umgebung des Geschwüres (trüber Hof, Gefässe in oder auf der Cornea) und δ) Schmerz, Lichtscheu, Thränenfluss, Lidkrampf. Diese Erscheinungen dienen zunächst zur Entscheidung der Frage, ob ein Weitergreifen (Progression) der Verschwärung zu besorgen stehe, oder ob bereits Heilung beginne. Dazwischen gibt es in vielen Fällen eine oft sehr lange (mehrwöchentliche) Periode, wo weder das

Eine, noch das Andere sich wahrnehmen lässt, sogenannte tor pide Geschwüre.

So lange Progression stattfindet, erscheinen Grund und Ränder nicht rein, sondern trüb, in verschiedenem Grade, vom leichtesten Grau, das kaum wahrnehmbar ist, bis zum gesättigt Eitergelben. Die Ränder sind flach oder erhaben und von einem mehr weniger breiten und intensiven, trüben und matten Hofe umgeben. Ringsum oder in der Nähe des Geschwüres (bei peripherer Lage) sieht man Ciliarinjection (Rosenröthe). Die obgenannten subjectiven Symptome fehlen dabei selten sämmtlich. Bei peripherer Lage des Geschwüres entwickeln sich oft schon im Stadium der Progression Gefässe im Bereiche der Cornea, an der Oberfläche vom benachbarten Limbus aus oder in der Hornhautsubstanz oder in der Tiefe und an der Oberfläche zugleich. Diese Gefässentwickelung darf nicht verwechselt werden mit jener, welche den Rückbildungs- oder Vernarbungsprocess begleitet. Ob sie die eine oder die andere Bedeutung haben, darüber entscheidet die Gegenwart oder Abwesenheit der übrigen, eben angeführten entzündlichen Zufälle (Aussehen des Geschwüres, Ciliarinjection, subjective Erscheinungen). Oedem der Conjunctiva bulbi (oder gar auch des oberen Lides), wenn nicht von anderen Ursachen abhängig, deutet immer auf entzündlichen (progressiven) Charakter des Geschwüres.

Mit der Reinigung des Geschwüres tritt auch Begrenzung (nach der Breite und Tiefe) ein, und lassen die oben angeführten Entzündungs- oder Reactions-Erscheinungen nach. Es kommt dann eine Periode, wo die Gegenwart des Geschwüres, wenn nicht etwa Durchbruch und dessen Folgen eingetreten, leicht übersehen werden kann. Es kommen Geschwüre vor, deren Gegenwart sich durch nichts verräth als durch Sehstörung oder durch etwas Thränen und etwas gesteigerte Empfindlichkeit gegen Lichtreiz. Solche ganz reine Geschwüre lassen sich dann nur durch das Spiegeln der Cornea nachweisen. Nebenbei sei bemerkt, dass kleine Geschwüre, wenn sie ziemlich tief und dabei rein sind, bei gehöriger Stellung zum Lichte einen Schatten auf der Iris wahrnehmen lassen, sie wirken als Concavlinsen.

Die Trübung, welche von Eiterung herrührt, ist nicht zu verwechseln mit der Trübung, welche sich bei beginnender Vernarbung einstellt, indem das Ersatzgewebe zunächst

trübe wird. Es geschieht, namentlich nach Conjunctivitis lymph., dass dem Arzte ein Auge vorgestellt wird, „an welchem sich ein trüber Fleck entwickelt". Die vorausgegangene Entzündung war nicht beachtet worden oder ist bereits so lange vorüber, dass man das jetzt am Auge Beobachtete gar nicht damit in Zusammenhang bringt, es für eine selbstständige Erkrankung hält. In solchen Fällen ist aber die Trübung nicht eitergelb, auch nicht grau, noch von einem matten Hofe umgeben, sondern lichtgrau, bläulich weiss, die nächste Umgebung glänzend, und die Reactionserscheinungen fehlen oder reduciren sich auf etwas Thränen und Empfindlichkeit gegen hellere Beleuchtung. Bei seitlicher Beleuchtung lässt sich der Unterschied noch leichter zur Anschauung bringen. Gefässe in der Cornea, mehr weniger tief, können dabei vorhanden sein oder nicht; Ciliar-Injection ist meist vorüber.

Der torpide Zustand von Hornhautgeschwüren manifestirt sich durch mehr weniger deutlichen eiterigen Beschlag der Geschwürsfläche, durch Infiltration der Ränder, durch die Anwesenheit eines trüben und matten Hofes, durch mehr düstere als lebhafte Röthe der Sclerotica und der Conj. bulbi. Besonders die Conj. bulbi bietet dabei ein eigenthümliches Aussehen dar. Sie ist wenig oder gar nicht ödematös und zeigt ein grobmaschiges, dunkelrothes Gefässnetz von der Cornea bis zur Peripherie. Die Conj. palp. liefert meist ein dickes, in Fäden oder Flocken gewalztes Secret mit wenig wasserklarem Fluidum. Schmerzen, Lichtscheu, Thränenfluss fehlen. In der Umgebung des Geschwüres entwickeln sich keine Gefässe. Der Zustand bleibt Tage, Wochen nahezu unverändert.

Bei progressiven Geschwüren sind alle örtlichen Reizmittel zu meiden. Sind Ciliarinjection und die Schmerzen heftig oder überdies noch Oedem der Bindehaut oder der Lidränder vorhanden, so kann selbst eine örtliche Blutentziehung (an der Schläfe, hinter dem Ohre) angezeigt sein. Kalte Umschläge passen nicht. Atropineinträufelungen können nur nützen, nie schaden. Einreibungen von Ung. ciner. mit Opium oder Extr. belladonnae, an die Stirn und Schläfe, Morphium aceticum in Salbenform oder subcutan injicirt, sind sehr empfehlenswerthe Mittel. Gegen Schlaflosigkeit Präparate von Opium. Wölbt sich der Grund des Geschwüres vor, so wird man dem Fortschreiten des Geschwüres kaum Schranken setzen ohne

Punction. Man kann sie am Rande der Cornea machen, besser ist es, sie an der dünnsten Stelle des Geschwüres vorzunehmen, wenn es ohne Gefahr, die Linse zu verletzen, geschehen kann.

Bei torpiden Geschwüren muss man bisweilen feuchte Wärme anwenden, von Infus. Chamom. oder Decoct. Malvae. Man darf sie aber nie zu lange anwenden lassen, ohne nachzusehen. Die dadurch hervorgerufene Reaction könnte leicht zu stark werden. Gewagt ist die Betupfung mit Lapis inf. Eher kann man eine schwache rothe Präcipitatsalbe oder verdünnte Opiumtinctur in den Bindehautsack bringen und die Reaction davon dann beobachten. Die Entwickelung von lebhafter Ciliarinjection und namentlich das Auftreten von Gefässen in der Cornea ist als günstig zu betrachten, ebenso vermehrte Schleim- und Thränenabsonderung.

Rücksichtlich des Druckverbandes bei Hornhautgeschwüren ist zu bemerken, dass er im Allgemeinen wohlthätig wirkt, oft jedoch nicht nöthig ist, in manchen Fällen auch nachtheilig werden kann. Er kann nämlich die Wirkung feuchtwarmer Umschläge üben, wenn die Charpie, sehr durchfeuchtet, lange liegen bleibt. Es entsteht nach seiner Anwendung mitunter Entropium (siehe Seite 89). Dieses wird aber oft auch ohne Verband herbeigeführt dadurch, dass der Kranke die Gewohnheit annimmt, das kranke Auge zuzukneipen, um mit dem andern besser zu sehen.

Für sehr viele Fälle ist das Tragen rauchgrauer, muschelförmiger Schutzbrillen wohlthätig. Da zu tiefer greifenden Hornhautgeschwüren sehr oft Iritis mit Hypopyum tritt, bei Iritis aber eine der ersten Indicationen die Temperirung des Lichtes bildet, so kann in solchen Fällen über den Nutzen der Schutzbrillen kein Zweifel sein. Sie erleichtern übrigens auch das Offenhalten des kranken Auges. Doch gibt es viele Fälle von Hornhautgeschwüren, wo nicht nur der Druckverband, sondern auch die Schutzbrillen entbehrlich sind.

VII. Trübungen der Cornea.

Hier kann nur von jenen Trübungen die Rede sein, welche entweder ohne Entzündung entstanden sind, oder welche nach vorausgegangener und bereits abgelaufener Entzündung gleichsam als selbstständige Krankheit fortbestehen, sei es temporär, sei es für immer.

Zur richtigen Beurtheilung der Hornhauttrübungen in Bezug auf Prognose und Therapie genügt die blosse Besichtigung im Allgemeinen nicht; man muss auf deren Entstehung, so gut es eben geht, zurückgehen. In sehr vielen Fällen lässt sich aus einer aufmerksamen Besichtigung der Cornea ein Schluss auf die Entstehung der Trübung ziehen, in anderen Fällen jedoch nicht.

A. **Angeborene Trübungen** können Folge von Keratitis in foetu sein und unterscheiden sich dann nicht von der später durch Entzündung herbeigeführten, oder sie sind als Residuum, als Persistenz foetaler Hornhauttrübung zu betrachten. Einen Fall der letzteren Art hat Prof. Arlt beschrieben. Die Hornhäute eines zehnjährigen Knaben waren trüb, milchglasähnlich, glatt, etwas weniger gewölbt, kleiner, von mehr trapezoidaler als kreisrunder Form, an der Peripherie so stark durchscheinend, dass man die Iris und Pupille unterscheiden konnte. Aus Beobachtungen anderer Autoren (Schön, pathologische Anatomie; Maklagan, Prager Vierteljahrsschrift) darf man schliessen, dass solche Trübungen mit der Zeit abnehmen oder sich ganz verlieren, und zwar von selbst.

B. **Erworbene Trübungen.** Diese sind: a) Nicht entzündlichen Ursprungs, nämlich der Arcus senilis, Greisbogen, Gerontoxon. Die Trübung erscheint in Form eines lichtgrauen Bogens, mondsichelförmig, zunächst am oberen, weiterhin auch am unteren Randtheile der Cornea mit glatter, unveränderter Oberfläche, vom Limbus Conj. stets durch einen schmalen durchsichtigen Streifen getrennt. Da der Limbus oben und unten breiter ist als zu beiden Seiten, so erhält die Trübung, nachdem so der obere und untere Bogen sich durch Zunahme nach beiden Seiten erreicht haben, mehr eine ei- als kreisrunde Form. An der peripheren (convexen) Seite ist die Trübung intensiv und scharf begrenzt, an der concaven (gegen die Mitte der Cornea sehenden) Seite sind ihre Contouren verwischt. (Durch diese Charaktere unterscheidet sich das Gerontoxon von den Narben nach randständigen, sichelförmigen Geschwüren.) Niemals reicht die Trübung bis an den Limbus selbst, und niemals rückt die Trübung bis in den centralen Theil der Cornea vor. Daher setzt sie als solche auch nie eine Sehstörung. Niemals ruft diese Metamorphose der Cornea irgend andere Zufälle hervor. Die Trübung selbst wird durch fettige

Degeneration der Hornhautkörperchen und Fettinfiltration der Intercellularsubstanz (Edwin Canton) bewirkt. Prof. Arlt bringt diesen Vorgang in ursächlichen Zusammenhang mit Veränderungen des Limbus Conjunctivae (constringirender Schrumpfung), weil man ihn da, wo Arcus senilis vorkommt, nicht nur breiter, dichter und trüber, sondern auch abgeplattet oder selbst etwas eingezogen findet. Leute mit Gerontoxon sind immer presbyopisch, auch wenn sie, was indess selten vorkommt, das fünfundvierzigste Jahr nicht überschritten haben. Man hat auch auf das gleichzeitige Vorkommen von Verfettung der Augenmuskeln und der Gefässe hingewiesen. Arcus senilis kommt keineswegs allgemein bei allen Greisen vor, gleichwie auch die der Senescenz zugeschriebene Cataracta nicht alle Greise befällt.

b) Alle übrigen Hornhauttrübungen sind Folgen entzündlicher Vorgänge: 1. Es kommen Trübungen vor, nachdem alle entzündlichen Erscheinungen vorüber sind, die an der hinteren Fläche der Cornea, an der Descemet'schen Haut sitzen. Man erkennt sie als solche an ihrer Gestalt, ihrer Farbe, ihrem Vorkommen. Sie sind rund, scharf begrenzt, bald nur mit der Loupe, bald schon mit freiem Auge (als Klumpen oder Flecken) sichtbar. Sie sind grau, meistens durch Beimischung von Uvealpigment dunkel gefärbt. Ist seit der Entzündung, durch die sie gesetzt wurden (Iritis), längere Zeit verstrichen, so sieht man wohl auch bloss Pigmentkörner. Sie kommen zunächst an der unteren Hälfte der Cornea vor, wo nicht ausschliesslich, so doch vorwiegend zahlreicher und auch grösser. Sie sind nichts Anderes als Präcipitate aus dem Humor aq., in welchem bei der Entzündung der Iris Faserstoff und Pigment suspendirt waren. Sie können viele Monate nach Ablauf der Entzündung noch fortbestehen und Sehstörung bewirken, dürften indess kaum je persistiren.

Zu bemerken ist, dass da, wo solche Präcipitate sehr dicht an einander stehen oder zu grösseren Klumpen aggregirt sind, die entsprechende Hornhautpartie in der Substantia propria trüb, wohl auch von Gefässen durchzogen, an der Oberfläche matt (fein gestichelt) werden kann. Diese secundäre Hornhauttrübung kann dann stationär werden. Es scheint eben Integrität der Descemet'schen Membran eine Bedingung für die Ernährung, für den Stoffwechsel in der Cornea zu sein.

2. Trübungen nach Keratitis scrophulosa verschwinden mit der Zeit von selbst oder unter Anwendung von Reizmitteln (Calomel, Salbe mit rothem oder weissem Praecipitat), sofern die Keratitis nicht mit Iridokyklitis oder mit

Scleritis anterior combinirt war. In solchen Fällen wird die Cornea in mehr weniger grosser Ausdehnung so intensiv getrübt und verändert, dass nachher Verfettung, wohl auch Verkalkung auftritt. Als unheilbar kann man so entstandene Trübungen erklären, wenn sie das Aussehen darbieten, als wären Fett- oder Kalkmoleküle eingesprengt, wenn die Wölbung daselbst vermindert ist, wenn an der Oberfläche kleine, knötchenförmige, knorpelharte Erhabenheiten sitzen. Um Missverständnissen vorzubeugen, sei erwähnt, dass solche Erhabenheiten nicht blos nach dieser, sondern auch nach anderen Erkrankungen der Hornhaut vorkommen, so z. B. auch nach Iridochorioiditis mit secundärer Hornhautaffection.

3. Bei Trübungen nach Pannus muss man die aus Geschwüren hervorgegangenen unterscheiden von jener diffusen Trübung, welche durch Bindegewebs- und Epithelialneubildung (Organisirung des auf der Cornea abgesetzten Exsudates) entstanden ist. Die Cornea erscheint in grosser Ausdehnung trüb, besonders von oben her, nicht spiegelglatt, sondern mehr fett- oder seidenartig und matt glänzend, daher dieser Zustand auch Pannus siccus benannt wurde. Er ist unheilbar.

4. Daran reiht sich jene gleichfalls unheilbare Trübung, die durch anhaltende Reibung der Cornea hervorgerufen, in schwieliger Verdickung hauptsächlich der Epithelialschichte besteht. Die Reibung wird gewöhnlich durch einwärts gewendete Wimpern bewirkt. Die entartete Partie erscheint lichtgrau, scharf contourirt, etwas erhaben und minder glänzend, wie wenn man ein Blättchen Seidenpapier auf die Cornea aufgeklebt hätte.

5. Trübungen nach penetrirenden Wunden der Cornea sind meistens an der punct- oder linienförmigen Gestalt als solche zu erkennen, die Wunde mag per primam int. oder mit Eiterung (ohne grosse Ausbreitung) geheilt sein. Sie persistiren, gleichviel, ob Iris an die Oeffnung fixirt wurde oder nicht. Man kann an Augen, welche der Discissio capsulae anterioris durch Keratonyxis (Einstich mit einer dünnen, zweischneidigen Nadel) unterworfen waren, die Einstichstelle nach vielen Jahren noch auffinden, wenigstens mittelst der seitlichen Beleuchtung. Sie sind also alle unheilbar.

6. Bei den Trübungen, die auf Substanzverluste der Cornea folgten (Abscesse, Geschwüre, mechanische

und chemische Verletzungen mit direct oder durch Eiterung bewirktem Substanzverluste) hat man sich das gegenwärtig zu halten, was über den Regenerationsprocess in der Cornea (siehe Seite 94) und bei Besprechung der verschiedenen Folgezustände gesagt wurde. Doch gibt es Formen, bei denen man schon aus dem blossen Ansehen deren gänzliche oder doch theilweise Unheilbarkeit bestimmen kann. Hieher gehören: Trübungen mit vorderer Synechie; Trübungen mit deutlicher Abflachung, wenn sie bereits so lange bestehen, dass an ferneres Nachwachsen von Hornhautsubstanz nicht zu denken ist; mit excessiver Aufwölbung, sobald der Vernarbungsprocess (die Epithelialbildung an der Oberfläche) bereits vollendet ist; mit Fett- oder Kalkbildung, welche sich durch intensivere Flecke oder Puncte von der Farbe des Fettes oder Kalkes kundgibt und fast ohne Ausnahme von Gefässneubildung in der getrübten Partie begleitet ist.

Die Intensität der Trübung (undurchsichtig, durchscheinend, halbdurchsichtig) fällt bei der Prognose verschieden in's Gewicht, je nach ihren Contouren, ihrer Dauer, dem Alter des Individuums. Intensive Trübungen, die scharf absetzen gegen völlig normale oder sehr wenig getrübte Hornhautsubstanz, lassen kaum eine Hoffnung auf Wiederaufhellung. Jahre lang ohne wesentliche Aufhellung bestehende Trübungen lassen auch dann wenig Hoffnung, wenn die übrigen Bedingungen nicht ungünstig erscheinen. Oft hat man Trübungen verschiedenen Alters vor sich. Im Allgemeinen erscheinen frische Trübungen mehr grau, an der Oberfläche matt, von einem mattgrauen Hofe umgeben, alte dagegen bläulich weiss, spiegelglatt, ohne mattgrauen Hof. Doch sind diese Charaktere nicht immer deutlich ausgesprochen, namentlich bei undurchsichtigen Trübungen.

7. Incrustationen von metallischen oder alkalischen Substanzen (Blei, Kalk etc.), sowie eingeheilte Pulverkörner, sind im Allgemeinen leicht als solche zu erkennen. Die Trübung erscheint aus Körnern zusammengesetzt, dazwischen und in der Umgebung lichtgrau, an der Oberfläche uneben, meistens von Gefässchen durchzogen.

Functionsstörungen. Trübungen, welche jenen Theil der Cornea einnehmen oder erreichen, durch welchen Licht zur Pupille gelangt (gelangen sollte), bewirken Sehstörung in

mannigfacher Weise. Wir werden sie kurzweg centrale Trübungen nennen.

a) Unmittelbare Folgen. Centrale Trübungen bewirken Sehstörung (heben das Sehen auf oder setzen die Sehschärfe herab): 1. Durch gänzliche oder theilweise Abhaltung des von den Objecten kommenden Lichtes und zwar theils durch Absorption, theils durch Reflexion; 2. durch Diffusion eines Theiles des durchgelassenen Lichtes, sowohl des von dem zu sehenden Objecte, als auch des von anderen lichtsendenden Objecten im Sehfelde abstammenden. (Auf die diffundirende Wirkung und die stenopäischen Brillen hat Donders zuerst aufmerksam gemacht); in manchen Fällen findet überdies 3. noch eine unregelmässige Brechung des durchgelassenen Lichtes statt, wenn nämlich nebst der Trübung auch noch Abweichungen von der normalen Krümmung der Cornea vorhanden sind (unregelmässiger Astigmatismus). Demgemäss finden wir die von der Beschaffenheit der Cornea abhängige Sehstörung gar oft nicht in Proportion zu der In- und Extensität einer centralen Trübung. Ein ganz unscheinbarer centraler Hornhautfleck kann sich bei genauerer Untersuchung als ein beträchtliches Hinderniss im dioptrischen Apparate erweisen.

Zum deutlichen Sehen gehört das Zustandekommen scharf begrenzter und bis zu einem gewissen Grade heller Objectbilder auf der Netzhaut. Die von dem zu sehenden Objecte zur Netzhaut gelangende Menge des Lichtes kann eine geringere sein, wenn die umgebenden Netzhautpartien relativ wenig beleuchtet sind. Es kommt eben sehr viel auf den Contrast an. Wir sehen die Sterne nur so lange, als die Sonne nicht über dem Horizonte steht und über unsere Netzhäute intensiveres Licht verbreitet. Hornhautflecke, welche Licht durchlassen, sei es auch nur am Rande, bewirken Blendung, indem sie mehr weniger von dem durchgelassenen Lichte nach allen Richtungen zerstreuen, mithin die Netzhaut in ihrer ganzen Ausbreitung erleuchten, also auch den oberwähnten Contrast abschwächen. Indem die Sclerotica, Chorioidea und Iris (bei gehörigem Pigmentgehalte) nur wenig Licht durchlassen, ist das normale Auge vor Blendung geschützt, so lange nicht sehr intensives Licht einwirkt. Albinotische sind durch Tageslicht geblendet. Durchscheinende oder halbdurchsichtige Horn-

hautflecke bewirken Blendung, wenn sie stark beleuchtet werden, sei es von den in der Mitte des Sehfeldes, sei es von seitlich befindlichen Objecten. Sie verhalten sich wie mattgeschliffenes Glas (wie bei Lampenkugeln).

Ob nebenbei zugleich unregelmässige Strahlenbrechung stattfinde, erkennt man oft schon beim Spiegeln der Vorderfläche der Cornea, an Verzerrung des Spiegelbildes, viel schärfer jedoch durch die Untersuchung mit dem Augenspiegel. Zu ersterem Zwecke wähle man ein Zimmer, welches sein Licht nur durch ein Fenster (gegen Norden) und direct vom Firmament erhält, und setze den Kranken so weit zurück, dass das Spiegelbild klein ausfällt, also nur einen kleinen Theil der Cornea einnimmt. — Bei der Untersuchung mit dem Augenspiegel halte man sich gegenwärtig, dass, wenn die Cornea unregelmässig bricht, auch das von dem Augengrunde zurückgeworfene, zum Auge des Beobachters gelangende Licht unregelmässig gebrochen werden, demnach das Bild des Augengrundes in verschiedener Weise verzerrt erscheinen müsse, und dass diese Verzerrung sich bei verschiedenen Stellungen des Beobachters (Verschiebung der das Bild des Augengrundes umkehrenden Linse) verschieden gestalten werde. Die Sehnervenscheibe und die Netzhautgefässe sind die Objecte, an denen man solche scheinbare Verzerrungen und Verschiebungen erkennen kann.

b) Weitere Folgen. Wir wissen, dass man bei Trübungen ein undeutliches, lichtschwaches Bild bekommt, und um deutlich zu sehen, muss der Kranke die Lichtintensität zu vermehren suchen. Dies geschieht durch Annäherung des Objectes; dadurch wird das Netzhautbild grösser, und es fällt von dem zu sehenden Objecte mehr Licht in das Auge. Damit aber ein Gegenstand in der Nähe deutlich gesehen werde, muss man stark accommodiren. Anhaltende, oft wiederkehrende Accommodation (Einstellung für die Nähe) führt aber bei sonstiger Disposition (jugendliches Alter, Weichheit der Sclerotica) leicht zur Kurzsichtigkeit oder doch zur Steigerung dieser etwa schon vorhandenen Abnormität des Refractionszustandes.

In anderen Fällen wird die anhaltende Accommodation nicht ausgehalten wegen Insufficienz des Accommodations-

muskels oder der Musc. recti interni (Convergenz). Es entstehen die Zufälle der Asthenopie (accommodativ, musculär).

Vermöge der Diffusion des Lichtes im Glaskörper entwerfen kleine, im Glaskörper befindliche Körperchen (Zellen, Flocken u. dgl.) leicht Schatten auf der Netzhaut und werden als solche wahrgenommen (Myiodesopsie, Mückenschen).

Werden halbdurchsichtige oder durchscheinende Flecke stark beleuchtet, so verbreiten sie über die ganze Netzhaut intensives Licht und verursachen dadurch das unangenehme, selbst schmerzhafte Gefühl der Blendung, wie wir es auch bei unvollständigen Linsentrübungen (aus demselben Grunde) beobachten. Der Kranke sucht durch Vorhalten der Hand oder durch Verengerung der Lidspalte das von den seitlichen Gegenständen des Sehfeldes kommende Licht abzuhalten; vollständiger könnte man dies durch Vorhalten einer dunklen Platte mit enger Oeffnung (rund oder spaltförmig), sogenannter stenopäischer Brillen, erzielen.

Für das binoculäre Sehen haben solche Trübungen folgende Nachtheile. Wenn wir mit beiden Augen sehen, sollen beide Bilder gleich scharf und deutlich sein. Ist nun auf einem Auge eine Trübung, so wird das Bild desselben undeutlich sein, es stören sich die beiden Eindrücke und der Patient gibt an, dass er besser sehe, wenn er das kranke Auge zuhält. Deshalb drücken auch manche Kranke das Auge, auf welchem sie eine Trübung haben, zu oder schieben das eine oder das andere Lid vor die Trübung, während andere das störende Auge instinctmässig ablenken und somit vom directen Sehen ausschliessen, und noch andere allmälig von dem störenden Eindrucke abstrahiren lernen, d. h. das kranke Auge auch ohne zu schielen, nicht zum directen Sehen verwenden. Die Ablenkung (Strabismus) erfolgt bald nach innen (bei hypermetropischem Refractionszustande), bald nach aussen (bei myopischem Baue), seltener nach oben oder unten. Die Unterdrückung des schwächeren Eindruckes mit oder ohne Ablenkung findet bei Manchen nur dann statt, wenn es sich um genaueres Sehen handelt, bei Andern aber beständig. In dem einen wie in dem anderen Falle kann es zur Abnahme der Netzhautenergie kommen, zur Amblyopia ex anopsia, wenigstens bei Trübungen, die sich in früher Jugend etablirt haben.

Dass centrale Trübungen, aus der Säuglingsperiode stammend, so gut wie Albinismus oder partielle Linsentrübungen Nystagmus veranlassen können, hat Prof. Arlt zuerst bestimmt hervorgehoben.

Therapie. Um Hornhauttrübungen zu beseitigen, hat man viele Mittel in Anwendung gebracht. Sie zerfallen in rein medicamentöse und operative.

a) Die medicamentösen Mittel zielen alle darauf hin, den Stoffwechsel der Cornea zu steigern und dadurch Absorption der gesetzten trüben Masse hervorzurufen. Bei Narbengewebe ist die Aufhellung nicht mehr möglich. Es kommt aber Narbengewebe vor, das umgeben ist mit einem Hofe von trübem Hornhautgewebe, welches aber noch aufhellbar ist. Die Mittel sind folgende: α) Erweichende. Unter diesen besonders Wasserdämpfe oder Dämpfe einer gekochten Rinds- oder Kalbsleber. β) Erweichende ölige Mittel. Leberthran, Liquamen hepatis mustelae fluviatilis, Mandelöl, täglich 2—4 Mal mittelst Pinsel auf die Cornea aufgetragen und mit dem oberen Lide gut verrieben. Dabei ist zu bemerken, dass diese Mittel zugleich reizend wirken, je mehr sie bereits ranzig sind. γ) Mittel in Pulverform. Unter diesen steht obenan Calomel, Kochsalz, allein oder mit pulv. lap. cancrorum, Weinstein mit Zucker, Borax mit Zucker, Limatura Stanni, fein gepulverter Bimsstein, fein gepulvertes Glas (vitrum alcoholisatum). δ) Augenwässer, besonders Laud. liq. Sydenh., Extr. aloës aq. und Extr. Chelidonii (5 gr. auf die Drachm. Wasser), Lösungen von Zincum sulfuricum, Cadmium sulf., Subl. corr., Sal ammon., Baryta muriat., Kali caust. ε) Salben. Praecipitatsalben, weisse oder rothe, 1—2 gr. auf 1 Drachme Fett an die Lidränder oder an die inneren Flächen der Lider zu bringen, ferner Kali hydrojod. In jüngster Zeit hat Donders ein Mittel angegeben, welches grossen Effect hat, nämlich: Recipe: Terebinthinae venet. scrup., Ol. terebinth. drachmam, Glycerini scrup. duos M. D. S. 1—2 Mal täglich einen Tropfen einzuträufeln.

Bei Anwendung dieser Mittel hat man darauf zu sehen, dass die Reaction keinen zu hohen Grad erreicht (Ciliarinj., Schwellung der Conj. bulbi), aber auch, dass man dasselbe Mittel nicht zu lange fortsetze; es tritt bald eine Zeit ein, wo

sich das Auge gleichsam an ein Mittel gewöhnt hat. Man muss dann wechseln.

Von Zeit zu Zeit müssen Sehversuche angestellt werden. Auch die Anwendung der seitlichen Beleuchtung wird Aufschluss geben, ob man durch die bisherige Behandlung eine Veränderung erzielt habe oder nicht. Die Behandlung dauert im Allgemeinen Monate, Jahre lang.

b) Die operative Behandlung besteht α) im Scarificiren, im Abradiren oder im Abtragen der getrübten Partie. Beim Abradiren verfährt man mit einem Staar- oder Lanzenmesser ungefähr so, wie beim Radiren eines Tintenfleckes. Besser, minder gefährlich ist die Abtragung der trüben Partie mit Hilfe eines Staar- oder Lanzenmessers. In jedem Falle muss man sicher sein, dass unter der trüben Masse noch durchsichtige Hornhautsubstanz vorhanden ist. Gefahrlos ist weder das eine noch das andere Verfahren, selbst bei kunstgerechter Ausführung. Es kann starke Reaction mit Eiterung nachfolgen. Gerechtfertigt sind diese Manöver nur bei Anwesenheit fremder Körper an der Oberfläche der Cornea, bei Kalk- oder Metallincrustationen u. dgl., bei Trübungen, die durch entartetes, massenhaft angehäuftes Epithel bedingt sind. Mit der blossen Beseitigung der Trübung ist die Sache nicht abgethan. Wenn man nicht berechtigt ist, zu erwarten, dass an die Stelle des abgetragenen Gewebes Normales treten werde, wenn also die früher erörterten Bedingungen zur Regeneration (siehe Seite 94) fehlen, lasse man den operativen Eingriff lieber bleiben. Er führt nicht zum Bessersehen und ist doch nicht gefahrlos, das Aussehen des Auges (Kosmetik) kann jedoch möglicherweise noch schlechter werden. β) Ueber die Iridektomie und Iridodesis bei partiellen unheilbaren Hornhauttrübungen folgt Näheres bei der Lehre von den Krankheiten der Iris.

Die Versuche, bei totaler, unheilbarer Hornhauttrübung dem Lichte Zugang zu verschaffen 1. durch Ausschneiden eines Stückes aus der Sclera (Autenrieth); 2. durch Excision der entarteten Cornea und Einheilung der Cornea eines Thieres, also Transplantation (Reisinger, Himly), und 3. durch Einsetzen eines Glasknöpfchens in die trübe Cornea (Nussbaum) haben nur noch historisches Interesse. Sie sind leider ohne Erfolg geblieben.

B. Krümmungsanomalien der Cornea.

I. **Keratoconus** [Hyperkeratosis, Staphyloma pellucidum]. Die Wölbung der Hornhaut ist nicht kugel-, sondern kegelförmig, und zwar ist es Anfangs nur der mittlere Theil, welcher knopfförmig hervorsteht; später erhält die ganze Cornea die Form eines stumpf spitzen Kegels (Zuckerhutes).

Erscheinungen. Der Zustand ist von keinen anderen Symptomen begleitet als von Sehstörung. Diese ist Anfangs nur durch die Abnormität der Wölbung bedingt; später, wenn die Ektasie einen höheren Grad erreicht hat, wird sie an der Spitze etwas uneben (facettirt) und trübe, lichtgrau oder weiss.

Bevor noch diese Veränderung eingetreten ist, bemerkt man bei gewissen Stellungen eine Art Funkeln oder Leuchten der knopfförmigen Hornhautmitte. Dies wird bedingt durch die starke Lichtreflexion an der stumpfen Spitze in derselben Weise, wie am Rande der Krystalllinse (bei auffallendem Licht) oder am Rande eines auf Wasser schwimmenden Oeltropfens.

Den Grund der Sehstörung, über welche der Kranke klagt, erfährt man beim Betrachten der Cornea an der Verzerrung der Spiegelbilder. An der Spitze wird ein ganz kleines, sternähnlich blitzendes Spiegelbild entworfen, an der Seitenfläche des Kegels erscheint das Spiegelbild eines viereckigen Fensters in die Länge gezogen und an der einen Seite (gegen die Basis des Kegels) breiter, an der andern schmäler.

Die Sehstörung ist als astigmatisch aufzufassen. Die von einem Objectpuncte in ein solches Auge gelangenden Strahlen werden nicht wieder in einem Puncte der Netzhaut vereinigt, auch nicht mit Hilfe eines Glases. Wenngleich in der Nähe noch besser gesehen wird als in der Ferne, so unterscheidet sich dieser Zustand von der Kurzsichtigkeit ganz besonders dadurch, dass die Bilder verzerrt, verbogen, doppelt, farbig eingesäumt u. s. w. erscheinen.

Wenn man nicht etwa, wie viele Autoren gethan haben, den eigentlichen Keratoconus mit zufällig ähnlichen, aber im Wesen ganz verschiedenen Zuständen unter einem und demselben Namen zusammenfasst (Keratektasia ex ulcere, Keratektasia ex panno), so kann man über diesen Zustand ganz bestimmte Behauptungen aufstellen. — Die Cornea ist verdünnt

und ausgedehnt, an der stumpfen Spitze am meisten, gegen den Rand hin immer weniger (Jäger in Erlangen, Middlemore, Walker). Himly war der Meinung, die Cornea sei verdickt und hatte desshalb den Ausdruck Hyperkeratosis gewählt.

Aetiologie. Die Verdünnung und Ausdehnung beruht nicht auf abnormer Steigerung des intraoculären Druckes, auch wohl nicht auf angeborner Dünnheit und Weichheit der Cornea, wie Ammon meinte, sondern auf später ohne äussere Veranlassung aufgetretener Erweichung der Cornea. Prof. Arlt vergleicht den Zustand der Cornea mit der Veränderung der Knochen bei Rhachitis. Er sah ihn nie vor dem zwölften Jahre entstehen, meistens zwischen dem 15. und 25. Jahre, nie später. Die Befallenen, theils weiblich, theils männlich, waren alle zart gebaut, schlank, blass; die weiblichen meistens unregelmässig menstruirt. In Zeit von höchstens zwei Jahren wurde auch das zweite Auge ergriffen. Erbliche Anlage kann weder bestritten, noch behauptet werden. In England scheint diese Anomalie öfter vorzukommen. Die Entwickelung ist in der Regel eine sehr langsame. Mitunter bleibt die Ektasie bis zu einer gewissen Stufe entwickelt, weiterhin unverändert, und die Befallenen behalten dann ein leidlich gutes Sehen. In anderen Fällen tritt nicht nur die genannte Trübung an der erhabensten Stelle auf, sondern es entwickelt sich auch Amblyopie oder Amaurose (durch secundären serösen Erguss in den Glaskörper, also Sehnervenexcavation).

In neuester Zeit hat Hiss (in Basel) den Keratoconus künstlich hervorgerufen, indem er bei Kaninchen mit einer Staarnadel an der Basis der Cornea eingestochen, die Descemet'sche Haut kreuzweise einschnitt und nachher dasselbe mit der Bowman'schen Membran that. Die auf diese Weise ihrer Resistenz beraubte Cornea wurde konisch hervorgewölbt. Auf die gestörte Ernährung als Ursache der Ektasie hat insbesondere Pickford aufmerksam gemacht und demnach auch roborirende Mittel (Eisen, China) empfohlen. Dieser Ansicht stimmt auch Prof. Arlt bei.

Therapie. Diese betrifft: a) Die allgemeine Behandlung. Man muss Leuten, bei denen das Leiden beginnt, oder im Fortschreiten begriffen ist, vor Allem alle Beschäftigungen verbieten, welche die Accommodation in Anspruch nehmen. Man muss ihre Lebensweise reguliren, auf Kräftigung des Körpers hinwirken (Nahrung, Bewegung, Turnen, Fluss- oder Seebäder). nach Umständen auch roborirende Arzneimittel verordnen. Oertliche Mittel nützen nichts. Concavgläser sind gar nicht

oder nur unter grosser Vorsicht zu gestatten. Stenopäische Brillen gewähren mehr Nutzen und sind nicht so leicht schädlich, da man dabei wenig oder gar nicht zu accommodiren braucht.

b) Operative Eingriffe α) Das Beseitigen der Linse, in England vorgeschlagen, ist offenbar zu gewagt und könnte wohl die Brennweite verkürzen, aber nicht den Astigmatismus beseitigen.

β) Die Iridektomie, wie bei Glaukom vorgenommen, kann in doppelter Weise nützen, 1. indem sie dem Licht durch den wenig oder gar nicht veränderten Randtheil der Cornea Zugang zur Netzhaut verschafft; 2. indem sie den auf der verdünnten Cornea lastenden Druck vermindert (Graefe).

γ) Bowman hat die doppelte Iridodesis vorgeschlagen und geübt. Es wird zuerst der Sphincter iridis am oberen Rande der Cornea eingeklemmt. Dadurch wird die Pupille nach oben verrückt. Dann nach fester Vernarbung der Wunde wird die diametral entgegengesetzte Partie des Sphincter unten eingeklemmt und somit die Pupille in eine verticale Spalte verwandelt, welche sich bei stärkerem Lichte verengern, bei Beschattung erweitern kann. Es ist dies, wenn man will, die Etablirung einer stenopäischen Brille im Innern des Auges. Durch Verengerung der Lidspalte kann die Spalte die Wirkung eines kleinen, runden Loches erhalten. Die Nachtheile des Astigmatismus und der zu kurzen Brennweite solcher Augen werden dadurch auf minima reducirt.

II. **Keratoglobus** (Keratektasia globosa). Eine andere Form der Ektasie der Cornea, wobei das Hornhautgewebe durchsichtig ist, ist die kugelförmige Veränderung der Cornea. Man findet die Hornhaut in allen Durchmessern vergrössert; dabei ist sie vollkommen durchsichtig und regelmässig gewölbt. Diese Form kommt gewöhnlich angeboren und mit anderen Anomalien des Bulbus vor. Der Bulbus ist vergrössert, die Sclerotica ist dabei blau, die vordere Kammer tief, das Sehvermögen herabgesetzt. Man nennt dies das Kuhauge Buphthalmus. Man hat es dabei wahrscheinlich mit fötaler Chorioiditis serosa zu thun. Uebrigens erfährt die Grösse der Cornea selbst bei physiologischen Augen Schwankungen, bei hochgradig myopischen Augen findet man eine grosse Cornea, bei Hypermetropen eine kleine Cornea. Bei Hypermetropie steht es damit in Zusammenhang, dass solche Augen überhaupt in

der Entwickelung zurückgeblieben sind, die Bulbi sind im Ganzen kleiner.

Nicht zu verwechseln hiemit ist die Keratektasia ex panno. Dabei ist die Cornea auch kugelförmig, und zwar stärker als de norma gewölbt, jedoch nie im Durchmesser der Basis vergrössert und auch nie ganz durchsichtig. Es ist nosogenetisch ein wesentlich anderer Zustand. In prognostischer und therapeutischer Beziehung fallen sie zusammen; bei beiden lässt sich aber nichts thun. Höchstens könnte man die Iridektomie versuchen, um dem Fortschreiten Einhalt zu thun.

III. **Mikrocornea.** Wir haben noch eine congenitale Anomalie, nämlich die abnorme Kleinheit der Cornea, die sich mit Verkleinerung des Bulbus vergesellschaftet. Es kommen dabei auch andere Anomalien vor: Gleichzeitiges Bestehen einer Irisspalte, Chorioidealspalte, Pigmentmangel. Erworben kommt die Verkleinerung z. B. nach Iridochorioiditis vor, überhaupt in Folge von Atrophie des Bulbus. Die Cornea behält ihre Durchsichtigkeit, wird aber kleiner. Manchmal geschieht es, dass die Cornea Risse und Runzeln bekommt, wahrscheinlich in Folge der Schrumpfung des Ringes der Sclerotica, an welchen die Cornea sich ansetzt. Das ist ein Zustand, den man mit dem Namen Rhididosis corneae belegt.

Abplattung des noch durchsichtigen Theiles der Cornea nach theilweiser Zerstörung und Durchbruch der Cornea entwickelt sich gern nach lang bestehenden Hornhautfisteln. Bei Abplattung der Cornea nützt die Anlegung einer künstlichen Pupille nicht, wenn auch die übrigen Bedingungen günstig wären.

C. Pseudoplasmen der Cornea.

I. **Gutartige Pseudoplasmen.** Von diesen ist nur Eines wichtig, nämlich das Dermoid. Man findet manchmal am Rande der Cornea Geschwülste aufsitzen, die zum Theil auf die Sclera reichen. Die Geschwülste haben eine verschiedene Grösse (Linsen- bis Erbsengrösse) bis 6‴, sie sind meist kuchenförmig geformt, ihre Oberfläche glatt, die Resistenz elastisch, die Farbe gelbröthlich oder gelb, sehr ähnlich der Cutis. Die Höhe ist ebenfalls sehr verschieden, sie beträgt 2—3—4‴; sie sind mit

feinen Haaren versehen. Diese Geschwülste sind unter dem Namen Dermoide, hautähnliche Geschwülste der Cornea und Conjunctiva bekannt; man nennt sie auch Warzen am Bulbus. Ihre Structur ist vollkommen analog der der allgemeinen Decke: Man findet eine Epidermis-, Cutisschichte, die eigenthümlichen Drüsen, Haarbälge, Panniculus adiposus; die Geschwülste sind in allen Fällen angeboren; sie wachsen in demselben Verhältnisse, als das Auge wächst. Es ist nicht zu befürchten, dass die Geschwulst selbstständig weiterwuchert und die ganze Cornea weiter überdeckt, sondern, wenn das Auge ausgewachsen ist, bleibt die Wucherung stehen.

Diese Geschwülste entstehen in Folge mangelhafter Entwickelung der Augenlider. Im vierten Monate des Fötallebens entwickeln sich die Augenlider analog der allgemeinen Decke. Wenn die Lider sich erst später entwickeln, so ist der Bulbus mit Cutis überzogen.

Die Dermoide lassen sich nicht anders als durch Operation beseitigen (einfaches Abpräpariren). Dadurch findet man, dass die Cornea unter der Cutis trüb ist, und dass zahlreiche Gefässe eintreten, so dass eine Blutung statthat, die zuweilen leichtes Cauterisiren erheischt. An Aufhellung dieser Partie ist nicht zu denken, aber auch nicht an Recidiven des Dermoid.

II. **Bösartige Afterbildungen.** Zu diesen sind vorzugsweise die Krebsarten zu nennen, und unter diesen 1. das Cancroid oder der Epithelialkrebs. Dieser bildet zottige Auswüchse von dunkelrother oder bräunlicher Farbe mit Blutgefässen und papillöser Structur. Sie sind selten und hartnäckig, recidivirend. Man beobachtet 2. den Medullar- und 3. den Pigmentkrebs. Ersterer ist selten primär, häufig secundär von der Iris oder Chorioidea aus, indem die Cornea durch Druck des Aftergewebes atrophirt und nach Durchbruch rasch wuchert.

Drittes Hauptstück.

Sclerotica.

Anatomie. Die Dicke der Lederhaut ist am Eintritte des N. opticus beträchtlich, dann wird sie gegen den Aequator hin allmälig dünner, nimmt von der Gegend, wo sich die Muskelsehnen der 4 Recti in sie inseriren, wieder an Dicke zu, ohne die im Umfange des hinteren Pols zu erreichen. An kurzsichtigen Augen ist sie im Allgemeinen etwas dünner, besonders aber in jenem Abschnitte, den man erhält, wenn amn parallel mit dem Aequator einen Kreis durch die Insertionsstellen der beiden schiefen Augenmuskeln beschreibt.

Die Sclera besteht aus dicken Faserbündeln, die plattenförmig zusammengesetzt sind. Diese lamellöse Structur ist jedoch nicht vollkommen, indem sich Faserbündel von einem Blatte in das andere fortsetzen; auch findet man hier eine Menge Bindegewebskörperchen. Das Scleralgewebe gibt durch Kochen Leim, die Cornea Chondrin.

Der Stoffwechsel in der Sclerotica scheint nicht besonders rege zu sein, Wunden derselben heilen per primam int., deshalb legt man in neuerer Zeit bei Operationen Wunden in die Sclerotica, wenn es angeht. Die Sclerotica ist fest, aber wenig elastisch. Wenn eine stumpfe Gewalt (Stoss, Schlag) auf den Bulbus einwirkt, so kann die Bulbuskapsel zerreissen. Dabei zerreisst immer die Sclerotica, und zwar concentrisch mit dem Cornealrande, von diesem $1\frac{1}{2}$ bis 2‴ entfernt. Blutgefässe hat sie wenig, ihre Capillaren bilden ein weitmaschiges Netz. Bochdalek hat auch wenige Nerven nachgewiesen.

Ihre äussere, nicht glatte Fläche hängt durch lockeres Bindegewebe mit der Tunica vag. zusammen. Hinter der Insertion der 4 Recti ist dieser Zusammenhang so lose, dass eine gegenseitige Verschiebung sehr leicht ist; vor jener Insertion schmiegt sich die durch das Hinzutreten der Fascia tarso-ocularis verstärkte Tunica vaginalis inniger an die Sclera an. — Die innere, mehr glatte Fläche ist mit der Lamina fusca überkleidet, mit der Chorioidea selbst nur rings um die Eintrittsstelle des Sehnerven und vorn nächst dem Rande der Cornea fest verbunden. — Sie wird durchbohrt hinten von den Ciliarnerven, von den hinteren kurzen und langen Ciliararterien, in der Mitte

(etwas hinter dem Aequator) von den 5 Wirbelvenen, vorn in einem etwa 2‴ breiten Gürtel (nächst der Cornea) von den vorderen Ciliararterien und den entsprechenden Venen.

Bei jugendlichen Individuen erscheint der sichtbare Theil der Sclera bläulich weiss (weil dünner), bei älteren rein- oder gelblich-weiss (weil dicker und dichter). In derselben Weise ändert sich auch der hintere Umfang der Sclera, wenn er nicht, wie bei Myopie, ausgedehnt und verdünnt wurde. — Das Rigiderwerden der Sclerotica im Alter scheint bei der Entwickelung des Glaucoma eine wichtige Rolle zu spielen, indem es den Rückfluss des Blutes durch die Venen zu behindern vermag.

I. Entzündliche Processe der Sclera.

Die Scleritis ist entweder circumscript (Scleritis partialis) oder diffus. Erstere kommt idiopathisch, letztere mit Entzündungen anderer Theile (Iritis, Keratitis etc.) vergesellschaftet vor.

a) Die circumscripte Form der Scleritis charakterisirt sich durch Ablagerung von Knoten von der Grösse eines Hanfkornes bis zu der einer Linse an einzelnen oder mehreren Stellen zugleich. Diese Knoten sitzen meist ziemlich nahe an der Cornea, 1 bis 1½‴ von deren Rande, seltener sitzen sie weiter von der Cornea entfernt. In einzelnen Fällen sitzen sie nahe an der Grenze der Cornea, reichen auch in dieselbe hinüber und prominiren über das Niveau der Cornea. Die Farbe ist bläulich-roth, es befindet sich in der Nähe ein ziemlich reiches Gefässnetz, welches, da es sich unter der Conjunctiva befindet, bläulich roth erscheint. Diese Knötchen sitzen unter der Conjunctiva, was man daraus erkennt, dass die Conjunctiva über diese Knoten verschiebbar ist. Die Conjunctiva ist in der Nähe dieser Knoten stärker injicirt als gewöhnlich. Manchmal besteht ein solcher Knoten aus einem Conglomerate kleinerer Knötchen. Dabei findet man eine mehr weniger starke Injection der Ciliargefässe. Die Conj. palpebrarum kann normal sein, oder die Zeichen von Hyperaemie, wohl auch von Katarrh darbieten.

Subjective Erscheinungen. Die Kranken klagen entweder über gar keine Schmerzen oder über Gefühl von Druck, Spannung; selten ist erhöhte Empfindlichkeit gegen das Licht vorhanden. Das Sehen ist nur dann gestört, wenn die Cornea mitinfiltrirt ist.

Verlauf ist schleppend. Gewöhnlich entsteht zuerst ein rother Fleck an der Sclera unter der Conjunctiva durch das Zusammentreffen von vielen Stämmchen. Wenn dies eine Zeit lang bestanden hat, tritt Anschwellung des Gewebes auf, und es kommt zur Entwickelung einer flachen Erhabenheit, eines flachen Knotens. Dieser persistirt durch eine Zeit lang, es braucht Wochen und Monate, ehe er zurückgeht und verschwindet zuletzt ganz in derselben Weise, wie er gekommen ist: Zuerst schwindet die Geschwulst, dann die Injection, und es bleibt gewöhnlich ein schiefergrauer Fleck in der Sclera zurück. Gewöhnlich ist es mit einem solchen Knoten nicht abgethan, da sich nach Rückbildung eines Knotens ein neuer an einer anderen Stelle entwickelt; so kann es geschehen, dass der Process rings um die Cornea wandert, und dass ein Reifen entsteht, der durch solche Knoten gebildet wurde. Nun findet man eine Stelle, wo die Entzündung bereits geschwunden, und wieder eine andere, wo sie in frischer Bildung begriffen ist. Ist endlich der ganze Process nach Monaten oder Jahren zum Abschluss gekommen, so findet man eine schiefergraue Zone um die Cornea.

Complicationen treten als Affection der Cornea und Conjunctiva auf. An und für sich ist die Krankheit nicht gefährlich, nur von langer Dauer. Die Prognose ist für die Heilung günstig.

Aetiologie. Die Krankheit kommt sehr selten vor; bei Erwachsenen häufiger als bei Jugendlichen, bei Kindern unter 8 Jahren gar nicht. Es lässt sich keine bestimmte Beziehung zwischen dieser Erkrankung und einer Erkrankung des Organismus herstellen. Auch lässt sich nicht behaupten, dass die Erkrankung nach einer Schädlichkeit eintritt, auch ist keines der beiden Geschlechter vorwaltend disponirt. Die Krankheit wird von Prof. Arlt, der sie zuerst als Scleritis beschrieb, Scleritis partialis genannt. Bei Stellwag wird sie gar nicht besonders beschrieben, es wird nur angedeutet, dass ähnliche Knoten wie bei Herpes corneae et conjunctivae auch in der Sclera auftreten. In anderen Lehrbüchern ist sie als Episcleritis bezeichnet. Sichel hat sie als Kyklitis aufgefasst.

Vom pathologisch-anatomischen Standpuncte betrachtet, hat die Krankheit ihren Sitz in dem episcleralen Bindegewebe, zum Theil aber auch in den oberflächlichen Lagen der Sclera, niemals in der ganzen Dicke derselben.

Histologisch ist es ein Proliferationsprocess. Die Brutstätte für die Entwickelung der Krankheit ist das Bindegewebe, welches anschwillt, dann vollgepfropft ist mit vielen neuen Zellen. Eine solche Zellenproduction ist auch im Unterhautzellgewebe. Zerfall eines solchen Knotens ist nicht bekannt.

Therapie. Wir sind nicht im Stande, auf den Process intensiv einzuwirken, wesshalb man nur symptomatisch vorzugehen hat. Bei starker Ciliarinjection Atropin, ebenso bei Lichtscheu; ferner Mercurialsalben, später Resorption bewirkende Mittel (Jod in Salbenform an die Stirn und Schläfe), wenn die entzündlichen Erscheinungen zurückgetreten sind, und der Knoten allein da ist. Wichtig ist, das Regime zu regeln, nämlich kühlende Purganzen etc.

b) Scleritis diffusa. Diese Form ist gewöhnlich secundär bei Entzündungen der Iris, Cornea, Chorioidea und des Corpus ciliare. Die Erscheinungen sind: dunkle Röthe im Bereich der afficirten Scleroticalpartie, Auflockerung des Gewebes, Entwickelung von Ektasien, indem die aufgelockerte Sclera dem intraoculären Drucke nachgibt, und sich bläuliche Hügel bilden.

Da diese Form der Scleritis nur secundäre Bedeutung hat, so werden wir, zumal wir gegen sie nicht eingreifen können, uns hier nicht weiter mit ihr beschäftigen und bei Gelegenheit der einzelnen Krankheiten von ihr sprechen. Es pflegt zu geschehen, wenn der angrenzende Reifen entzündet ist, dass sich eine eigenthümliche Verbildung entwickelt; auch die Peripherie der Cornea bekommt ein porcellanartiges Aussehen; die Sclera erscheint in ihrem Gefüge bedeutend dicker.

II. Verletzungen der Sclera.

a) **Fremde Körper.** Eisen-, Stein-, Glassplitter u. dgl. treffen öfter die Cornea als die Sclera. α) Sitzen sie oberflächlich, so werden sie in ähnlicher Weise wie aus der Cornea entfernt; meistens jedoch muss man die überdeckende Bindehaut mit Pincette oder Scheere excidiren. Zahlreich eingesprengte Pulverkörner müssen deshalb, da man zu viel Bindehaut mitnehmen müsste, oft an ihrem Orte belassen werden. Sie heilen ein ohne weitere Folgen als Entstellung. β) Sind fremde Körper durch die Sclerotica eingedrungen, so hat man zu erforschen, ob sie blos eine Wunde gesetzt haben, durch welche Glaskörper oder Iris hervorgedrängt wurde, oder ob sie sich im Bulbus

befinden, ob nicht vielleicht etwas davon im Bulbus zurückgeblieben sei.

Sind fremde Körper durch die Sclera eingedrungen, so wird man wohl nur selten an eine Entfernung derselben denken können. Wenn man seinen Ort mit dem Spiegel sehen könnte, müsste man sich fragen, ob die Extraction des fremden Körpers durch die alte, allenfalls zu erweiternde, oder durch eine frische Wunde versucht werden könne, ohne Gefahr, zu viel Glaskörper (mehr als $^1/_3$) zu verlieren. In diesem Falle würde die Operation sicher Verlust des Auges durch Panophthalmitis herbeiführen. — Bleibt der fremde Körper im Auge, so kann auch Panophthalmitis eintreten, aber auch einfach beschränkte Entzündung mit Einkapselung des fremden Körpers. Ein solches Auge ist blind, aber auch vor späterer Ausstossung des fremden Körpers durch Eiterung nicht sicher. Bei chronischem Verlaufe der durch den fremden Körper bedingten Entzündung, bei wiederholten Anfällen kann leicht sympathische Affection des zweiten Auges eintreten.

b) **Wunden.** Einfache Schnitt-, Stich-, Hieb- oder selbst Risswunden setzen keine Gefahr, heilen meistens ohne weitere Folgen. Hängt Glaskörper heraus, so kann man das Vorgefallene vorsichtig abtragen; wenn man es nicht thut oder wegen Gefahr weiteren Vorfalles nicht thun kann, so erfolgt die Heilung etwas langsamer. Die vorgefallene Glaskörperpartie wird allmälig trüb, mehr und mehr abgeschnürt, endlich abgestossen. Liegt Iris in der Wunde, so trage man sie ab, wenn der Vorfall nicht etwa so klein und flach ist, dass man seine Ueberhäutung abwarten kann.

c) **Berstungen.** Ziemlich häufig kommen Fälle von Berstung der Sclera mit Vorfall von Binnenorganen des Auges vor. Solche Berstungen mögen wohl mitunter auch im hinteren Umfange des Bulbus erfolgen. Deren Diagnose ist aber schwierig, nur mit Hilfe des Augenspiegels möglich. Dagegen sind Risswunden im vorderen Umfange der Sclera leicht zu erkennen. Vorausgegangen ist eine momentane Abplattung. Ein Faustschlag auf's Auge hat eingewirkt, oder ein Rind hat mit dem Horne einen Stoss ans Auge versetzt, oder Jemand hat sich beim Bücken an eine vorstehende Ecke eines Möbels gestossen. Dabei hat Funkensehen stattgefunden. Darauf erfolgte Blutung, wenn die Conj. oder Cutis verletzt wurde,

Der Riss erfolgt meistens an der Stelle, welche der des Stosses entgegengesetzt war, z. B. oben, wenn der Stoss das Auge unten traf.

Der Riss ist mehr weniger linear, parallel dem Hornhautrande, 2—4‴ lang, selten an der Grenze zwischen Cornea und Sclera, kaum je mehr als 2‴ davon entfernt. Erfolgt der Riss näher an der Cornea oder unter besonders grosser Heftigkeit, so berstet auch die Conj. bulbi, welche sonst vermöge ihrer Dehnbarkeit widersteht. Unter der Bindehaut findet man dann Glaskörper, Glaskörper und Linse, die Linse allein, mit oder ohne Kapsel, einen Theil der Iris, Kammerwasser mit Iris, wohl auch Blut.

Dass die Linse unter der Bindehaut liege, erkennt man in frischen Fällen bald an der Gegenwart eines das Licht stark brechenden linsenförmigen, jedoch mehr kugeligen Körpers über der Sclera. Dann ist oft der Riss nicht zu sehen. Die Linse kann lange unverändert bleiben, endlich wird sie trübe und resorbirt, bis auf einige fettige oder kalkige Reste. Die benachbarte Iris ist oft nur gegen die Rissöffnung hingezogen, nicht herausgetreten. In frischen Fällen sieht man Blut in der vorderen Kammer, wohl so viel, dass die Kammer davon ganz ausgefüllt erscheint. Dabei kann auch Bluterguss in den Glaskörper erfolgt sein. Die Sehstörung kann, abgesehen vom Haemophthalmus (Blut im Auge) bedingt sein durch Verlust, Vorfall oder Luxation der Linse, durch Erschütterung oder Lähmung der Netzhaut (partiell oder allgemein). Fehlt die Linse, so fehlen die Purkinĕ'schen Spiegelbilder der vorderen und hinteren Kapsel, und erweist sich das Auge als hypermetropisch (Untersuchung mit dem Augenspiegel, Verbesserung des etwa noch vorhandenen Sehens durch Staargläser). Ist die Linse luxirt, so kann die Iris an einer Stelle vorgedrängt, an der anderen zurückgesunken sein, schlottern (Iridodonesis), in toto tiefer liegen (wenn die Linse in den Glaskörper geschleudert wurde); die Linse wird man an der starken, beinahe totalen Lichtreflexion des Randes erkennen, und zwar bei auffallendem Lichte durch den funkelnden Glanz (wie am Rande eines Oeltropfens auf Wasser), bei durchfallendem Lichte als schwarzen Reifen. Ist die Linse trüb, so ist ihr Ort ohnehin wahrzunehmen.

Bei einer solchen Verletzung hat man zunächst nachzusehen, ob noch quantitative Lichtempfindung vorhanden sei (Zählen der Finger). Blut im Glaskörper und in der vorderen Kammer kann die Wahrnehmung intensiven Lichtes nicht aufheben. Die zur Zeit noch vorhandene quantitative Lichtempfindung kann nachträglich vernichtet werden durch Entzündung mit eitriger Schmelzung des Glaskörpers, durch Schrumpfung des Glaskörpers mit consecutiver Abhebung der Netzhaut. Liegt die Linse unter der Conjunctiva und Tunica vaginalis, so entfernt man sie durch Schlitzung der Hülle, sei jedoch darauf bedacht, dass noch mehr Glaskörper abfliessen kann, wenn der Scleralriss noch nicht verharrscht ist. Bei solchen Wunden empfehlen sich ganz besonders kalte Umschläge mit Zusatz von etwas Weingeist, besonders mit etwas Tinct. arnicae montan.

Die Stelle des Einrisses der Sclera lässt sich nach Jahren noch an einer mehr wenig pigmentirten, gewöhnlich etwas eingezogenen Narbe der Sclerotica erkennen. Zur Ektasirung kommt es in jenen Fällen nicht, wo die Linse oder ein Theil des Glaskörpers ausgetreten war.

III. Ektasien der Sclerotica.

1. **Totale Ektasie.** Alle Durchmesser des Bulbus sind vergrössert, gewöhnlich der von vorn nach hinten gehende am meisten. Dabei ist die Cornea normal, oder erst in secundärer Weise ergriffen (vergrössert, flacher oder gewölbter, allenfalls auch theilweise getrübt), oder die Vergrösserung des Bulbus wurde durch einen Entzündungs-, resp. Verschwärungs- und Vernarbungsprocess an der Cornea eingeleitet. (Siehe Hornhaut-Geschwüre, ektatische Hornhaut-Narben, Hornhaut-Staphylom.)

In jenen Fällen, wo die Ektasirung nicht durch Erkrankung der Cornea eingeleitet wurde, muss man zunächst unterscheiden: a) ob sie von der Etablirung eines Pseudoplasma im Innern des Bulbus ausgehe; b) ob Entzündung der Iris, des Corp. cil., der Chorioidea den Anstoss dazu gegeben; c) ob sich die Vergrösserung ohne entzündliche Zufälle entwickelt habe, und demnach angeboren sei oder doch auf angeborene Disposition bezogen werden müsse.

Ad a) Die durch Pseudoplasmen bedingte Ektasirung der Sclera ist eine Anfangs partielle und auch im weiteren Verlaufe mehr eine ungleichmässige. Das Pseudoplasma kann vom Corpus ciliare, von der Chorioidea, von der Retina ausgehen. Die Anamnese und der Status praesens müssen scharf in's Auge gefasst werden, um die Diagnose festzustellen. Ist secundär Pupillenverschluss eingetreten, so kann die Diagnose erschwert sein.

Ad b) Entzündung des Corp. ciliare oder der Chorioidea (hinter der Ora serrata) führt leicht zur partiellen, weiterhin auch wohl zur totalen Ektasirung der Sclera. Näheres beim partiellen Sclerastaphylom.

Ad c) Die Kurzsichtigkeit beruht auf Vergrösserung des Bulbus in der Richtung von vorn nach hinten, und zwar ist es die um den hinteren Pol gelegene Partie der Sclera, welche ausgedehnt und verdünnt ist. Diese Ausdehnung wurde zuerst von Scarpa als Staphyloma posticum beschrieben, ihre Beziehung zur Kurzsichtigkeit hat Prof. Arlt zuerst nachgewiesen. Er hat durch Sectionen nachgewiesen, dass der Grad der Kurzsichtigkeit proportionirt ist dieser Ausdehnung der hinteren Wand des Bulbus (siehe Myopie). Hier bemerken wir nur, dass bei hohen Graden von Myopie auch die Aequatorialdurchmesser grösser sind, ja selbst die Durchmesser des Ringes, der die Cornea aufnimmt, daher auch die Durchmesser der Basis corneae. Dass dieser Zustand nicht aus einem entzündlichen Processe der Sclera und Chor. sich entwickele, werden wir bei der Myopie nachweisen. Den ersten Anstoss dazu gibt wohl die primäre Anlage des Bulbus, der sogenannte Langbau.

Mit der Kurzsichtigkeit nicht zu verwechseln ist der sogenannte Buphthalmus (βούφθαλμος). Dabei erscheint der Bulbus gleichmässig vergrössert, die Cornea ist rein, hat an der Basis 6‴ und darüber im Durchmesser, die Aequatorial-Durchmesser sind in demselben Masse vergrössert wie der Achsendurchmesser, die vordere Kammer ist sehr gross, die Iris breiter, die Linse meistens schlotternd, wegen der Dehnung der Zonula, der Glaskörper verflüssigt, das Sehvermögen bedeutend herabgesetzt oder aufgehoben. Der Zustand datirt aus der ersten Zeit des Lebens, sei es nun, dass er angeboren

ist, oder dass er in früher Jugend sich entwickelt hat. Er ist selten und lässt keine Verbesserung oder Heilung zu.

2. **Partielle Ektasien:** a) **Staphyloma Sclerae anticum.** Man findet gewöhnlich angrenzend an der Cornea die Scler. stark ausgedehnt, in Folge dessen wird die Basis corneae nach vorn gedrängt. Die Ausdehnung der Sclera ist entweder nur an einzelnen Stellen oder rings um die Cornea entwickelt, so dass wir die Cornea in ihrer Totalität nach vorne gedrängt und den Reifen der Sclera im ganzen Umfange ausgedehnt, bläulich sehen; es zeigen sich blaue Wülste, nicht unähnlich varicösen Venen, man hat es deshalb auch Staphyloma varicosum, Cirsophthalmus genannt. In früherer Zeit glaubte man, dass bei diesem Processe der Ciliarkörper betheiligt sei; man stellte sich vor, es entstehe Entzündung des Ciliarkörpers und der Sclera, die über ihm liegt, und dass in Folge dieser Entzündung Lockerung dieses Gewebes eintritt, welches dem intraoculären Druck nachgibt. Die Genesis ist richtig, es findet Erweichung des Gewebes statt, aber es ist nicht richtig, dass das Ganze von einer Entzündung des Corp. cil. ausgeht, wenigstens nicht in der grossen Mehrzahl der Fälle. Arlt hat durch Befunde gezeigt, dass das Ganze auf den Reifen der Scler. beschränkt bleibt, welcher der vorderen Kammer angehört, und dass die Iris allein sich dabei betheiligt. Die vordere Kammer hört nämlich nicht dort auf, wo die Cornea aufhört; auch ein Stück der Sclera ist bei ihrer Bildung betheiligt. Dieses Stück wird entzündet, das Gewebe gelockert, gibt dem intraoculären Drucke nach und wird ektatisch. Wenn dieser Theil nun immer stärker und breiter gewölbt wird, muss die Cornea aus ihrer richtigen Lage gebracht und nach vorne gedrängt werden. In anderen Fällen geschieht es auch, dass die Iris dabei betheiligt ist, sie wird mit nach vorne gedrängt; es bleiben dann noch an der inneren Fläche Reste der Iris, welche dann atrophirt. In noch anderen Fällen ist der Ciliarkörper betheiligt, und dann geht die Ektasie mehr nach hinten. Diese Form wird von Manchen Intercalarstaphylom bezeichnet. Nebstdem kommen noch kleine Staphylome der Sclera in jenem Reifen vor, welcher vor der Insertionslinie der Recti liegt. Man findet sie nach langem Bestande von Iridokyklitis. Es ist noch nicht ausgemacht, ob partielle Entzündung des Corp. cil. und Erweichung der überliegenden

Sclera die Ursache ist, oder ob die Ausdehnung dadurch zu Stande kommt, dass die Sclera an einer und der anderen Stelle, wo zahlreiche Gefässe ein- und austreten, ihre Resistenz verliert. Kleine, hirse- bis hanfkorngrosse, blaue oder schiefergraue scharfbegrenzte Staphylome scheinen auf die letztgenannte Weise zu entstehen.

b) **Lateral- oder Aequatorialstaphylome** bilden isolirte, bläuliche Hügel von verschiedener Grösse, bald flach, bald erhaben, in der Gegend des Aequator bulbi. Anatomisch aufgefasst findet man das Scleralgewebe gezerrt, atrophirt und verwachsen mit der Chorioidea, welche auch durch Narbengewebe an die Sclera angeheftet, die Merkmale des Schwundes zeigt. Auch die Retina macht zuweilen die staphylomatöse Ausbuchtung mit und ist im atrophirten Zustande an die innere Fläche der Chor. ausgespannt. Das Ganze ist so aufzufassen, dass ein circumscripter Entzündungsprocess in der Chorioidea auftritt, welcher auf die Sclera übergreift, die nun gelockert wird und dem intraoculären Drucke nachgibt. Der Process scheint immer von der Chor., nie von der Scler. seinen Ausgang zu nehmen. Wenn das Scleralgewebe aufgeweicht ist, so hat die Erklärung der Entwickelung keine Schwierigkeit, indem das erweichte Gewebe dem Drucke nachgibt. Man findet das Lateralstaphylom bei Entzündungen des Ciliarkörpers, bei verschiedenen Chorioiditisformen (besonders serösen), par excellence, wenn die Lichtempfindung bereits erloschen ist, bei Glaucom.

c) **Das sog. Staphyloma posticum** wird gewiss nicht durch einen entzündlichen Process in der Chorioidea und Sclerotica eingeleitet, wenn auch nicht zu leugnen ist, dass bei höheren Graden dieser Verbildung die Zeichen von Chorioiditis vorgefunden werden. Diese sind eben secundär, wahrscheinlich durch mechanisch bedingte Stasis hervorgerufen. Näheres hierüber bei der Lehre von der Myopie.

Therapie. Man hat eine Menge von Operationsmethoden angegeben; bei Staph. ant. (besonders annulare) kann man durch Iridektomie die Ektasie rückgängig zu machen suchen. Oft wird auch die Iridektomie nicht ertragen, es erfolgt eine excessive Reaction (Iridochorioiditis, Panophthalmitis). Gewöhnlich sind die Bulbi mit solchen Staphylomen amaurotisch oder ihre qualitative Lichtempfindung ist auf ein Minimum reducirt. Die Staphylome entwickeln sich in einzelnen Fällen sehr rasch

und unter äusserst vehementen Erscheinungen, heftigem Schmerze; in der Mehrzahl der Fälle ungemein langsam chronisch, ohne dass der Kranke über erhebliche Schmerzen klagt, das Staph. wird immer grösser und grösser. Wenn die Lichtempfindung erloschen ist, so hat man gerathen, den Bulbus zu enucleiren, oder nach v. Graefe Verödung des Bulbus zu veranstalten, indem man einen Seidenfaden durchzieht. Es erfolgt nun eine Reaction und das Staph. geht unter. Die Operation hat nur den Nachtheil, dass man den Grad der Reaction nicht handhaben kann, so dass in einem Falle zu wenig Reaction erfolgt, in einem anderen zu viel und in Folge dessen Panophthalmitis. Das rationellste Mittel scheint die Enucleation des Bulbus zu sein.

Bei Lateralstaphylom hat man Abtragung des ektatischen Gewebes vorgeschlagen. Man führt ein Staarmesser an der Basis durch, bildet einen Lappen und entfernt die ganze Ektasie mit Pincette und Scheere. Die Folge davon ist, dass keine regelmässige Vernarbung stattfindet, es fliesst viel Glaskörper aus, es kommt wegen der Entlastung der inneren Blutgefässe zur intraoculären Haemorrhagie und Panophthalmitis. Solche Blutungen sind nicht leicht zu nehmen, weil nebst den Schmerzen, die sie verursachen, die Mittel zur Blutstillung fehlen (weder Tampon noch Druckverband). Rationell ist es daher, wenn der Patient sich nicht zur Enucleation entschliesst, die Iridektomie zu machen. Nützt diese nicht, mache man die Enucleation.

Als Grundsatz gilt, dass man nur dort sich zu einem operativen Eingriffe bestimmen lasse, wo lästige Schmerzen oder sympathische Erkrankung des anderen Auges dazu drängen.

Viertes Hauptstück.

Iris.

Anatomie. Die Bulbuswandung können wir uns aus drei ineinander geschachtelten, concentrischen Hautsystemen zusammengesetzt vorstellen. Das Aeusserste bildet die bereits abgehandelte Cornea und Sclerotica. Das zweite System ist die Tunica uvea (Traubenhaut), bestehend aus einem hinteren grösseren Abschnitte der Tunica chorioidea (im weitern Sinne) und einem vorderen, kleineren, der Iris. Die Regenbogenhaut bildet eine häutige, runde Scheibe, die in der Mitte durchbohrt ist.

Lage der Iris. Um sich diese richtig vorzustellen, denke man sich den Raum, der die Augenkammer bildet, erst frei. Er wird begrenzt: vorn durch die Descemet'sche Haut, hinten durch die vordere Kapsel und durch die Zonula Zinnii, seitlich durch die schräge, vordere Grenzfläche des Corpus ciliare. An der Mitte dieser schrägen Grenzfläche haftet die Iris mit ihrem peripheren oder Ciliarende. Da der Scheitelpunct der Kapsel weiter vorne liegt als die Ebene, die man sich durch den Ciliarrand der Iris gelegt denken kann, so liegt ein Theil Iris bei enger oder mässig weiter Pupille an der vorderen Kapsel an und wird etwas nach vorn ausgebaucht, um so mehr, je enger die Pupille wird, und je mehr die Wölbung der Vorderkapsel (bei der Accommodation) steigt. Nur bei tieferer Lage der Linse (wie in der Regel bei Kurzsichtigkeit) liegt der Scheitelpunct der Kapsel beinahe in derselben Ebene, in welcher der Ciliarrand der Iris liegt.

Die Iris trennt somit die Augenkammer in eine vordere und hintere, und nur bei sehr weiter Pupille, wo der Pupillarrand nicht mehr auf der Kapsel fusst, besteht eine freie Communication zwischen vorderer und hinterer Kammer. Hiebei ist jedoch zu bemerken, dass zwischen Kapsel und Iris auch bei enger Pupille noch immer so viel Flüssigkeit eingeschoben ist, als zwischen zwei feuchten Platten vorhanden sein muss.

Die Grenzen der vorderen Kammer bilden demnach einerseits die Descemet'sche Haut, andererseits die Kapsel und die Iris, seitlich das von der Descemet'schen Haut auf die Iris gehende Döllinger'sche Band. Der Durchmesser der vorderen Kammer ist grösser als der der hinteren (von einer Seite zur anderen). **Die hintere Kammer** wird begrenzt vorn durch die Iris, hinten durch die Kapsel und die Zonula, seitlich durch die theilweise in sie hineinragenden Ciliarfortsätze. Der Durchmesser der hinteren Kammer von einer Seite zur anderen ist somit kürzer als der der vorderen mindestens um eine halbe Linie.

Ursprung der Iris. Da, wo die Cornea, oder vielmehr die Descemet'sche Haut aufhört, geht von deren hinterer Fläche ein netzförmiges Bindegewebe ab und zieht gegen die Iris hin. Dies ist das Ligamentum pectinatum iridis oder das Döllinger'sche Band. Der Brücke'sche Muskel (Ciliarmuskel, Tensor Chorioideae) nimmt seinen Ursprung von der Innenwand der vordersten Partie der Sclerotica, in der Gegend des Schlemm'schen Canals (den Leber als einen Venenplexus nachgewiesen hat, als einen ringförmigen, mehrere Venen einschliessenden Sinus) und geht nach hinten und aussen einerseits in die Chorioidea, andererseits in die Ciliarfortsätze. Aus der Mitte des Brücke'schen Muskels kommt nun die Iris heraus, d. h. die Iris steht nicht mit der Cornea, wohl aber mit dem Ciliarmuskel in unmittelbarer Verbindung.

Die Anheftung der Iris an das Corpus ciliare wird theils durch die elastischen Fasern des Ligamentum pectinatum Döllingeri, theils durch Bindegewebe, theils durch Nerven und Gefässe (Arterien und Venen) hergestellt. Es bedarf keiner gar grossen Kraft, um die Iris vom Ciliarkörper abzulösen. Man nennt diese Ablösung Iridodialysis.

Histologie der Iris. Das Grundgewebe der Iris ist Bindegewebe, reichlich untermischt mit elastischen Fasern, wesshalb sie auch eine gewisse Elasticität besitzt. Wenn man sie mit einer Pincette packt und hervorzieht, kann man sie staunenswerth weit ausdehnen. Ausserdem ist ein reichliches Netz von Bindegewebskörperchen da, spindelförmige Zellen, die Ausläufer besitzen, deren Enden miteinander anastomosiren. Dieses Netz ist entweder pigmentirt oder nicht. Das Pigment ist gewöhnlich gelblich-braun oder dunkel-

oder schwarz-braun und stellt amorphe Schollen oder Körner dar, welche in den einzelnen Zellen angesammelt sind. Dies ist die Ursache, warum die Iris braun oder dunkelbraun u. s. w. erscheint. Wenn das Pigment im Stroma iridis fehlt, so hat man eine blaue Iris, weil das Irisgewebe als halb dunkles (trübes) Medium vor dunklem Hintergrund (Pigment) blau erscheint (Brücke). Fehlt das Pigment auf der hinteren Wand der Iris, so erscheint die Iris beinahe farblos oder nur wenig blau; man kann dann das rothe Aufleuchten des Augengrundes auch durch die Iris sehen, man kann, wie Dr. Otto Becker gethan, den Rand der Linse und die Ciliarfortsätze durch die Iris hindurch mit dem Spiegel ausnehmen und beobachten.

Muskeln der Iris sind sogenannte contractile Faserzellen oder glatte Muskelfasern und zwar 1. eine Kreis- oder Schliessmuskel Sphincter pupillae; 2. ein radiär verlaufender Muskel Dilatator pupillae, welche Antagonisten sind. Der Erstere ist kreisrund, mehr oder minder breit, $^1/_4 - ^1/_2$‴, die Grenze des Pupillarrandes der Iris bildend. Durch seine Zusammenziehung bewirkt er Verengerung der Pupille, und durch Nachlass der Contraction Erweiterung derselben. Etwas complicirter sind die radiären Muskelfasern des Dilatator; sie scheinen ihren Ursprung dort zu nehmen, wo überhaupt die Iris auftritt. Die Muskelfasern des Radiärmuskels kann man nämlich bis gegen den Ursprung der Iris hin verfolgen, sie sind in einzelnen Bündeln angesammelt. Bemerkenswerth ist noch, dass nicht alle Physiologen der Ansicht sind, dass diese Fasern der Pupille ein ganz eigenthümliches Muskelsystem bilden. Donders hat behauptet, dass sie nicht selbstständig sind, sondern eigentlich den Blutgefässen (Arterien) angehören.

Die Nerven der Iris sind theils sensitiv, theils motorisch. Erstere kommen vom N. trigeminus, Letztere vom Oculimotorius (radix brevis ganglii ciliaris). Doch treten in das Ganglion cil. auch Fasern vom Sympathicus und von den durch den obersten Halsknoten gehenden Cerebrospinalnerven. Fasern vom N. abducens zum Gangl. cil. sind wahrscheinlich, doch nicht direct (anatomisch) nachgewiesen. Zu bemerken ist, dass nicht alle zur Iris gehenden Nerven das Ganglion cil. passiren, aus welchem die kurzen Ciliarnerven treten, sondern, dass der Ramus nasociliaris trigemini direct 1—2 Zweige, die N. ciliares longi zum Bulbus schickt. Die Ciliarnerven versehen

bekanntlich nicht nur den Ciliarmuskel und die Iris, sondern auch die Cornea. Die Iris besitzt einen hohen Grad von Empfindlichkeit, so dass das Fassen der Iris mit der Pincette Schmerzen veranlasst.

Die Blutgefässe der Iris kommen theils aus den hinteren langen Ciliararterien, welche die Sclerotica nahe am Opticus-Eintritte durchbohren, zwischen Scler. und Chor. in der Lamina fusca nach vorne verlaufen, sich dann spalten und theils in das Corpus ciliare, theils in die Iris Zweige senden; in dieser vereinigen sie sich mit denen der Art. ciliar. ant., die von den Muskelarterien kommen, nach vorne ziehen, die Scler. 1—1½‴ vom Cornealrand durchbohrend, einzelne Schlingen an denselben abgeben, grösstentheils jedoch in die Iris laufen. Noch vor dem Eintritte in die Iris vereinigen sich die Aeste der Art. cil. post. longae und der Art. cil. ant. zu dem sogenannten Circulus arteriosus iridis major. Dieser gibt wieder Zweige ab, durch welche der Circulus art. irid. minor. gebildet wird. Der Erstere liegt nahe am Ciliarrande, der Letztere nahe am Pupillarrande der Iris.

Schichtungsverhältnisse der Iris. Die vordere Fläche der Iris ist mit einem Pflasterepithel bedeckt; darauf folgt das eigentliche Stroma iridis, welches Muskelfasern, Gefässe und Nerven enthält und überdiess in seine vordersten Schichten vom Ciliarrande bis gegen die Mitte der Iris die Enden der Fasern des Döllinger'schen Bandes aufnimmt; dann ein vollkommen structurloses, glashautartiges Gewebe, die Lamina elastica der Iris. Zuletzt ist ein ungemein dichtes Tapet von polygonalen Pigmentzellen, welche Kerne enthalten. Dieses Pigmentblatt ist die Uvea im engeren Sinne des Wortes.

Untersuchung der Iris. Mit freiem Auge oder besser mit einer Loupe sieht man, dass die Iris nicht vollkommen glatt, von einem zierlichen Faltennetze bedeckt ist, d. i. eine Masse von Riffen, die unter spitzen Winkeln zusammentreffen und Spitzbögen bilden, man bezeichnet die dadurch gebildeten Höhlungen mit dem Namen Cryptae (Grabgewölbe). Die Iris kann durch eine so gebildete (zickzack verlaufende) Linie in zwei concentrische Theile geschieden werden: den äussern nennt man den grossen Iriskreis mit den radiären Muskelfasern, den innern den kleinen Iriskreis, welcher bei weiter Pupille beinahe unsichtbar wird, bei enger aber centripetale

Fältchen oder Runzeln, wie eine Halskrause, bildet. Gewöhnlich ist der kleinere Kreis dunkler gefärbt, nur selten lichter als der grössere. Den inneren Rand, d. i. die Grenze gegen die Pupille nennt man den Pupillarrand, den äusseren, wo die Iris entspringt, nennt man den Ciliarrand der Iris.

Die Breite der Iris ist ungemein wechselnd, je nach der Grösse des Auges und der der Pupille. Unter normalen Verhältnissen sieht man auch bei starker Vergrösserung keine Blutgefässe, wohl aber eine grosse Menge neugebildeter bei pathologischen Veränderungen. Der Pupillarrand ist nicht vollkommen kreisrund, man findet eine Masse vorspringender kleiner Winkel und daher kommt es, dass der Pupillarrand zackig erscheint. Noch ist zu bemerken, dass die Pupille nicht streng in der Mitte der Iris liegt, dass die Iris an der Schläfenseite etwas breiter ist als an der Nasenseite.

Functionen der Iris. Die Iris hat zunächst die Bestimmung der Diaphragmen in unseren optischen Instrumenten; sie hält die Randstrahlen, welche früher zur Vereinigung kommen würden, ab. Indem sie sich verengert oder erweitert, regulirt sie die Menge des zur Netzhaut zuzulassenden Lichtes. Reizung der Netzhaut durch intensives Licht bewirkt durch Reflex vom Sensorium commune auf die Ciliarnerven und zwar beider Augen, Verengerung der Pupille. Diese Verengerung und Erweiterung erfolgt unwillkürlich und ohne dass wir uns derselben bewusst werden. Ist das eine Auge amaurotisch, z. B. durch Sehnervenatrophie, dabei aber das Ciliarnervensystem und die Iris normal, so verursacht Wechsel in der Beleuchtung des anderen Auges auch Veränderung der Pupillenweite in dem amaurotischen Auge.

Reizung der Iris allein durch Licht setzt die Iris nicht in Bewegung. Wird nur das eine Auge beschattet, so erweitert sich auch die Pupille des nicht beschatteten, und beide Pupillen nehmen alsbald einen Grad von Weite an, welcher dem Mittel zwischen der Beleuchtung des einen und der Beschattung des anderen Auges entspricht. Wird nur die eine Netzhaut dem Lichte ausgesetzt, so ist die Erregung des Centralorganes, und somit die Rückwirkung auf die Pupille nur halb so stark, als wenn beide Netzhäute in gleicher Weise, wie hier bloss die eine, getroffen werden möchten.

Nach längerer Einwirkung eines und desselben Beleuchtungsgrades nehmen die Pupillen jenen Grad von Grösse an, welcher dem Individuum eigenthümlich ist. In den ersten Lebensmonaten, wo die Linse mehr kugelförmig ist, sind die Pupillen eng; im Greisenalter, wo die Linse in der Regel weit nach vorne liegt, werden sie wieder relativ enger. Auch nach Beseitigung der Linse (durch Extraction, Discission, Reclination) wird die Pupille relativ eng und bleibt dann eng. Solche Engheit ist im Stande, Fehler in der Refraction bis zu einem gewissen Grade zu corrigiren. Je enger die Pupille, desto kleiner die auf Nichteinstellung des dioptrischen Apparates beruhenden Zerstreuungskreise auf der Netzhaut. Bei Kurzsichtigkeit, namentlich in der Zeit ihrer Progression, trifft man auffallend weite Pupillen.

Wir sehen die Pupille nicht in ihrer wahren Grösse, sondern vergrössert durch die Cornea und das Kammerwasser. Man lege sich ein planconvexes Glas auf eine Zeile Buchstaben.

Dass die Verengerung der Pupille durch den Sphincter unter dem Einflusse des N. oculomotorius stehe, ist gewiss. Bei Lähmung des Stammes des Oculomotorius findet man nebst den äusseren Muskeln auch den Sphincter pupillae und den Accommodationsmuskel gelähmt. Durchschneidung des Oculomotorius bewirkt dasselbe. Nach derselben bewirkt jedwede Reizung des N. opticus keine Verengerung der Pupille.

Bei Oculomotoriuslähmung erscheint die Pupille nicht ad maximum erweitert; träufelt man in ein solches Auge ein Mydriaticum (Präparate von Atropa belladonna, Hyosciamus, Datura Stramonium), so erweitert sich dessen Pupille noch beträchtlich, mindestens noch um 1‴. — Es kommt vor, dass man in einem Auge den Pupillarrand der Iris an zwei nicht weit (etwa $^1/_2$‴) von einander abstehenden Puncten mit der Kapsel verwachsen findet (siehe Synechien). Träufelt man Atropin ein, so wird der kurze Bogen zwischen den beiden fixirten Puncten sehr stark concav, offenbar nicht durch Erschlaffung der Sphincter, sondern wie man annehmen muss, durch Contraction radiär verlaufender Fasern. Man kann durch wiederholtes energisches Einträufeln selbst jene Anheftungen zum Zerreissen bringen.

Demnach ist nicht nur die Verengerung, sondern auch die Erweiterung, mindestens die starke, als ein activer Act aufzufassen. Erstere schreibt man dem Einflusse des N. oculomotorius zu, letztere den vom Carotidengeflechte zum Ganglion ciliare und somit zur Iris gelangenden Zweigen von den das oberste Halsganglion passirenden Cerebro-Spinalnerven. Durchschneidung des N. sympathicus bewirkt (nach Ruete u. A.) zuerst Erweiterung, dann aber bleibende Verengerung der Pupille. Nach Durchschneidung des Sympathicus bewirkt Atropin gar keine oder nur geringe Erweiterung der Pupille.

Verengerung der Pupille erfolgt thatsächlich: 1. Auf Reizung der Netzhaut durch Licht; 2. auf Reizung sensitiver Zweige des Trigeminus, z. B. durch einen fremden Körper in

der Horn- oder Bindehaut, bei Neuralgia nervi supraorbitalis; 3. bei steigender Convergenz der Seh-Achsen, also beim Blick auf nahe Gegenstände. Beim Blick in die Ferne sind die Pupillen weiter, beim Blick in die Nähe enger. Mit Annäherung des Objectes verengern sich die Pupillen. Zwingt man Augen mit guter Accommodationsbreite beim Fixiren eines fernen Objectes durch Vorhalten eines (mässig starken) Convexglases zu stärkerer Accommodation, so verengern sich die Pupillen nicht; es stieg eben nur die Accommodation, nicht die Convergenz der Seh-Achsen; 4. am meisten verengern sich die Pupillen während des Schlafes; 5. auf Anwendung von Lactuca virosa, Opium, besonders aber der Calabarbohne (Physostigma venenosum).

A) Entzündliche Erkrankung der Iris.

Die Iris erkrankt vorzugsweise entzündlich, und zwar sind es wieder die Bindegewebskörperchen, von denen die Erkrankung ausgeht, indem sie anschwellen, und eine Masse von neuen Zellen gebildet wird, die sich ausdehnen, so dass die Mutterzelle berstet, und nun ist das Ganze voll von jungen Zellen. Die Entzündung der Iris (Iritis) tritt in vielen Fällen isolirt auf, so dass einzig und allein in dem Irisgewebe die entzündlichen Veränderungen nachweisbar sind; in manchen Fällen complicirt sie sich mit anderweitigen Erkrankungen des Bulbus mit Keratitis, mit Kyklitis (Irido-Kyklitis) oder pflanzt sich auf die Chorioidea fort (Irido-Chorioiditis).

Pathologische Anatomie. Die Iritis macht sich durch folgende Erscheinungen bemerkbar: 1. Ist die Iris durch Proliferation der Zellen aufgelockert und hat ein mehr oder weniger bemerkbares schwammartiges Aussehen bald in beträchtlicher, bald in geringer Ausdehnung. Die Intumescenz ist also total oder partiell. Manchmal besteht das entzündliche Product aus einer gelatinösen Masse, am ähnlichsten dem Colloid, zuweilen aus einer gummösen Granulation, besonders in den Fällen von Iritis specifica. Ausser dem Exsudate findet auch 2. Wucherung im Gewebe der Iris und Proliferation zelliger Elemente an deren Oberfläche statt, welche dann in den Humor aq. suspendirt werden, so dass dieser wolkig getrübt erscheint; oder man findet eine Präcipitation einer neugebildeten Masse auf dem Boden der vorderen Kammer als Hypopyum in Folge von Iritis. Ferner geschieht es, dass Exsudatpartikelchen

oft mit Pigmentmolecülen gemischt, an die hintere Wand der Cornea präcipitirt werden, wo sie in Form scharfumschriebener, grauer Puncte nebeneinander gestellt sind, nach deren Schwinden das Pigment oft in Form schwarzer Puncte lange an der Descemet'schen Haut sitzen bleibt. Ferner wächst der Pupillarrand der Iris aus (dieser schleift bekanntlich auf der vorderen Fläche der Linsenkapsel). Es stellen sich dann durchscheinende Massen neugebildeter Wucherungen her, welche eine Brücke und nachher eine Verlöthung zwischen dem Pupillarrand der Iris und der vorderen Linsenkapsel zu Stande bringen. Diese Wucherungen sind häufig pigmentirt. In andern Fällen werden die Wucherungen (ausgewachsene Intercellularsubstanz der Iris) so beträchtlich, dass sie die Pupille vollkommen verlegen, und man findet sie dann durchsetzt von einer Masse sehniger Streifen und Brücken. Man nennt jenen Zustand, wo der Pupillarrand mit der vorderen Fläche der vorderen Linsenkapsel verwachsen ist, hintere Synechie. Ist der ganze Pupillarrand an die vordere Linsenkapsel angelöthet, so spricht man von totaler hinterer Synechie, Seclusio pupillae, Pupillarabschluss. Ist die Pupille durch neugebildete Massen verlegt, so spricht man von Occlusio pupillae oder Pupillensperre.

Objective Symptome. Sie sind aus den Erscheinungen der Hyperaemie und des Entzündungsprozesses abzuleiten.

a) Die Erscheinungen der Hyperaemie sind folgende: 1. Constant ist das Vorkommen der Ciliarinjection, einer rosenrothen Zone ringsum die Cornea (die Gefässe ringsum die Cornea sind im Zusammenhange mit denen der Iris. S. oben Seite 143 und 10).

2. Verfärbung der Iris in Folge des stärkeren Blutgehaltes; so findet man, dass eine blaue Iris einen Stich in's Grünliche bekommt, ja sogar in's Rosenrothe, wenn nämlich das Pigment wenig entwickelt ist; eine dunklere (braune) Iris wird lichter gefärbt.

3. Verengerung der Pupille, welche auf spastische Contraction des Sphincter pupillae zurückzuführen ist, indem in Folge der Hyperaemie die sensitiven Nerven gereizt werden. Dieser Reiz überspringt reflectorisch auf die Aeste des Oculomotorius. Damit ist auch im Zusammenhange die geringere Reactionsfähigkeit der Iris (verminderte oder aufgeho-

bene Beweglichkeit), so dass, wenn man das eine Auge schliesst und das andere abwechselnd beschattet und beleuchtet, die Pupille geringer reagirt, ja sogar vollkommen unbeweglich bleibt.

b) Die aus dem entzündlichen Processe selbst hervorgehenden Erscheinungen sind:

1. Verfärbung der Iris, eines der constantesten Symptome; es gilt dasselbe, was bei der Hyperaemie gesagt wurde. Dadurch, dass die Bindegewebskörperchen anschwellen, gehen die Pigmentzellen zum Theile zu Grunde, zum Theile werden sie isolirt, so dass ein neuer Farbenton der Iris auftritt. Eine blaue Iris wird grün, eine dunkelbraune oft lichter gefärbt Die Verfärbung der Iris ist total oder partiell, entsprechend den einzelnen entzündlichen Herden.

2. Auflockerung des Irisgewebes und Verwaschensein der Contouren der Faserung, so dass die Configuration der Iris verändert ist. Die Iris ist geschwellt, aufgelockert oder ungemein aufgewulstet, bei einigermassen intensiver parenchymatöser Infiltration. In anderen Fällen, wo das Exsudat mehr diffus ist, wird die Faserung weniger deutlich. Wenn das Exsudat mehr ein seröses ist, so sind die Veränderungen weniger stark, und die Fasern der Iris deutlicher zu sehen.

3. Trübung des Humor aqueus. Es existirt fast keine Iritis, wo das Kammerwasser in seiner Durchsichtigkeit nicht gestört wäre, wahrscheinlich weil eine Masse neugebildeter Zellen in ihm suspendirt ist, so dass man die Iris und Pupille nicht deutlich sehen kann. Auch die Trübung hat viele Intensitätsgrade. Es gibt Fälle, wo sich die Trübung an einzelnen Stellen verdichtet, so dass man die Iris und Pupille nicht mehr wahrnehmen kann. Ferner kann das Exsudat am Boden der vordern Kammer präcipitirt werden, und es entsteht ein Hypopyum von verschiedener Grösse. Das Exsudat ist bald mehr flüssig, und ändert seine Lage, entsprechend den Bewegungen des Patienten, bald mehr zähe oder klumpig. Solche Exsudatklumpen häufen sich an der innern Fläche der Cornea an und ändern dann ihre Lage nicht.

4. Praecipitate an der hinteren Wand der Cornea in Form scharf umschriebener, gelber oder gelblichgrauer Puncte, die bald so klein sind, dass sie nicht mit freiem Auge,

sondern mit Zuhilfenahme der Loupe gesehen werden können, bald dagegen viel grösser. Ebenso verschieden ist die Zahl; sie treten nämlich solitär, bald so dicht nebeneinander auf, dass sie eine gleichmässige Trübung der Cornea vortäuschen, mit der Loupe jedoch als einzelne Puncte unterschieden werden. Sie kommen meist nach unten vor und bilden ein Dreieck mit der Spitze nach oben. Die Deutung dieser Puncte rührt von Arlt her, der behauptet, dass die Faserstoffpartikelchen, die früher im humor aq. suspendirt waren, an die hintere Fläche der Cornea präcipitirt werden. Andere Autoren betrachten diese Puncte als den Ausdruck selbstständiger Entzündung der hinteren Wand der Cornea und nennen sie Keratitis punctata oder Hydromeningitis auch Descemetitis.

5. Man findet ferner, dass die Exsudation manchmal bloss an einer umschriebenen Stelle der Iris auftritt, man sieht einzelne Theile der Iris stark angeschwollen, einzelne Knoten aus der Iris hervorragen, die bald einzeln, bald im kleinen Kreise einen ganzen Kranz bildend, auftreten, manchmal mehr peripher gegen den Ciliarrand hin. Diese Form der Knoten kommt ganz besonders der Iritis specifica zu, welche als Theilerscheinung allgemeiner Syphilis auftritt. Diese Knoten zeigen sich abnorm gefärbt, selbst auf blauer Iris mehr roth, auf brauner Iris mehr zimmtfarbig. Diese Färbung kommt daher, dass eine Masse von neugebildeten Blutgefässen auf diese Knoten hinziehen. Diese Knoten bestehen aus gelatinösem Stoffe, wesshalb man auch diese Iritisform wegen der Analogie der Knoten mit den syphilitischen Gummigeschwülsten als Iritis gummosa bezeichnet. Man führt sie auch unter dem Namen Condylome der Iris an. In einzelnen Fällen können diese Knoten so gross sein, dass sie einen guten Theil der vorderen Kammer ausfüllen, ja bis an die hintere Wand der Cornea reichen.

6. Hintere Synechien und Pupillarabschluss. Die Synechien erkennt man manchmal, wenn sie breit sind, schon mit freiem Auge; sind sie schmal, so muss man Atropin einträufeln oder die Loupe zu Hilfe nehmen. Bei der Einträufelung von Atropin findet man, dass die Erweiterung der Pupille nicht gleichmässig ist und nur dort auftritt, wo der Pupillarrand frei ist, d. h. wo der Sphincter nachgeben kann.

Sind Exsudatmembranen da, so sind sie ganz leicht spinngewebeähnlich oder mehr dicht und filzig und erfüllen die Pupille vollkommen. Gewöhnlich ist die Pupille stark verengert, die Membran schrumpft und zieht den Pupillarrand gegen das Centrum.

7. Die Spannung des Bulbus ist bei einige Zeit bestehender Iritis sehr oft vermindert.

Ausserdem sind collaterale Erscheinungen vorhanden, und zwar Affectionen der Cornea, Chorioidea, des Corpus ciliare, ferner ist die Bindehaut in einem Reizzustande, aufgelockert, das Bild des Katarrhs darbietend.

Subjective Symptome: 1. Schmerz, welcher sehr inconstant ist, so dass er bald gar nicht vorhanden, bald ungemein heftig ist. Charakteristisch ist ein bohrender und stechender Schmerz im Auge, welcher nach dem Verlauf des Frontalis und Supraorbitalis ausstrahlt und theils anfallsweise, theils ganze Tage und Nächte dauernd auftritt. Bei Iritis specifica treten die Schmerzen vornehmlich in der Nacht auf.

2. Thränenfluss in grösserem oder geringerem Grade. Je heftiger die Iritis, desto vermehrter der Thränenfluss.

3. Lichtscheu, welche ebenfalls desto intensiver ist, je heftiger die Iritis ist.

4. Functionsstörungen sind ungemein wechselnd. In leichten Fällen ist bloss eine Verschleierung des Gesichtsfeldes in geringem Grade da, so dass die Patienten kleinen Druck lesen können, in den schwersten Fällen dagegen ist das Sehvermögen bloss auf quantitative Lichtempfindung reducirt (die Patienten können nur hell und dunkel unterscheiden); es ist dies dann der Fall, wenn dichte Exsudatmembranen vorhanden sind. Im Allgemeinen kann man sagen, dass die Functionsstörung zu den mechanischen Hindernissen proportionirt ist.

Die Iritis ist eine Krankheit, welche in einzelnen, heftig auftretenden Fällen den ganzen Organismus in Mitleidschaft zieht; man findet Fieber in grösserem oder geringerem Masse, Ueblichkeiten treten auf, ja es kommt in einzelnen Fällen zum Erbrechen. Dies deutet jedoch schon auf Uebergreifen der Entzündung auf die Processus ciliares.

Die Charaktere der Iritis sind also die Erscheinungen der Hyperaemie (Ciliarinjection, Veränderung der Farbe,

Verengerung der Pupille, mangelhafte Reactionsfähigkeit derselben), die des Entzündungsprocesses (Verfärbung, Auflockerung, Exsudatablagerung, verminderte Spannung des Bulbus), ferner die Sehstörung und endlich die ganze Gruppe der subjectiven Erscheinungen (Schmerz, Thränenfluss, Lichtscheu).

Verlauf. In dieser Beziehung werden die Fälle von Iritis in acute und chronisch verlaufende eingetheilt. a) Die acuten Formen entwickeln sich unter mehr oder weniger stürmischen Erscheinungen und sind im Allgemeinen leicht zu erkennen. Tritt die Iritis selbstständig auf, so bemerkt man, nachdem allenfalls die Zufälle von Bindehautkatarrh oder von Hyperaemie im Bereiche der vorderen Ciliargefässe und mehr oder weniger Schmerzen im Auge, im Verlaufe des N. frontalis vorausgegangen sind oder gleich vom Anfang Ciliarinjection, Verfärbung der Iris, Exsudation (bisweilen nur durch Vermehrung des Kammerwassers repräsentirt) als Synechien oder als Trübung des Kammerwassers, als Beschlag der Descemet'schen Haut, als Hypopyum, als knotige oder gleichmässige Schwellung der Iris. b) Die chronische Form entwickelt sich entweder primär als chronische Iritis, oder es ist eine acute Iritis in eine chronische übergegangen. Die entzündlichen Erscheinungen können da sehr gering sein, es können die subjectiven Erscheinungen, bis auf die Sehstörung, fehlen, namentlich die Schmerzen. Die Ciliarinjection ist oft sehr gering, das Auge gegen helles Licht mehr weniger empfindlich. Das Symptom, welches die Patienten auf die Krankheit aufmerksam macht, ist hier im Gegensatz zur acuten Form (bei welcher die Kranken wegen des Schmerzes Hilfe suchen) die Sehstörung. Man findet die entzündlichen Producte der Iritis abgelagert, aber die Erscheinungen der Hyperaemie auf ein Minimum beschränkt. Eben solche Fälle sind es, wo man die Praecipitate an der hinteren Wand der Cornea sieht. Es gibt Fälle von chronischer Iritis mit so geringen Erscheinungen und so bedeutender Sehstörung, dass sie ein Ungeübter mit einer Netzhautaffection verwechselt. Aber bei genauer Untersuchung findet man Zeichen von Iritis (Praecipitate an der hinteren Wand der Cornea, Trübung des Kammerwassers oder Synechie). Die chronische Iritis hat einen sehr schleppenden Verlauf, bleibt entweder chronisch oder wird auch

von acuten Nachschüben unterbrochen. Im letzten Falle sagt man, man habe es mit einer subacuten Form zu thun.

Ausgänge. 1. In vollkommene Heilung, d. h. die Iritis verschwindet ganz, die Iris bekommt wieder ihre Farbe und ihre Reactionsfähigkeit, die entzündlichen Producte werden aufgesogen und verschwinden. 2. In unvollständige Heilung, d. h. die entzündlichen Erscheinungen verlieren sich wohl, aber die entzündlichen Producte persistiren.

Obenan stehen α) die hinteren Synechien, punct- bogen- oder ringförmige Verwachsung des Pupillarrandes mit der vorderen Fläche der Linsenkapsel. Sie entwickeln sich, wenn die Pupille recht eng ist. Nun ist sie aber während des Schlafes am engsten, und es entwickeln sich auch in der That Synechien vorzugsweise während des Schlafes. Die Synechien sind entweder ganz schmal, zackenförmig, punctförmig, oder breiter, und umfassen einen gewissen Kreisbogen des Pupillarrandes, oder es ist der ganze Pupillarrand an der vorderen Linsenkapsel angeheftet, was man Synechia posterior totalis (Pupillarabschluss Seclusio pup.) nennt.

β) Ein zweiter Ausgang ist der in Pupillenverlegung oder Pupillensperre Occlusio, durch Bildung einer den ganzen Pupillenraum verlegenden Membran oder eines Pfropfes. Bei Pupillarabschluss oder ringförmiger totaler hinterer Synechie kann die Mitte der Pupille ganz frei sein. Bei Pupillensperre ist die verlegende Membran bisweilen in der Mitte der Pupille so dünn, dass man sie nur bei seitlicher Beleuchtung sicher nachweisen kann. In anderen Fällen ist die Membran sehr stark, dicht, faserfilzig, von gelblich-grüner oder hellweisser Farbe. Oft füllt die Membran die Pupille nicht vollständig aus, so dass an einzelnen Stellen Lücken frei bleiben. Das ist der Grund, wesshalb manchmal bei einer Pupillarmembran noch ein relativ gutes Sehvermögen vorhanden ist.

In welcher Weise werden Synechie und Pupillarmembran schädlich? Was die Synechien betrifft, so sind sie schädlich: 1. Dadurch, dass sie die Reactionsfähigkeit auf Licht und Schatten beeinträchtigen. Wenn ein oder mehrere Theile des Pupillarrandes fixirt sind, so kann die Pupille nicht in dem Masse erweitert werden, als es wünschenswerth ist. 2. Eine andere nachtheilige Wirkung ist die, dass sie sich als durchscheinende Körper verhalten, und daher wie Hornhauttrübungen (S. s. 119) Licht im Innern des Auges diffundiren und zur Blendung Anlass geben. 3. Synechia post. ist

noch in anderer Weise schädlich — und das ist wichtig. — Wenn nämlich Verwachsung des Pupillarrandes mit der vorderen Kapsel vorhanden ist, und die Pupille sich erweitern und verengern soll, so muss die Iris eine Zerrung erleiden. Die Zerrung wirkt reizend auf die Iris, und so sehen wir in der Anwesenheit der Synechien die Quelle immer wiederkehrender Iritis. Auf diesen Umstand hat Graefe zuerst aufmerksam gemacht. Die Pupillarmembranen wirken in ähnlicher Weise störend, ganz besonders aber dadurch, dass sie das Lichtquantum beeinträchtigen.

γ) Ein weiteres, jedoch nicht für immer stationäres Product sind die Praecipitate an der hinteren Wand der Cornea. Der Hauptgrund, warum wir sie von Iritis herleiten, ist der, dass wir sie niemals finden, wenn nicht anderweitige Anzeichen von Iritis nachweisbar sind. Diese Praecipitate nun persistiren eine Zeit lang, und es geschieht häufig, dass sie pigmentirt werden und eine bräunliche Farbe annehmen. Nur Pigmentpuncte erhalten sich durch viele Monate nach abgelaufener Entzündung. Ob sie in einem und dem anderen Falle für immer bleiben, ist nicht durch Beobachtungen erwiesen.

δ) Auch das Hypopyum kann persistiren, es bleibt aber dann nicht eitrig, sondern es findet Organisation zu Bindegewebe statt, und es kommt zu peripherer Verklebung der Iris mit der Cornea.

ε) Endlich kann es auch geschehen, dass die Linse afficirt wird, in der Weise nämlich, dass die vordere Kapsel durch Schrumpfung der hinteren Synechien gezerrt wird. Dadurch werden Ernährungstörungen im Linsensystem veranlasst, denn die Linsenkapsel, die an ihrer inneren Fläche mit Epithel ausgekleidet ist, gibt den Mutterboden für die Entwickelung der Linsenelemente ab. Wenn nun die Linsenkapsel durch Zerrung Ernährungsstörungen erfährt, so treten ähnliche Störungen der Linse auf, es erfolgt Trübung derselben, die man Cataracta accreta auch lymphatica und in einzelnen Büchern Cat. spuria nennt. In den meisten Fällen nachfolgender Cataracta war indess die Entzündung nicht auf die Iris beschränkt, sondern auch auf das Corpus ciliare, namentlich auf die Processus cil. ausgebreitet, und dürfte wohl die Kyklitis mehr Schuld an der Störung in der Ernährung der Linse tragen als die Exsudate auf der vorderen Kapsel.

Complicationen der Iritis. Wenn die Iritis längere Zeit bestanden hat, der Patient sich nicht schont, und eine unvernünftige Therapie eingeleitet wird, können auch anderweitige Gebilde des Auges ergriffen werden, und da steht oben an die Chorioidea (da doch Iris und Chor. als Tunica uvea die zweite Schichte der Bulbuswandung bilden). In vielen Fällen leidet jedoch das Corpus ciliare gleich von vorne herein mit, das Leiden tritt sogleich oder nach kurzem Bestande einfacher Iritis als Iridokyklitis auf.

α) Als Iridokyklitis sind alle jene Fälle aufzufassen, bei welchen man nebst den Zeichen der Iritis noch Trübung des Glaskörpers nachweisen kann. Wir müssen uns hier gegenwärtig halten, dass das Corpus ciliare als die Matrix, als das Nutritionsorgan des Corpus vitreum aufzufassen ist. Es gibt Fälle von Iritis, welche selbst bei geringer Ausprägung von entzündlichen Erscheinungen an der Iris selbst eine hochgradige Sehstörung darbieten, eine Sehstörung, die man mit den dem blossen Auge wahrnehmbaren dioptr. Hindernissen nicht in Einklang, in Proportion zu bringen im Stande ist. Hier muss man mit dem Augenspiegel untersuchen. Trübung des Glaskörpers weist auf Kyklitis. Mitunter trifft man Fälle dieser Art, bei denen die Pupille eher weiter als enger ist. Da sich solche Fälle gewöhnlich durch Trübung des Kammerwassers (zu Anfang) und durch Praecipitate an der Descemet'schen Haut (später) manifestiren, so hat man sie auch als Hydromeningitis geschildert.

β) Um zu entscheiden, ob das Corpus cil. mitleide, muss man ferner die Spannung des Bulbus prüfen. Bei jeder acuten Iritis fühlt sich der Bulbus (fast ohne Ausnahme) etwas weicher an. Die Verminderung der Spannung deutet erst dann auf die Complication mit Kyklitis, wenn sie hochgradig ist, oder wenn man bereits Eindrücke an den Insertionsstellen der vier Recti sieht. In solchen Fällen hat die Kyklitis die Ernährung des Glaskörpers in der Art gestört, dass derselbe an Masse, wie an Consistenz abnimmt, schrumpft und schliesslich zu Atrophia bulbi führt. In anderen Fällen wird mehr Fluidum in den Glaskörperraum ausgeschieden, dadurch der intraoculäre Druck gesteigert, Linse und Iris vorwärts gedrängt, der Sehnerv gegen die Lamina cribrosa gepresst und excavirt. Auf das Vorhandensein dieses Zustandes deutet nicht nur die durch den Tast-

sinn nachweisbare Spannung, sondern auch die Vortreibung der Iris in toto oder in Form von Buckeln. Die eine wie die andere Abweichung von der normalen Spannung entwickelt sich fast ohne Ausnahme erst dann, wenn Abschluss der vorderen von der hinteren Kammer (Seclusio pupillae) eingetreten ist.

γ) Graefe hat angegeben, dass, wo Kyklitis vorhanden ist, das Auge gegen Betastung mit einer Sonde in der Gegend des corpus ciliare mehr empfindlich sei. Darauf ist wohl wenig Gewicht zu legen, weit mehr dagegen auf intensive episklerale Röthe dieser Zone, und in acuten Fällen auf Oedem der Conjunctiva bulbi daselbst und auf gleichzeitiges entzündliches Oedem der Lider.

In Fällen, wo die Complication mit Kyklitis zu erhöhter Spannung des Bulbus führte, kommt es später gewöhnlich zu partieller oder totaler Ektasirung der Sclerotica, in der Nähe der Cornea oder weiter hinten, in der Nähe des Aequator bulbi.

Das Mitleiden des hinteren Abschnittes der Chorioidea, d. h. der Chorioidea im engeren Sinne des Wortes kann nur dann sicher constatirt werden, wenn das Auge noch die Untersuchung mit dem Augenspiegel gestattet. Nur bei jenen heftigen Fällen von Iritis und Chorioiditis, welche man als Panophthalmitis oder eitrige Chorioiditis bezeichnet, weiss man bestimmt, dass auch der hintere Abschnitt der Chorioidea mit ergriffen ist. Da diese Entzündung von Oedem der Tunica vaginalis begleitet wird, so wird der Bulbus etwas vorwärts gedrängt.

Zur Iritis kann auch Keratitis hinzutreten, und zwar als Folge der Iritis. Wenn nämlich in Folge der Iritis die Descemet'sche Haut dicht mit Exsudat beschlagen wird, so sieht man die vor dem Beschlage liegende Partie der Cornea matt und trübe und allmälig auch von Gefässen durchsetzt werden, die in der Cornea selbst liegen. Es scheint, dass durch Belegung der hinteren Wand der Cornea mit Exsudat eine Störung in der Ernährung der Cornea eingeleitet wird, die sich durch die eben genannten entzündlichen Erscheinungen manifestirt.

Gleich wie in den genannten Fällen die Iritis das erste Glied einer Reihe von Erkrankungen bildet, kann umgekehrt

Iritis zur Erkrankung anderer Organe hinzutreten, und zwar zufällig oder durch die Entzündung eines oder des anderen Organes bedingt. So wissen wir, dass zu Netzhautablösung später gerne Iritis und Cataracta hinzutritt, dass Augen, die zunächst an Chorioiditis erkrankt waren, später auch Zeichen von Iritis darbieten. Die häufigsten Fälle von secundärer Iritis sind jedoch die, welche durch Eiterungsprocesse in der Cornea eingeleitet werden. Dass zu Hornhautabscessen und zu tiefer greifenden Hornhautgeschwüren sehr häufig Iritis tritt, ist eine bekannte Sache.

Aetiologie der Iritis. α) Vorkommen. Iritis kommt merkwürdig selten im kindlichen Alter (am meisten noch in Folge von lues congenita) vor; mit zunehmenden Jahren wird das Auftreten der Iritis häufiger; zwischen dem 10. und 20 Jahre, noch mehr zwischen 20 und 30 und am allerhäufigsten zwischen 30 und 40. Ferner kommt sie bei beiden Geschlechtern ziemlich gleich vor. Die Iritis kommt bald auf einem Auge, bald auf beiden vor; manche Autoren behaupten, dass ihr Auftreten auf dem linken Auge häufiger sei als auf dem rechten. β) Was die ursächlichen Momente betrifft, so sind sie sehr mannigfach. Obenan steht 1. die Einwirkung von Traumen (Iritis traumatica). Die Verletzungen der Iris werden a) **primär** durch Eindringen von fremden Körpern, durch Schnitt, Riss, Quetschung mittelst Einwirkung einer stumpfen Gewalt veranlasst. Wenn wir uns nach den Folgen von solchen Verletzungen umsehen, so finden wir, dass reine Schnittwunden nicht Anlass geben zu erheblichen Reactionen, wohl aber Riss-, Quetschwunden und zurückbleibende fremde Körper. Die Verletzungen, die vorkommen können, sind oft zufällig, übrigens auch absichtlich (Operationen). Wir wissen, dass oft genug das Resultat einer Operation vernichtet wird dadurch, dass es zu Iritis und Pupillensperre kommt. Die nach Verletzungen auftretende Iritis verläuft gewöhnlich acut mit stürmischen Erscheinungen und intensiver Productbildung (reichliches Hypopyum, Trübung des Kammerwassers, rasches Zustandekommen von hinteren Synechien und Pupillarmembranen). Man könnte diese Form mit dem Namen Iritis plastica belegen, wenn man die Formen der Iritis nach der Art des entzündlichen Productes eintheilen wollte. b) Es kann die Iritis auch **secundär** entstanden sein, indem man andere

Gebilde verletzt; so nach Verletzungen der Cornea, Sclerotica und Linse (wenn diese sich trübt und aufbläht), wird die Iris gequetscht. 2. Eine zweite Schädlichkeit die die Iritis hervorruft, ist die Erkältung, Einwirkung von Zugluft (Iritis rheumatica). Diese Form der Iritis charakterisirt sich im Gegensatz von Iritis traum. durch ein mehr seröses, entzündliches Product, es tritt dabei die Gruppe der subjectiven Erscheinungen und die Ciliarinjection recht lebhaft auf mit starker Verfärbung der Iris, jedoch geringer Trübung des humor aq., selten mit Hypopyum, mit wenig oder gar keinen Synechien; dagegen fehlt Oedem der Conj. bulbi und selbst der Lider selten, und dies ist um so auffallender, als gerade dieses Oedem sonst nur bei Iridokyklitis oder Iridochorioiditis acuta wahrgenommen wird. Auch die Schmerzen, Lichtscheu und Thränenfluss sind in acuten Fällen dieses Ursprunges auffallend (d. h. relativ zu den sichtbaren Veränderungen am Auge) heftig, nicht selten Tage lang den Schlaf raubend. Man könnte diese Form mit dem Namen Iritis serosa belegen. 3. Eine fernere Quelle für Iritis ist die constitutionelle Syphilis (Iritis specifica). In früherer Zeit behauptete man, dass diese Iritis ganz bestimmte Charaktere darbiete, nämlich circumscripte Anschwellung der Iris mit Knotenbildung, sog. Condylomata oder Gummata der Iris, wesshalb diese Form auch Iritis gummosa genannt wurde. Es scheint dies jedoch nicht ganz richtig zu sein. Man kann allerdings durch die Gegenwart solcher Knoten auf Iritis specifica schliessen; (aber vor einigen Jahren war hier auf der Klinik ein Arzt mit Iritis gummosa, der mit Bestimmtheit angab, dass er nie an Syphilis erkrankt war, man konnte auch in der That nicht die geringste Spur vorausgegangener Syphilis an ihm entdecken). Es kann aber die Iritis specif. auch ohne Knotenbildung einhergehen, sie kann sogar die seröse Form darbieten, und doch eine Iritis specif. sein. Sie geht in der Regel mit reichlicher Productbildung (Synechie und Pupillarabschluss), mit heftigen, bohrenden, reissenden, gewöhnlich mehr nach der Stirn ausstrahlenden Schmerzen einher, welche in der Nacht am heftigsten sind. Wenn die Iritis spec. chronisch ist, sind die Schmerzen geringer. Die Iritis specif. ist in der Regel nicht das erste Zeichen allgemeiner Syphilis, sondern es gehen gewöhnlich auch noch andere Erscheinungen voraus. Man

versucht erst die gewöhnliche Behandlung der Iritis; führt diese nicht zum Ziele, so hat man gegründeten Verdacht, eine constitutionelle Ursache zu supponiren, d. h. es ist sehr genau nachzusehen, ob nicht anderweitige Zeichen auf Syphilis deuten. Bei jugendlichen Individuen mit Iritis ist sehr sorgfältig zu untersuchen, ob nicht lues congen. im Spiele sei. 4. Eine weitere Ursache der Iritis ist die Scrophulosis (Iritis scrophulosa); aber da bleibt die Iritis nicht lange als solche bestehen, sondern complicirt sich mit Erkrankungen anderer Organe; es wird die Cornea ergriffen (oder die Krankheit ist gleich ursprünglich als Kerato-Iritis aufgetreten) oder es wird die Chorioidea oder der Glaskörper afficirt. Die durch Scrophulosis bedingte Iritis tritt meist in der Form der sog. Hydromeningitis auf, zeichnet sich demgemäss durch reiche Productbildung bei relativ geringen Zufällen von Seite des Gefäss- und Nervensystems aus und tritt entweder gleich (mit geringen Zufällen und schleppendem Verlaufe) als chronische Form auf oder geht doch bald in diese über. 5. Iritis tritt manchmal bei Individuen auf, die sich unter schlechten Lebensverhältnissen befinden, herabgekommenen Leuten oder solchen, bei denen schwere Krankheiten vorausgingen, ferner bei ungenügender Nahrung, feuchter Wohnung etc. Diese Form lässt sich nach sorgfältiger Erhebung der aetiologischen Momente als solche mit mehr weniger Wahrscheinlichkeit erkennen und unterscheidet sich in Bezug auf Symptome und Verlauf nicht von der durch Scrophulosis bedingten.

6. Als letzte Form führen wir die Iritis sympathica an. Wenn ein Auge durch acute oder chronische Iridochorioiditis unter heftigen Schmerzen erblindet ist, sie mag selbstständig entstanden sein oder durch Verletzung oder durch Zurückbleiben eines fremden Körpers im Auge, so kommt es erwiesener Massen bisweilen zu Iritis oder Iridochorioiditis des anderen Auges in der Weise, dass letztere als Folge der ersteren anzusehen ist.

Da in einem gegebenen Falle das Auge b auch unabhängig von dem Auge a erkrankt sein kann, und da in dem Falle, wo die Erkrankung des Auges b als sympathisch erklärt werden muss, ein operativer Eingriff in das Auge a (in der Regel die Enucleatio bulbi; selten genügt eine Iridectomie auf dem Auge a) die erste Bedingung zur Rettung des Auges b

ist, so muss man sicher sein, dass man es im vorliegenden Falle wirklich mit einer sympathischen Affection zu thun habe. Es muss also der Erkrankung des Auges b in der That die Erkrankung des Auges a vorangegangen sein, und zwar unter heftigen Schmerzen und unmittelbar oder doch so, dass das Auge noch immer oder von Zeit zu Zeit heftige Schmerzen erregte, bevor das Auge b ergriffen wurde. Das ersterkrankte Auge kann vor Monaten, Jahren verloren gegangen sein und doch noch zu sympathischer Erkrankung des zweiten führen, wenn an ihm wieder heftige Schmerzen auftreten, z. B. wenn in Folge von Verkalkung im Innern eines solchen Bulbus die Ciliarnerven neuerdings gereizt werden, oder wenn im durch Staphylombildung zu Grunde gerichteten Auge Geschwürsbildung im Narbengewebe und die weiteren Folgen entstehen. Eine reclinirte Linse, ein Pseudoplasma, ein eingekapselter fremder Körper und Aehnliches kann auf dem einen Auge eine Reizung des Ciliarnervensystems und durch diese dann sympathische Erkrankung des zweiten Auges bewirken. Das Vermittelnde ist nicht die Atrophie des Sehnerven, denn es braucht das ersterkrankte Auge noch nicht der Lichtempfindung beraubt zu sein, sondern die Affection, die Reizung des Ciliarnervensystems ist es, welche die Erkrankung des zweiten Auges einleitet.

Der sympathischen Iritis geht gewöhnlich zunächst Empfindlichkeit gegen das Licht und gegen jede Beschäftigung durch Wochen, Monate voraus. Dann erscheinen zunächst ferne, später auch nahe Gegenstände wie in lichtem Nebel gehüllt, und dann erst kann man die Zeichen von Iritis in mannigfacher Weise nachweisen. Die sympathische Iritis hat meistens einen chronischen Verlauf, selten (und wohl nur nach Hinzutritt äusserer Schädlichkeiten) tritt sie gleich mit stürmischen Erscheinungen auf. Sie führt, wenn die Ursache nicht behoben wird, was in der Regel und sicher nur durch Enucleation des ersterkrankten Auges zu erreichen ist, sicher zum Ruin des Auges und zwar zu Atrophia bulbi durch Uebergreifen der Entzündung auf die Chorioidea, wenn diese nicht gleich Anfangs schon mitgelitten hat.

Die voranstehende Aufzählung der Ursachen von Iritis macht keinen Anspruch auf Vollständigkeit. Wenigstens kommen in praxi Fälle vor, wo man keine der aufgezählten

Ursachen nachweisen kann. Licht und Anstrengung der Augen schaden wohl bei Iritis, rufen aber in sonst gesunden Augen niemals Iritis hervor.

Therapie der Iritis. Diese hat A) zuerst die Causalindication zu erfüllen. Es handelt sich nämlich darum, ob 1. ein Trauma stattfand, oder ein fremder Körper eindrang, im letzteren Falle ist die Entfernung vorzunehmen, wobei sogar die Iridektomie indicirt sein kann; 2. bei Iritis rheumatica muss der Patient angewiesen werden, sich im Bette oder wenigstens in einem gut und gleichmässig temperirten Zimmer aufzuhalten, wobei eventuell auch Diaphoretica zu verabreichen sind; 3. ist Syphilis die Ursache der Iritis, so wird eine antisyphilitische Behandlung eingeleitet (Einreibungscur, Sublimatpillen, Decoct. Zittmanni, Jod); 4. liegt der Iritis Scrophulose zu Grunde, so leitet man eine antiscrophulöse Therapie ein. Man gibt Jodpräparate, namentlich ist die Verbindung des Leberthranes mit Jod hervorzuheben. Rp. Jodi puri grana III vel IV. Ol. Jec. Asell. unc. IV. Bei Anaemischen auch Eisenpräparate; 5. bei Iritis sympathica erzielt man mit diesen Mitteln nichts; hier gibt es nur ein einziges Mittel und das ist die Enucleation des ursprünglich erkrankten Auges, wobei man zu beobachten Gelegenheit hat, dass die Lichtscheu des zweiten Auges verschwindet, dass die Iritis, die sich früher gegen die Therapie so hartnäckig zeigte, sich doch behandeln lässt. Indess ist die Enucleation noch nicht ein untrügliches Mittel. Es gibt Fälle, wo trotz der Ausschälung des Bulbus die Iritis des zweiten Auges vor sich geht, das sind namentlich jene Fälle, wo die Enucleation zu spät vorgenommen wurde. Es ist deshalb gerathen, so früh als möglich das ersterkrankte Auge zu enucleiren. Da man jedoch häufig mit der Enucleation auf Widerstand seitens des Patienten stösst, so ist als Versuch eine ausgiebige Iridektomie am ersterkrankten Auge zu machen, wenn das erstafficirte Auge sich überhaupt dazu eignet und hart anzufühlen ist.

An die Causalindication schliesst sich die Anzeige, Alles ferne zu halten, was das Auge reizt; deshalb soll man bei jeder Iritis für entsprechende Temperirung des Lichtes sorgen, durch Verdunkelung des Zimmers, durch Tragen von grauen oder blauen Schutzbrillen, von breiten Schirmen. Ferner darf, wo blos ein Auge leidet, das andere nicht zu

Beschäftigungen verwendet werden, welche Accommodation erheischen, wie Lesen, Schreiben u. dgl.

B) Oertliche Behandlung: Das Hauptmittel, ohne welches eine Iritis kaum zur Heilung (ohne Synechien) kommt, ist und bleibt Atropin, welches einen doppelten Zweck erfüllt, indem es α) rein mechanisch wirkt, in der Weise, dass bereits bestehende Synechien zerrissen werden, da nämlich eine energische Contraction des Radiärmuskels erfolgt (alte Synechien zerreissen jedoch nicht), und überdiess die Bildung neuer Synechien verhindert wird, indem bei ad maximum dilatirter Pupille der Pupillarrand nicht mehr an der vorderen Linsenkapsel aufliegt und ein Interstitium bildet. β) Wirkt es direct antiphlogistisch, indem durch den Reiz der vasomotorischen Nerven der intraoculäre Druck vermindert wird. — Man nimmt Atropinum sulfuricum einen halben Gran auf die Drachme und träufelt mit einem entsprechend zugespitzten Federkiel zweimal täglich ein; wenn viele Synechien da sind, muss man öfter, sogar jede halbe Stunde einträufeln (siehe Seite 17 und 89).

Atropinintoxication. Man beobachtet, dass bei manchen Individuen nach Atropineinträufelung, zumal wenn diese binnen kurzen Zwischenräumen wiederholt wurde, sich Vergiftungserscheinungen einstellen. Das erste ist ein bitterer Geschmack, der sich von der Mundhöhle bis in den Pharynx erstreckt, weiterhin ein unangenehmes Kratzen im Halse, worauf die Erscheinungen der Belladonnavergiftung, wenn nämlich die Einträufelungen noch fortgesetzt werden, auftreten, nämlich: Steigerung der Hauttemperatur, des Pulses, Mydriasis auf dem zweiten Auge, Delirien und zuletzt Bewusstlosigkeit. Die Idiosynkrasie gegen Atropin ist verschieden: Es gibt Leute, die viel Atropin vertragen, andere, die nach 5 bis 6 Tropfen Atropin bereits Vergiftungserscheinungen zeigen. Man muss deshalb das erste Mal sorgfältig einträufeln. Am ehesten tritt nämlich Vergiftung ein, wenn das Atropin durch die Thränenröhrchen in den Thränensack und von da aus in den Thränennasengang und in die Mundhöhle gelangt. Liebreich hat, um das zu verhüten, eine Art Sperrpincette angegeben.

Am einfachsten ist es, das untere Lid abzuziehen, damit der Thränenpunct nicht eintauche, und nach dem Einträufeln so lange abgezogen zu halten, bis das Atropin aufgesogen ist. Wenn Erscheinungen der Intoxication kommen, so soll das Atropin in grösseren Intervallen eingeträufelt werden; es wirkt dies freilich auf die Heilung sehr verzögernd, weshalb man nichtsdestoweniger die Einträufelung vornimmt, mit

der sehr passenden Vorsicht, dass man das dagegen bewährte Antidot, nämlich subcut. Morphininj. gleichzeitig anwendet.

Die anderen Medicamente, die gegen Iritis zu Hilfe gezogen werden, haben nur eine untergeordnete Bedeutung, um den heftigen Schmerz und den Blutandrang zu mildern. Sind Schmerzen, Röthung der Augen, Oedem der Conj. bulbi da, so ist eine locale Blutentziehung zweckmässig, etwa 8—12 Blutegel hinter dem Ohre oder an die Schläfe (am Jochbogen). Es ist wohl gerathen, bald darauf energisch Atropin einzuträufeln. Sind aber heftige Schmerzen ohne Hyperaemie und Schwellung der Conj. bulbi da, so erreicht man durch locale Blutentziehung den gewünschten Erfolg nicht; in solchen Fällen passen die Narcotica, subcut. Morphininj. oder die bekannte Morphium-Chloroformlösung (siehe Seite 17). Weniger zu erwarten ist vom innerlichen Gebrauch des Morphiums oder von Einreibungen mit Opiatsalben. Eine andere Frage ist, ob man Kälte appliciren soll? Wenn ein Trauma vorausgegangen und die Linsenkapsel verletzt ist, so werden die kalten Umschläge in der Mehrzahl der Fälle ertragen, indem sie die Schmerzen mildern und die Röthung verringern. Anders verhält es sich mit der Iritis rheumat. oder specif. Da werden laut Zeugniss der Erfahrung die kalten Umschläge sehr oft nicht ertragen, daher man sie lieber gar nicht erst versucht, in solchen Fällen passt besser die Anwendung von Wärme, indem man Umschläge mit warmen Tüchern macht; Kataplasmen von Haarlinsenmehl passen auch nicht, indem sie die Iritis steigern.

Resumiren wir das Ganze, so besteht die Therapie in der Ermittelung des ursächlichen Momentes und Behandlung desselben sowie der örtlichen Affection durch Atropineinträufelung, wobei noch die Beseitigung collateraler Erscheinungen anzustreben ist.

Behandlung der Folgezustände nach Iritis. Unter den Folgezuständen sind a) die hinteren Synechien zu erwähnen. Gegen diese ist die energische Anwendung des Atropin angezeigt, in Folge deren frisch entstandene Synechien zur Zerreissung gebracht werden; bei älteren gelingt diese nicht, so dass man zu anderen Mitteln greifen muss. Zweckmässig ist in solchen Fällen ein Myoticum, d. i. ein die Pupille verengerndes Mittel (Calabar) mit dem Mydriaticum (Atropin)

abzuwechseln. Durch eine solche bald aufeinanderfolgende, abwechselnde Erweiterung und Verengerung der Pupille soll die Zerreissung der Synechie zu Stande kommen. Auch durch operatives Verfahren schlug man vor, die Synechie zu zerreissen, indem man nämlich einen Einstich in die Cornea macht, mit stumpfspitzigen Häkchen oder Nadeln eingeht, mit welchen man die Verwachsungen zwischen Iris und Kapsel zerreisst. Diese Operation, Corelysis, Pupillenlösung genannt, ist von Streatfield vorgeschlagen und wird von Mehreren, namentlich Weber und Hasner geübt. Sie erfreut sich jedoch eines allgemeinen Beifalles nicht, da man sehr leicht auch die Linsenkapsel zerreissen kann, so dass sich Cataracta entwickelt. In der Existenz von hinteren Synechien ist die Ursache häufiger Recidiven der Iritis gegeben, indem nämlich der Pupillarrand der Iris gezerrt wird; man muss deshalb, namentlich wenn es mit der Corelysis nicht geht, die Iridektomie machen. Man schneidet nämlich ein Stück Iris vom Pupillar- bis zum Ciliarrand aus und setzt dadurch eine Communication zwischen vorderer und hinterer Kammer.

b) Bei Pupillarverschluss, wo die Pupille durch eine Pseudomembran verlegt ist, ist keine andere Hilfe, als wegen des dioptrischen Hindernisses eine künstliche Pupille durch die Iridektomie anzulegen.

c) Wenn Cataracta in Folge von Iritis, sog. Cat. accreta sich entwickelt, so muss man die Iridektomie und dann die Staaroperation machen. Es empfiehlt sich da der Lappenschnitt.

B) Anderweitige Anomalien der Iris.

1. **Anomalien der Lage.** Man findet die Iris in Augen von verschiedenen Refractionszuständen verschieden gelagert. Der Pupillarrand der Iris liegt nämlich auf dem Linsenscheitel auf. Ist nun die Linse weiter nach vorn oder hinten gelegen, so ist es auch die Iris; für die Grösse der vorderen Kammer folgt daraus, dass diese um so enger sein wird, je weiter die Iris nach vorne liegt, und umgekehrt. Eine kleine vordere Kammer ist bei hypermetropischen Augen, in welchen die weiter vorn liegende Iris nicht in einer Ebene liegt, sondern mehr nach vorne convex ist; bei myopischen Augen liegt die Iris viel tiefer in einer und derselben Ebene. Am grössten

ist die vordere Kammer, wenn die Linse fehlt (Aphakia), sei es, dass sie von selbst verschrumpft oder durch eine Operation entfernt worden oder in den Glaskörper gesunken ist. Man beobachtet in solchen Fällen im Gegensatze zu den normalen Verhältnissen, dass der Pupillarrand der Iris mitunter sogar tiefer, d. h. weiter hinten liegt, als der Ciliarrand, die Iris ist also trichterförmig nach hinten gezogen durch Adhaesionen des Pupillarrandes an das durch die vordere und hintere Kapsel und die Hyaloidea gebildete, an den Firsten der Ciliarfortsätze haftende Diaphragma zwischen Humor aq. und Humor vitreus. — Noch ist anzuführen, dass die vordere Kammer, sowie das Kammerwasser abfliesst, aufgehoben wird, indem die Iris an die Cornea sich anlegt. Das Kammerwasser wird verdrängt durch die vis a tergo, durch den Druck, welchen die Augenmuskeln und der Schliessmuskel auf die Hülse des Bulbus ausüben.

Eine andere, an der Iris zu beobachtende Erscheinung ist das Zittern (Schlottern), welches von Ammon mit dem Ausdrucke **Iridodonesis** bezeichnete. Man findet dies nämlich: 1. wenn die Linse in ihrer normalen Verbindung gelockert ist, wenn z. B. Resorption oder Ruptur der Zonula Zinnii stattgefunden hat, wenn also die Linse luxirt ist. Es ist dies eine sehr auffällige Erscheinung bei Luxation der Linse; 2. ferner findet man das Erzittern der Iris, wenn die Linse fehlt (Aphakie), weil dadurch die Stütze der Iris beseitigt ist; 3. bei Verflüssigung des Glaskörpers, indem dabei die Zonula Zinnii atrophisch wird.

II. **Anomalien der Farbe.** Man findet diese 1. angeboren, so dass die Iris auf dem einen Auge anders gefärbt ist als am anderen. Besonders auffallend ist die Fleckenbildung, so dass die Iris wie getigert aussieht. Dies beruht auf localen Anhäufungen von Pigmentzellen. 2. Pathologisch kommen Farbenveränderungen *α)* bei der Iritis vor, wo Verfärbung der Iris eines der Hauptsymptome ist; *β)* überdies kommt es zur Verfärbung, wenn die Atrophie der Iris zu entstehen beginnt. Eine blaue Iris bekommt einen Stich in's Grünliche oder Gelbliche; dabei wird die Faltenbildung, die Faserung weniger deutlich, die Iris ist morsch geworden und sieht wie vergilbt aus. Die Atrophie der Iris ist total oder partial. Bei der totalen wird die Iris allmälig schmäler, ihre Textur ist nicht zu erkennen, ihre Farbe wird schmutzig, immer mehr

vom Normalen abweichend. Bei der partiellen ist die Iris an einzelnen Stellen schmäler, der Pupillarrand also vom Ciliarrand an dieser Stelle weniger entfernt und hat die betreffende Partie eine schiefer- oder bleigraue Farbe. Vorzüglich zu erwähnen ist die Atrophie der Iris beim Glaukom.

III. **Irideremia.** Das Fehlen der Iris kommt α) als angeborener Zustand vor; es geschieht nämlich, dass ein sonst normales Auge keine Iris hat. Man findet, dass solche Augen mehr aufleuchten, weil mehr Licht in sie hineingelangt, also auch viel Licht reflectirt werden kann. Sieht man so nahe als möglich neben der auf ein etwas entfernteres Fenster gerichteten Sehachse eines solchen Auges in dasselbe hinein, so zeigt es einen rubinartigen Reflex. Solche Individuen sind gegen Licht sehr empfindlich, weil eben ein grosses Quantum in das Auge hineingelangt, weshalb sie blaue oder dunkelgraue oder stenopäische Brillen tragen müssen. Letztere sind Brillen, aus einer Hornplatte bestehend, mit einer kleinen Oeffnung in der Mitte versehen, die gleichsam das Sehloch ersetzt. Irideremie ist gewöhnlich mit anderweitigen Bildungsanomalien des Auges, mit Defect der Chorioidea, mit Mikrophthalmus, Mikrocornea vergesellschaftet. β) Erworben kommt Irideremie in Folge eines Trauma vor, wenn eine stumpfe Gewalt (Holzklotz, Stein etc.) auf den Bulbus einwirkte, so dass das Auge eine Abplattung erlitt, und der ganze Reifen, an dem die Iris sich inserirt, ausgedehnt wird; in Folge dessen reisst die Iris los und liegt dann als Klumpen am Boden der Kammer, ein Zustand, den man Iridodialysis totalis nennt; dabei kommen starke Blutungen vor, weil die vom Ciliarkörper zur Iris tretenden Gefässe zerrissen werden. Manchmal tritt Iridodialysis auch bei operativen Eingriffen, namentlich bei Iridektomie ein, wo man die Iris, welche mit der Pincette gefasst ist, herausreissen kann, wenn der Patient plötzlich unruhig wird und mit dem Kopfe zurückfährt; oder wenn man bei fester Anlöthung der Iris an einen Pfropf in der Pupille die Iridektomie machen will und dabei nicht Acht gibt, ob die Iris jenseits des Pfropfes, d. h. an der Stelle, welche der mit der Pincette gefassten diametral gegenüber liegt, gezerrt wird. So wie man sieht, dass die gefasste Partie nicht vom Pfropfe sich löst, dagegen aber die diametral entgegengesetzte Stelle sich dehnt,

muss man den intendirten Zug sistiren und in anderer Weise zum Ziele zu gelangen suchen.

IV. **Coloboma iridis**. Ein weiterer Bildungsfehler ist die Irisspalte, die angeboren oder erworben vorkommt und sich dadurch charakterisirt, dass die Iris keinen vollkommenen Ring bildet, sondern an einer Stelle eine Ausbuchtung, eine Unterbrechung, einen Defect zeigt. Mitunter kommt es vor, dass das Colobom vom Pupillarrand bis zum Ciliarrand reicht: in vielen Fällen ist noch ein peripherer Streifen am Ciliarrand vorhanden. Das Colobom ist mehr oder weniger breit, und zwar können die Ränder der Spalte in der Richtung vom Pupillarrand gegen den Ciliarrand hin convergiren, der häufigste Fall (birnförmige Pupille), oder parallel oder divergirend verlaufen (schlüssellochförmige Pupille); in sehr seltenen Fällen streicht ein fadenförmiger Balken, dem kleinen Kreise der Iris (deren Vorderfläche) entsprechend, quer über das Colobom, so dass eine doppelte Pupille entsteht. Es kommt auch vor, dass der Defect blos die vordere Schichte betrifft, während die Tunica uvea erhalten ist; das äussere Ansehen zeigt wohl nichts vom Colobom Verschiedenes; bei seitlicher Beleuchtung aber sieht man deutlich, dass in dem Loche noch etwas sich befindet, dass also die Iris nicht ganz fehlt, indem das Pigmentblatt vorhanden ist. (Arlt besitzt ein Präparat, wo sich das Colobom, der spaltförmige Defect, blos auf die Pigmentlage erstreckt.) Das Colobom kommt mit anderen Bildungsfehlern des Auges, mit einem ähnlichen Defect der Chorioidea, mit partieller, stationaler Linsentrübung, mit Anomalien des Sehnerven, Mikrophthalmus, Mikrocornea angeboren vor. Erworben kann ein Colobom werden durch Verletzungen oder durch Iridektomie.

V. **Pseudoplasmen der Iris.** Gewöhnlich sind die in der Iris vorkommenden Neubildungen secundär, indem sie von der Chorioidea oder Retina aus auf die Iris übergehen. Sie kommen aber auch primär vor, und unter diesen sind anzuführen a) Cystenbildung in der Iris. Man findet entweder einfache seröse Cysten, welche eine Blase der Iris vorstellen, von grösserer oder geringerer Ausdehnung im Irisgewebe eingebettet und eine seröse Flüssigkeit enthaltend. (In einem von Graefe beobachteten Falle verhielt sich die Cyste wie eine atheromatöse Cyste, es waren Cholesteatombildung und

Haare zugegen.) In einem solchen Falle ist die vordere Kammer durch die von der Iris ausgehende Geschwulst verengert. Ist die Iris intact, so sieht man sie vorgebaucht; ist das Irisgewebe untergegangen, so liegt die Geschwulst unbedeckt vor. Es sind 15—16 Fälle beobachtet worden. Auch Cysticercus-Ablagerungen kommen vor; man wird, wenn man scharf untersucht, in einigen Fällen vielleicht das Thier nachzuweisen im Stande sein. Es sind bis jetzt 3—4 Fälle in der Literatur veröffentlicht. Man beobachtet noch b) den Krebs in der Iris, und zwar jene Form, die am Auge am häufigsten vorkommt, nämlich den Pigmentkrebs. Dieser zeigt sich als eine körnige, bei stärkerer Entwickelung als eine maulbeerartige Wucherung, die auf der Iris aufsitzt und einen grösseren oder geringeren Theil der vorderen Kammer ausfüllt. Selten.

VI. **Motilitätsstörungen der Iris** werden sich zeigen entweder dadurch, dass die Pupillenerweiterung abnorm gross ist (Mydriasis), oder die Pupillenverengerung ist bedeutend (Myosis), da nämlich die Musculatur der Iris eine doppelte ist. Beide Zustände, sowohl Mydriasis als Myosis werden spastisch oder paralytisch sein können. a) **Mydriasis** 1. M. paralytica beobachtet man nach Einwirkung von Erschütterung des Auges durch einen Stoss, Schlag u. dgl., von Zugluft, Erkältung, bei Lähmung des N. Oculomotorius; hier pflegt die Erweiterung nicht gross zu sein, sie lässt sich durch Atropineinträufelung steigern. Man findet die Pupille erheblich erweitert, und wenn die Affection mehr weniger intensiv ausgesprochen ist, auf Licht und Schatten träger reagirend, ja sogar vollkommen starr, wenn die Musculatur vollkommen gelähmt ist. Je träger die Reaction, desto mehr nimmt die Erweiterung an Ausdehnung zu. Gewöhnlich beobachtet man Erweiterungen mittleren Grades, die Pupille hat einen Durchmesser von $2^1/_2$ bis 3‴. Wichtig ist es, dass Mydr. paral. in der Regel mit Lähmung des Brücke'schen Muskels complicirt ist, also Accommodationsparalyse. (S. Accommodationsanomalien). Ferner kommt noch Lähmung anderer vom Oculomotorius versorgter Muskeln (Rectus int., sup. et inf.) vor.

Bei einseitiger Mydriasis ist die Diagnose leicht, bei beiderseitiger Mydr. muss man stets die Reaction prüfen. Zeigt sich noch Sehvermögen, so ist es blos Mydriasis.

Sehstörungen. Es wird undeutliches Sehen auftreten, dadurch, dass der in das Auge einfallende Strahlenkegel eine grössere Basis hat als sonst, also auch die Randstrahlen in das Auge gehen. Es entsteht ein Zerstreuungskreis, so dass das Deutlichsehen beeinträchtigt wird. Man kann Complicationen von Seite der Netzhaut dadurch ausschliessen, dass man den Kranken durch ein Diaphragma lesen lässt, was bei blosser Mydriasis paralytica der Patient im Stande ist.

Verlauf und Ausgang. Mydr. paral. kann vollkommen ohne therapeutische Einwirkung heilen, es kann die Pupille sich ad normam restituiren. Das Spiel der Iris wird freier. Es kann aber auch die Thätigkeit der Irismuskeln unvollkommen bleiben, so dass sie nicht zu ihrer früheren Stärke gelangt, d. i. ein Ausgang in unvollständige Heilung Schliesslich kann es noch geschehen, dass die Mydr. stational bleibt.

Prognose. Wenn es sich darum handelt, zu bestimmen, ob in einem gegebenen Falle Mydr. zurückgehen wird, oder nicht, so kommt vor Allem die Dauer des Leidens in Betracht: je länger dieses besteht, desto ungünstiger ist die Vorhersage; ferner hängt die Prognose vom aetiologischen Momente ab; eine auf Verkältung zurückzuführende Mydr. geht am leichtesten zurück; traumatische seltener. Die von Lähmung des Oculomot. ausgehende Mydriasis hat ganz und gar die Prognose der Oculomotoriuslähmung.

Therapie. Da die verminderte oder sistirte Thätigkeit der Muskeln in der Affection der Nerven begründet ist, so folgt daraus die Indication, die Aeste des Trigeminus zu reizen. Dies geschieht durch Einträufeln von Opiumtinctur, durch Touchiren mit Cupr. sulf., durch ein Vesicans in der Umgebung des Auges (Stirn oder Schläfe) oder durch Einreiben einer Veratrinsalbe aus 4—5 Gran Veratri pur. auf die Drachme Fett, 3—4mal täglich an der Stirne und Schläfe. Sehr intensiv wirkt das Touchiren der Conjunctiva mit Lapis en crayon oder an einigen (4—5) Stellen am Rande der Cornea. Man bekommt selbst bei vollkommener Lähmung eine Contraction der Pupille. Der Effect von all' diesen Mitteln ist aber nur von sehr geringer Dauer. Ebenso verhält es sich mit der Elektrizität; auch diese wirkt durch Reflexreizung, indem die Erregung vom Trigeminus auf die motorischen Zweige überspringt. Wenn alle diese Mittel nicht

rasch wirken, so bleibt die Krankheit, wie sie war. Was Calabar betrifft, so producirt es wohl eine Verengerung der Pupille, die aber später eintritt, als beim normalen Auge; auch hält dessen Wirkung nur kurze Zeit an. Temporär leistet wohl Calabar etwas dadurch, dass das lästige Symptom der Blendung wegfällt, doch ist der Heileffect nicht dauernd. — Nebstdem glaubte man eine Zeit lang, im Secale cornutum ein Specificum gegen Mydr. zu haben; allein die Sache scheint auf irrigen Deutungen zu beruhen.

2. Mydriasis spastica ist jene Form der Mydr., welche durch Krampf der Radiärfasern hervorgerufen ist, nämlich durch Mydriatica, namentlich Atropin. Dieses hat eine doppelte Wirkung, indem es einerseits lähmend auf den Sphincter, also auf die Pupille erweiternd, andererseits reizend auf den Dilatator pupillae wirkt, durch dessen Contraction die Dilatation der Pupille erfolgt. Diese durch Atropineinträufeln hervorgerufene Mydr charakterisirt sich durch Maximal-Erweiterung.

b) **Myosis**. Die Verengerung der Pupille kommt verhältnissmässig selten vor. Man hat auch hier eine Myosis spastica (durch Contraction des Sphincter) und eine M. paralyt. (durch Lähmung des Dilatator p.) zu unterscheiden. Die durch Krampf des Sphincter hervorgerufene 1. Myosis spastica findet man bei Individuen, die mit stark glänzenden Gegenständen beschäftigt sind (Juweliere, Gold-, Silber- und andere Metallarbeiter). Sie wird häufig auch durch pupillenverengende Mittel (Myotica) nämlich: Calabar, Opium und dessen Präparate, Lactuca virosa, Aconit und Digitalis veranlasst. 2. Myosis paralytica findet man bei Spinalleiden, namentlich bei Spinalamaurose, Spinalamblyopie. Dies ist von Wichtigkeit; denn träufelt man Atropin ein, so bekommt man einen ungenügenden Effect, eine Erweiterung von höchstens $1\frac{1}{2}$—2‴. Amblyopie bei enger Pupille lässt also schon auf ein Spinalleiden (tabes dorsualis) vermuthen.

C. Pupillenbildung (Koremorphosis).

Bei den vielfältigsten Erkrankungen der einzelnen Theile des Bulbus wird man in die Nothwendigkeit versetzt, eine künstliche Pupille anzulegen. In früherer Zeit schritt man zur

Pupillenbildung blos dann, wenn es sich darum handelte, den Lichtstrahlen wieder Zugang zur Netzhaut zu verschaffen, also das Zustandekommen von Bildern der Objecte auf der Netzhaut wieder möglich zu machen. Dies suchte man zunächst durch einfaches Einschneiden der (gespannten) Iris bei Pupillarverschluss zu erzielen, (Cheselden 1728 von der Sclerotica aus, Beer 1805 von der Cornea aus) Iridotomie. Dann entwickelte sich aus verschiedenen Versuchen, ein Stück der Iris auszuschneiden (Guérin 1796, Janin 1772, Wenzel 1780), allmälig die Iridektomie, wie sie Beer 1796 angab und wie sie, der Hauptsache nach, noch heute geübt wird. Dazu kam schliesslich zu Anfang dieses Jahrhunderts die Iridodialysis (Adam, Schmidt, Scarpa), welche jedoch trotz mannigfacher Verbesserungen (von Langenbeck, Beer, Fr. Jäger) wieder verlassen wurde und heutzutage (mit Recht) nicht mehr geübt wird.

In neuester Zeit hat A. von Graefe gezeigt, dass wir in der Iridektomie auch ein Mittel gegen Recidive von Iritis, (1856) zur Herabsetzung des gesteigerten intraoculaeren Druckes (bei Glaukom, ektatischen Hornhautnarben und vorderer Synechie etc.) besitzen 1857. Demnach denkt man heutzutage, wenn von Pupillenbildung die Rede ist, eigentlich nur an die Iridektomie, da die Fälle, wo Iridotomie genügt, sehr selten sind, und die von Critchett jüngstens eingeführte Iridodesis gleichfalls nur für relativ sehr wenige Fälle passt. Die Iridodesis besteht darin, dass man an dem Rande der Cornea (noch im Bereiche der Sklera) einen 2—$2^1/_2$‴ langen Einstich macht, den Sphincter an einer Stelle fasst, hervorzieht und entweder einfach liegen lässt (auf Einklemmung rechnet, Iridenkleisis), oder mit einem Faden unterbindet und befestigt (eigentliche Iridodesis). Dadurch wird die Pupille aus dem Centrum verrückt, gegen die Peripherie hin gelagert, zugleich enger, birnförmig, ohne ihre Beweglichkeit zu verlieren. Diese Methode passt zunächst für jene Fälle, wo das dioptr. Hinderniss das Centrum der Cornea oder Linse einnimmt, und wo zugleich Verminderung von Zerstreuungskreisen (durch diffuses oder unregelmässig gebrochenes Licht) angezeigt ist (Keratoconus, centrale, halbdurchsichtige Trübung der Cornea oder der Linse).

I. Iridektomie.

Die Iridektomie ist jene Methode der künstlichen Pupillenbildung, nach welcher man mit einem Lanzenmesser am Rande der Cornea einen 2—3‴ langen Einstich macht, mit einer feinen Pincette in die vordere Kammer eingeht, die Iris am Pupillarrande fasst, hervorzieht und ausserhalb der Cornealwunde abschneidet.

Zweck der Iridektomie. Die Iridektomie wird vorgenommen: 1. wegen eines dioptrischen Hindernisses, um den in das Auge einfallenden Lichtstrahlen, wenn die Pupille verdeckt, verschlossen oder verzogen ist, Zutritt in das Innere des Auges zu gestatten; 2. um chronisch entzündlichen Zuständen, die durch Zerrung der Iris unterhalten werden, Schranken zu setzen; 3. um bei Steigerung des intraoculären Druckes diesen auf die Norm zurückzuführen und so die Circulations- und Nutritionsverhältnisse im Auge günstiger zu gestalten.

Aus diesen Umständen geht bezüglich der Iridektomie folgende Reihe der **Indicationen** hervor: A. **Dioptrische Hindernisse.** Diese sind 1. unheilbare, centrale, die Pupille ganz oder grösstentheils verdeckende Trübungen der Hornhaut. 2. partielle und zugleich stationale Trübungen der Linse von solcher Ausdehnung, dass man von einer peripher angelegten Pupille mit Recht Nutzen erwarten kann. 3. Pupillensperre durch Einheilung des Sphincters in eine Hornhautnarbe oder durch eine Membran (einen Pfropf) in der Pupille. In allen diesen Fällen muss man sicher sein, dass, wenn den Lichtstrahlen der Zugang zur Netzhaut gebahnt ist, diese auch leitungsfähig sein werde. Ist dies constatirt, dann gilt für den Ort, wo man die Pupille anlegt, wenn die Wahl freisteht, als Regel, dass eine nach innen angelegte Pupille bessere Dienste leistet, als eine nach aussen, und diese bessere als eine nach unten. Rücksichtlich der Grösse ist hier zu bemerken, dass es hier nicht gut ist, eine grosse Pupille anzulegen, und dass es hier gar nichts schadet, oft sogar vortheilhaft ist, wenn man die Iris nicht ganz bis zum Ciliarrande hin ausschneidet. Wo die Concurrenz der Randstrahlen ausgeschlossen werden kann, soll man dies anstreben.

Ad 1. Bei den **Hornhauttrübungen** hat man nicht nur sicher zu sein, dass sie sich nicht werden aufhellen lassen, sondern auch, dass nicht etwa nach Anlegung einer Pupille das Sehen durch Diffusion des Lichtes werde gestört werden, vielleicht mehr, als vor der Operation, ferner dass in der That ein so grosser Theil der Cornea noch hinreichend durchsichtig und gehörig gewölbt sei, um das Zustandekommen brauchbarer Netzhautbilder zu vermitteln. Wäre eine solche Partie nur nach oben vorhanden, so müsste man früher den M. rectus superior durchschneiden, um die Verdeckung der neuen Pupille durch das obere Lid zu verhüten. Dabei dürfte man natürlich nicht übersehen, dass in jenen Fällen, wo das andere Auge noch fungirt, alsdann Doppeltsehen beim Gebrauche beider Augen entstehen müsste. Man hat ferner zu berücksichtigen, dass nach ausgebreiteter Verschwärung der Cornea der rückständige Randtheil derselben sich sehr oft bei seitlicher Beleuchtung weit weniger durchsichtig erweist, als man nach der Besichtigung mit dem blossen Auge oder mit der Loupe meint; endlich dass in Fällen, wo die Pupille durch Einheilung von Iris in die Cornealnarbe gesperrt ist, gar oft die vordere Kammer nicht die zum Einführen der Instrumente nöthige Grösse hat.

Ad 2. **Partielle Linsentrübungen**, wenn ihre Stabilität constatirt ist, geben die Anzeige zur Iridektomie, wenn man aus der Lage und Grösse derselben schliessen kann, dass nach Excision einer Partie der Iris die Bedingungen zur Bildung der Netzhautbilder günstiger sein werden. Die Iridektomie ist jedenfalls minder gefährlich als irgend eine Staaroperation. Bilder, durch eine seitliche Partie der Hornhaut und Linse entworfen, werden im Allgemeinen ein besseres Sehen gestatten, als Bilder, unter Zuhilfenahme von Staargläsern vermittelt. Augen ohne Linse entbehren jedenfalls der Accommodation.

Ad 3. Zur **Pupillensperre** durch totale Einheilung des Pupillarrandes in die Hornhautnarbe wurde das Nöthige schon sub. 1 bemerkt. Bei Pupillensperre durch Exsudat in die Pupille hat man nebst der Lichtempfindung und der Spannung des Bulbus vorzüglich danach zu forschen, ob etwa auch die Linse getrübt sei, und wie sich das Gewebe der Iris verhalte. Weiss man, dass gleichzeitig Cataracta vorhanden ist, so kann man wohl die Iridektomie einige Wochen vor der Extraction

machen, aber auch die Extraction mit der Iridektomie in einer Sitzung vornehmen. In Fällen, wo Farbe und Faserung der Iris sehr verändert sind, namentlich aber, wo die Iris sehr buckelig aussieht oder in toto sehr nach vorn gedrängt ist, muss man darauf gefasst sein, dass man bei der ersten Iridektomie nicht reussirt, die Operation 2—3 und mehrmal wiederholen muss. Das Grösserwerden der vorderen Kammer nach einer Iridektomie, wenn auch noch kein Durchgang für das Licht erzielt wird, ist günstig. Das Gewebe der Iris nimmt dann ein besseres Aussehen an, und bei einer nachfolgenden Iridektomie wird dann das Ziel eher erreicht.

B. **Entzündliche Processe im Auge.** Hieher gehören: 1. Manche Fälle von Geschwüren und Abscessen der Hornhaut, und 2. chronische Iritis, wenn mit Gewissheit oder doch mit grosser Wahrscheinlichkeit anzunehmen ist, dass die Wiederkehr der Entzündung durch hintere Synechien, welche nicht zum Zerreissen gebracht werden können, oder durch Pupillensperre allein oder vorzugsweise verursacht wird. Hieher kann man auch noch 3. fremde Körper und Neubildungen in der Iris rechnen, wenn sie eben nur dadurch entfernt werden können, dass man mit ihnen zugleich ein Stückchen Iris mit fortnimmt.

Ad. 1. Bei **Hornhautgeschwüren** mit grosser Fläche, deren Grund ectatisch wird, bei Hornhautfisteln, die anderweitig nicht zum Schliessen zu bringen sind, und endlich bei torpiden Eitergeschwüren und bei derlei Abscessen, wenn auch die Punction der Cornea nicht ausgereicht hat, bietet die Iridektomie wohl das letzte Mittel, zu dem man schreiten muss, um das gänzliche zu Grundegehen des Auges hintanzuhalten. In diesen Fällen ist die Iridektomie so zu nehmen, wie sub C angegeben, weil sie Drucksteigerung, wenn solche auch noch nicht vorhanden ist, verhindern soll.

Ad 2. Dass die Iridektomie bei **chron. Iritis** als Antiphlogisticum wirkt, haben Graefe's Untersuchungen nachgewiesen, und hat die Erfahrung seitdem vielfach bestätigt. Bei Anlöthung einer kleinen Partie des Pupillarrandes an die Kapsel genügt es, blos eine kleine Portion Iris zu excidiren; bei völliger oder beinahe vollständiger Pupillensperre ist es sicherer, eine Partie Iris vom Pupillarrande bis zum Ciliarrande auszuschneiden. Jedenfalls ist die Iridektomie bei weitem nicht so

gefährlich, als die von Einigen vorgeschlagene Corelysis, welche überdies bei bogen- oder ringförmigen Synechien meistens erfolglos sein muss.

C. **Processe mit Drucksteigerung.** Hieher gehören: 1. das Glaukom; 2. Pupillarabschluss (totale Anlöthung des Pupillarrandes an die Kapsel mit consecutiver Drucksteigerung durch Iridokyklitis eingeleitet); 3. ektatische Hornhautnarben mit Einheilung von Iris. 4. Blähung der Linse nach Eröffnung der Kapsel. In allen diesen Fällen muss die Excision sowohl den Pupillarrand als den Ciliarrand treffen, so dass in der Breite von circa 1‴ weder von dem einen noch von dem anderen etwas stehen bleibt. Wird wegen Quellung der Linse operirt, so soll der Hornhautstich so gross sein, dass man auch die Linse mit herausfördern kann. Man macht diese Operation in der Regel, um von dem durch die Drucksteigerung bedrohten Sehvermögen soviel als noch möglich zu erhalten. Man kann sie aber auch, wo dies nicht mehr möglich, vornehmen, um den durch die Drucksteigerung bedingten Schmerzen Einhalt zu thun, sie für immer zu beseitigen.

Ad 1. Das **Glaukoma** kann mit oder ohne entzündliche Zufälle auftreten, im ersten Falle acut oder chronisch. α) Beim acuten Glaukom ist die Operation durch das oft sehr beträchtliche Oedem der Conj. bulbi sehr erschwert. Man warte, wo möglich, die Abschwellung ab. Dies kann 6—8 Tage dauern. Zu beeilen hat man sich nur dann, wenn man nicht sicher weiss, dass das Sehen vor dem Anfalle noch ziemlich gut war. Ist es sicher, dass vor dem Anfalle das Sehvermögen nicht schon beträchtlich herabgesetzt, oder wohl noch ganz gut war, so kann man warten und die Prognosis selbst bei undeutlicher Lichtempfindung noch günstig stellen. β) Beim chronisch entzündlichen Glaukom ist die Operation um so weniger zu verschieben, als man keinen Tag vor einem acuten Nachschube sicher ist. γ) Beim einfachen Glaukom wird die Operation in dem Masse weniger hinauszuschieben sein, je deutlicher und weiter sich bereits Einschränkung des Gesichtsfeldes zeigt, je mehr die Spannung erhöht, je bestimmter sich Drucksteigerung mittelst des Augenspiegels nachweisen lässt.

Die Iridektomie ist hier wo möglich oben vorzunehmen, bei tiefliegenden Augen, bei Unmöglichkeit, das Auge in

abwärts gerichteter Stellung zu erhalten, jedoch nach unten. Man darf sich um keinen Preis der Gefahr aussetzen, die Linse zu verletzen oder die Zonula zu sprengen. Nöthigenfalls werden die Kranken narkotisirt. Nur wenn die Iris oben oder auch unten sehr schmal (atrophisch) wäre, lege man die Excision seitlich an. Denn die Excision an einer atrophischen Stelle ist nicht nur sehr schwierig, sondern, wie es nach vorliegenden Erfahrungen scheint, auch fruchtlos.

Tritt Glaukom in einem kataraktösen Auge auf, so muss man die Iridektomie wenigstens 8 Wochen vor der Extraction vornehmen, sonst riskirt man Berstung der Chorioideal- und Netzhautgefässe und Verlust des Auges durch Panophthalmitis.

Hat man die Iridektomie nicht richtig geübt, so muss man sie in 8—14 Tagen wiederholen, neben der früheren Stelle oder an einer anderen. Dass man richtig excidirt habe, ist nicht aus der Prüfung des Sehvermögens, sondern nach anderen Momenten zu beurtheilen. Das Sehvermögen kann nach vollkommen richtiger Excision sich nicht heben, selbst abnehmen, weil die Atrophie, durch die lange oder hochgradige Drucksteigerung eingeleitet, auch nach Hebung der Ursache noch fortbestehen und vorschreiten kann. Und das Sehvermögen kann sich trotz ungenügender Irisexcision bessern, wenigstens bei entzündlichen Glaukomen, da es ja bekanntlich in solchen Fällen gar oft auch ohne Operation wieder besser wird, um allerdings schliesslich wieder abzunehmen und ganz zu schwinden.

Richtig ausgeführt war die Excision gewiss, wenn man bestimmt nachweisen kann, dass keine Drucksteigerung mehr stattfindet, wenn die Schenkel des Iriscoloboms rückwärts, gegen den Ciliarmuskel, nicht gegen die Cornealnarbe ziehen, wenn die vordere Kammer wieder grösser ist.

Zweifelhaft ist der Erfolg, wenn Iris an einer oder der anderen Stelle in die Cornea eingeheilt ist, wenn sogenannte cystoide Vernarbung stattgefunden hat, wenn noch Schwankungen im Sehvermögen stattfinden, Schmerzen im Auge oder in der Umgebung zeitweilig oder beständig auftreten. Gewiss nützt die Operation nichts, wenn man bei der Untersuchung mit der seitlichen Beleuchtung oder mit dem Augenspiegel die Persistenz von Iris am Ciliarrande des Coloboms nachweisen kann, und ebenso wenn an der Papille Pulsation wahr-

genommen wird. Hat die Pupille im Ganzen eine birnförmige Gestalt, so dass die Schenkel des Coloboms gegen den Ciliarrand convergiren, so ist unzweifelhaft die Excision eine ungenügende. Der Substanzverlust muss am Ciliarrande die Breite einer Linie oder etwas darüber haben.

Ad 2. In Fällen, wo **Pupillarabschluss** mit Drucksteigerung die Excision einer Partie Iris erheischt, kann die Operation durch 3 Momente sehr erschwert werden: α) dadurch, dass die Iris in toto oder stellenweise stark vorgedrängt ist (in Form von Buckeln oder Hügeln).

β) Dadurch, dass der Pupillarrand fest mit dem Exsudatpfropfe in der Pupille zusammenhängt.

γ) Dadurch, dass ihr Gewebe sehr zerreisslich (atrophisch) ist, und dass hinter ihr eine mit Pigment belegte Exsudatschwarte liegt, die sich nicht leicht fassen und entfernen lässt. Man erzielt in solchen Fällen oft durch den ersten Versuch der Iridektomie nicht mehr, als eine kleine Lücke im Irisgewebe; viel ist schon gewonnen, wenn nachher die Kammer grösser wird. Dann kann man schon erwarten, bei einem zweiten oder dritten Versuche eine bleibende Lücke in der Iris zu erhalten. Uebrigens ist bei der Operation nach denselben Regeln vorzugehen, nur überdies zu bemerken, dass man sich zu hüten hat, beim Anziehen der Iris Ablösung derselben am diametral entgegengesetzten Puncte zu bewirken, nämlich, dass man mit dem Zuge nachlasse, wie man sieht, dass eine partielle Hervorziehung der Iris nicht möglich ist ohne Gefahr, dass die ganze Iris mitfolge. Die Pupille wird in diesen Fällen in der Regel nach innen oder nach innenunten anzulegen sein, weil es zugleich sich um Wiederherstellung eines Zuganges für die Lichtstrahlen zur Netzhaut handelt.

Ad 3. Bei **ektatischen Hornhautnarben** mit Zeichen von Drucksteigerung und bei partiellen Hornhautstaphylomen macht man eine breite Irisexcision vom Pupillar- bis zum Ciliarrande, damit nach Herabsetzung des Druckes auch die Ektasie rückgängig werde.

Das Narbengewebe, sobald es einen geringeren Druck zu ertragen hat, kann allmälig durch Contraction fester und resistenter werden. Mitunter sieht man auch partielle Ektasien im vorderen Umfange der Sclera nach richtig verübter Iridektomie abolesciren. Die Stelle des Einstiches hängt zunächst

von dem Sitze der Narbe ab, in zweiter Linie kommen die dioptrischen, in dritter die kosmetischen Verhältnisse in Betracht.

ad 4. Wenn nach einer Verletzung oder nach einer Discission die Zufälle von Drucksteigerung durch **Quellung der Linse** auftreten, so muss man nicht nur ein Stück Iris excidiren, sondern auch die Linse wo möglich ganz herausbefördern. Drucksteigerung kündigt sich durch Ciliarinjection und Schmerzen nach dem Verlaufe des N. supra- oder infraorbitalis an und gibt sich sicher kund beim Betasten so wie durch oedematöse Schwellung der Conjunctiva bulbi.

Die Incision muss lieber etwas grösser als kleiner sein, gegen 4‴ lang, und man muss sie nach unten oder nach unten aussen anbringen, weil man sonst beim Herausbefördern der Linse grosse Schwierigkeiten haben könnte. Wo man indess sicher ist, dass die Hyaloidea nicht gesprengt wurde, kann man wie bei der modificirten Linearextraction vorgehen.

Ausführung der Operation. Es ist besser, den Kranken liegen als sitzen zu lassen. Wenn der Patient sehr ängstlich ist und sich nicht beherrschen kann, werde er narkotisirt. Wo nicht, so werde der Kopf an eine resistente Nebenlage gestützt, damit er nicht in dem Momente, wo die Iris gefasst und hervorgezogen wird, zurückgeworfen werden könne. Das seitliche Ausweichen verhindern die Hände des Assistenten, der die Lider fixirt, wenn man sich nicht etwa eines Snowden'schen Lidhalters bedient. Zum Fixiren des Bulbus wählt man eine Pincette, die an dem einen Arme mit 3, an dem anderen mit 2 Widerhäkchen versehen ist. Man fasst damit die Conjunctiva unweit der Cornea entweder neben der Einstichsstelle, oder wenn dies die Führung der Instrumente behindern könnte, wo möglich an der diametral entgegengesetzten Stelle. Erweist sich, wie bei Greisen, die Bindehaut als sehr dünn und leicht zerreisslich, so fixire man den Bulbus, falls man nicht narkotisirt hat, vorsichtshalber durch Fassen der Sehne eines der 4 recti, am besten am M. rectus inferior. Die Stelle, wo man einstechen will, muss man sich schon früher gewählt und noch irgend eine Marke z. B. Pinguecula, Pigmentfleck der Iris, Stämmchen eines Ciliargefässes, gemerkt haben, denn beim Fixiren kann der Bulbus leicht um eine von vorn nach hinten streichende Achse vertirt werden, und man kann nachher

unangenehm überrascht werden durch falsche Lage der angelegten Pupille.

1. Zum Einstich nimmt man in der Regel ein Lanzenmesser, und zwar ein knieförmig gebogenes in allen Fällen, wo man mit einem geraden an der später nöthigen Wendung durch den Nasenrücken, Augenbrauenbogen oder die Finger des Assistenten gehindert werden könnte.

Handelt es sich um ein dioptrisches Hinderniss, so wird der Ort des Einstiches im Allgemeinen durch dieses und die allgemeinen dioptrischen Rücksichten bestimmt. Man soll dann bald im Bereiche des Scleralrandes, bald an der Peripherie oder näher gegen das Centrum der Cornea einstechen; die Pupille braucht nicht gross zu sein und wird um so bessere Dienste leisten, je näher sie der Stelle liegt, wo die Sehlinie durch die Cornea streicht.

Handelt es sich um Druckverminderung, so muss der Ort des Einstiches so peripher liegen, dass die Descemet'sche Haut in der Gegend des Schlemm'schen Canals getroffen wird. Ist die Kammer nicht gar zu eng, so setze man die Klinge beinahe senkrecht in der Gegend des Limbus auf, so dass man beim Vordringen die Gegend des Schlemm'schen Canals trifft und wende dann die Klinge, so dass man sie in der Ebene der Iris vorschieben kann. So erhält man einen kurzen, beinahe durchaus nur in Cornealsubstanz verlaufenden, 3—4‴ breiten Stichcanal. Ist die Kammer so eng, dass man fürchten muss, beim Einstiche auch schon die Iris zu treffen, so setze man die Spitze circa 1‴ weit vom convexen Rande des Limbus entfernt in die Sclera, die Klinge gleich beim Einstiche so haltend, dass man sie beim Vorschieben nur wenig zu wenden braucht, um mit der Spitze an der Vorderfläche der Iris vorwärts zu dringen. Der Wundcanal wird bei diesem Vorgange länger. Es kann dabei leichter passiren, dass nach dem Abschneiden der Iris Theile von dieser in dem Canale haften bleiben, dass die Wunde aussen heilt, ohne innen auch fest zu sein, und dass die Narbe sodann blasenförmig ausgedehnt wird, cystoide Vernarbung.

Sobald das Messer soweit vorgedrungen, dass die Stichwunde 3—4‴ Breite erlangt hat, muss das Lanzenmesser so gewendet werden, dass seine Spitze sich an die Descemet'sche Haut anlegt, um ja die Kapsel, die beim Abfliessen des

Kammerwassers vorwärts gedrängt wird, nicht zu verletzen. Man vermeide seitliche Wendungen so viel wie möglich, um rasches Abfliessen des Kammerwassers zu verhüten. Den Schnitt im Zurückziehen des Messers zu erweitern, ist nur dann zulässig, wenn man ihm die nöthige Breite nicht durch's Vorschieben geben kann. Jedenfalls wird bei dieser Erweiterung der Schnitt mehr bogenförmig; der geradlinige Schnitt ist aber zur Heilung günstiger als der bogenförmige. Durch rasches Zurückziehen und durch seitliche Wendung des Messers im Zurückziehen wird rasches Ausströmen des Kammerwassers bewirkt. In Folge des plötzlich aufgehobenen Druckes kann leicht Berstung in den Netz- oder Aderhautgefässen eintreten. Sehr oft wird dabei die Iris blasenförmig hervorgedrängt. Ist man dann beim Fassen der Blase und beim Abschneiden derselben nicht sehr vorsichtig, so kann es leicht geschehen, dass man den Sphincter oder aber den Ciliarrand stehen lässt.

2. Im zweiten Momente, unter fortgesetzter Fixirung des Kopfes, der Lider und des Bulbus geht man mit einer gekrümmten Pincette ein, an der Vorderfläche der Iris bis zum peripheren Rande des Sphincters vor, öffnet die Pincette auf $^1/_2$—$^3/_4$‴, drückt sie leicht an die Iris, schliesst sie, und zieht die so gefasste Partie langsam heraus auf 1—1$^1/_2$‴ Abstand von der Cornea, schneidet sie (oder lässt sie durch einen Assistenten abschneiden) knapp an den Wundlefzen ab. War der Schnitt bogenförmig, so kann man leicht den vorderen, weil etwas convexen Wundrand mit in den Schnitt fassen. Zum Abschneiden dient eine flach gebogene Scheere mit dünnen Armen, so dass die Schneide knapp an die Wunde zu liegen kommt. Verläuft die Wunde horizontal (oben oder unten), so muss auch die Scheere horizontal geführt werden; verläuft die Wunde vertical (innen oder aussen), so muss auch die Scheere so gehalten werden. Würden die Arme der Scheere unter einem rechten Winkel zur Wunde angelegt, so würde, da die Arme die Iris vor sich herdrängen, nur ein schmales Stück Iris ausgeschnitten werden, nicht eine schlüsselloch-, sondern eine birnförmige, also am Ciliarrande zu schmale, daher ungenügende Pupille entstehen.

Zufälle. Beim Vorschieben des Messers gebe man Acht, dass die Spitze sich nicht in der Iris verfange, sonst wird

beim weiteren Vorgehen die Iris vom Ciliarrande abgerissen, und es erfolgt nicht nur störende Blutung, sondern es hat auch die danach vorgenommene, wenn auch sonst richtige Excision der Iris keinen Erfolg. Die Entfernung der halben, ja der ganzen Iris, durch Iridodialysis bewirkt, hat nicht Entspannung, wohl aber Verunstaltung des Auges zur Folge. Es handelt sich, nach Professor Arlt's Dafürhalten, um Excision nicht nur des Sphincters, sondern auch einer nicht zu kleinen Portion des Döllinger'schen Bandes, und diese ist nach einmal erfolgter Dialysis nicht mehr möglich.

Wäre der Sphincter stehen geblieben, so müsste man mit einem biegsamen, stumpfen Häkchen (von ungehärtetem Stahle) eingehen zwischen ihm und der Kapsel, und ihn (Sphincter) mit nach vorne gewendeter Spitze herausziehen und abschneiden. Ist jedoch der Sphincter fest angeheftet (nach Iridokyklitis), so muss man ihn stehen lassen. In den meisten Fällen dieser Art sieht man keinen Nachtheil davon. Zipfel der Iris, in einem oder dem anderen Wundwinkel sichtbar, müssen mit einer geraden oder gekrümmten Pincette gefasst und abgetragen werden.

Wenn die Zonula gesprengt worden vor Beendigung der Operation, so stehe man von den weiteren Manövern ab und verbinde die Augen, sowie nach gelungener Operation. Zur Wiederholung kann man erst nach völliger Wundheilung schreiten.

Hätte man die Kapsel verletzt, so müsste man den Verband anlegen und nach Heilung der Wunde zur Iridektomie an einer anderen Stelle schreiten. Die Beseitigung der Cataracta wäre jedenfalls nicht zu unternehmen, so lange noch Steigerung des intraoculären Druckes besteht. Man weiss, dass, wenn man ein cataractöses, zugleich aber auch glaukomatöses Auge der Extraction unterwirft, dasselbe durch intraoculäre Blutung und darauf folgende Panophthalmitis zu Grunde geht.

Nachbehandlung. Wenn das Auge nicht durch Entzündung der Retina und Chorioidea verbildet ist, genügt ein einfacher Charpieverband und allenfalls durch 2—3 Stunden kalte Umschläge; wenn man aber wegen Glaukom oder Iritis etc. operirt, namentlich wenn die Iris morsch ist, muss man, um einer intraoculären Haemorrhagie vorzubeugen, einen Druckverband anlegen, der nach 24—30 Stunden wegzulassen

ist; der Bulbus ist dann blass, höchstens um die Einstichsöffnung injicirt, seine Spannung die normale, die Wunde geheilt und das in die vordere Kammer allenfalls ergossene Blut meistens resorbirt.

II. Andere Methoden.

a) **Die Iridodesis.** Die Iridodesis (Verlagerung oder Seitwärtslagerung der ganzen Pupille) besteht darin, dass man, wie bei der Iridektomie mit einem etwas schmäleren Lanzenmesser in die Cornea einen Einstich macht, durch diese Wunde die Iris in derselben Weise wie bei Iridenkleisis fasst, nämlich mit Schonung des Sphincter, dann herauszieht und in der Wunde liegen lässt, so dass ein Prolapsus iridis erzeugt wird, den man mit einem durch den Limbus Conj. eingezogenen Seidenfaden knapp an der Cornea abschnürt. Der abgeschnürte Theil necrosirt, der Sphincter heilt in der Wunde ein, und man hat die Vortheile der Iridenkleisis ohne deren Nachtheile. Der vorgefallene (oder vielmehr vorgelagerte) Theil der Iris kann nicht zurückweichen, weil der intraoculäre Druck ihn vortreibt.

Die Indicationen sind α) Hornhautnarben, β) partieller Schichtenstaar, γ) Luxation der Linse, δ) Keratoconus). (S. S. 126). Der Vortheil dieser Operation ist: 1. der, dass die Iris sich zusammenziehen und auf Lichtreize verbreitern kann, weil der Sphincter erhalten ist; 2. dass die Trübung theilweise gedeckt wird durch die Iris, welche durch das Hereinziehen in die Wunde auf der der Einstichsöffnung gegenüberliegenden Seite breiter wird, so dass ein Theil des diffundirten Lichtes abgehalten wird.

b) **Iridotomie**. Sie besteht darin, dass man ein Staar- oder Lanzenmesser an der Peripherie der Cornea parallel mit dem Hornhautrande einsticht und zugleich durch die Iris durchführt. Dadurch werden die straff gespannten Radiärfasern der Iris durchschnitten, und so entsteht eine Pupille.

Diese Methode ist ausführbar: 1. bei vorderer Synechie, 2. wenn nach der Extraction die Iris mit einer seitlich gelegenen Hornhautnarbe verwachsen ist.

c) **Iridodialysis**. Synonyma: Iridektomedialysis, Iridorhexis. Man sticht $1\frac{1}{2}$—2‴ einwärts vom Hornhautrande parallel mit diesem in die Cornea ein, geht mit einem Iris-

häkchen ein, reisst die Iris an der betreffenden Stelle los, zieht sie hervor und lässt sie in die Stichöffnung einheilen; oder man schneidet sie mit der Scheere ab. Die Nachtheile sind Blutungen aus der Iris, Quetschungen u. s. w. Durch diese Operation bekommt man eine randständige dreieckige Pupille.

d) **Iridenkleisis**. Man sticht wie bei der Iridektomie (jedoch $^3/_4$''' vom Hornhautrande) in die Sklerotica ein, fasst die Iris entfernt vom Sphincter, zieht sie heraus, dass der Sphincter noch in der Wunde bleibt und lässt sie so eingeklemmt einheilen. Der Vortheil der Methode besteht in der Erhaltung des Sphincter, so dass bei Contraction desselben der dem fixen Puncte gegenüberliegende Rand des Sphincter breiter wird. Wenn man nun wegen einer Hornhaut- oder partiellen Linsentrübung eine Pupille bilden will, so hat man den Vortheil, dass die Trübung zum Theil oder ganz verdeckt wird, also die Diffusion des Lichtes an der trüben Stelle, welche das deutliche Sehen stört, hintangehalten oder vermindert wird. Der Nachtheil der Operation besteht darin, dass die Heilung sehr verzögert wird. Manchmal findet die Ueberhäutung des Prolapsus erst in 3—4 Wochen statt, und die Wunde geht leicht auf. Es kommt oft zu cystoiden Narben.

e) **Lappenschnitt.** Als letztes Auskunftsmittel für die Iridektomie, wenn diese, wie bei Iridochorioiditis, bei völliger Verlöthung der hinteren Irisfläche mit der vorderen Kapsel, nicht gelingen will, macht man den Lappenschnitt an der unteren Grenze der Hornhaut (wie bei Extractio cataractae), fasst die Iris, schneidet sie rings herum in einem grösseren Segmente ab und entfernt die Linse aus dem Auge, was entweder von selbst oder mit einem ausgehöhlten Staarlöffel geschieht. Das Auge erträgt diesen Eingriff gewöhnlich sehr leicht, und ist die Nachbehandlung gleich der nach Cataractaoperationen. Verklebt sich die Pupille wieder, so legt man nach einigen Wochen eine Pupille wieder an, so dass es endlich doch gelingt, eine Pupille zu schaffen. Diese Methode wurde vorzüglich durch Wenzel cultivirt, indem er der Iris bei Cataracta accreta schon im Durchführen des Staarmessers, also mit dem Hornhautschnitte zugleich einen Lappenschnitt beibrachte, diesen excidirte und dann die Linse

entfernte. Das Messer wird allsogleich, wie es durch die Cornea eingestochen ist, durch die Iris gestossen, hinter ihr fortgeführt, dann wieder durch die Iris und durch die Cornea ausgestochen.

Fünftes Hauptstück.

Chorioidea.

Anatomie. Die Aderhaut bildet die zweite Lage der Wandung des Bulbus, liegt unmittelbar an der Innenfläche der Sclerotica und hat dieselbe Ausbreitung wie diese. Man unterscheidet sie in die eigentliche Chorioidea und in den Strahlenkörper. Die Grenze zwischen beiden bezeichnet das sägeförmige oder zackige Ende (Ora serrata) der Netzhaut. Mit der Sclera ist sie hinten im Umfange der Oeffnung für den Sehnerven fest verbunden durch ringförmig angeordnete elastische Bindegewebsfasern, welche den sogenannten Faserring bilden. Dieser vermittelt überdies eine feste Verbindung der Chorioidea mit der Lamina cribrosa und mit dem Neurilemm des Sehnerven. Vorn ist sie durch den Ciliarmuskel — wovon später — mit der Sclera fest verbunden. Sonst hängt sie mit der Sclera nur durch die Lamina fusca ziemlich locker zusammen, bis auf jene Stellen, wo Arterien und Nerven von der Sclera zur Chorioidea ein-, Venen dagegen aus dieser in jene austreten. Ihre innere Fläche ist zunächst einfach an die Netzhaut angelagert, vom Sehnerveneintritte bis zum zackigen Ende der Netzhaut, an dieser jedoch fest mit ihr verbunden. Der gegen 3‴ breite Gürtel, welcher vor dieser Linie liegt, das Corpus ciliare, ist an seiner inneren Fläche durch den Ciliartheil der Netzhaut und die Zonula Zinnii mit der Hyaloidea, durch den freien Theil der Zonula mit der Linsenkapsel, schliesslich durch Bindegewebe, Gefässe und Nerven mit der Iris verbunden.

1. An der **Chorioidea im engeren Sinne des Wortes** kann man von aussen nach innen gehend, folgende Lagen oder Schichten unterscheiden: a) Die Lamina fusca, eine dünne Lage lockeren, flockigen, pigmentreichen Bindegewebes,

bestehend aus einem Netze elastischer Fasern, einer structurlosen, hellen Intercellularsubstanz und zahlreichen sternförmigen pigmenthaltigen Zellen, welch' letztere ihr ein lichtbraunes Aussehen geben. Dieses Gewebe umhüllt die an der Aussenseite der Chorioidea verlaufenden Gefässe und Nerven und bleibt, wenn man die Chorioidea von der Sclerotica ablöst, grösstentheils als lichtbrauner Ueberzug an der Sclera haften. b) Die nächstfolgende Schichte (Tunica vasculosa) besteht vorwaltend aus Gefässen, Arterien und Venen, verbunden durch ein Bindegewebsstroma mit elastischen Fasern, jedoch weniger Pigment, als in der Lamina fusca. Dieses Pigment, das Stromapigment, ist in den Zwischenräumen der langgestreckten Gefässmaschen besonders in Augen mit brauner Iris reichlich vorhanden. c) Diesem aus Venen und Arterien gebildeten Netze unmittelbar aufliegend, folgt das Capillargefässnetz (auch membrana Ruyschiana genannt) von der Papille bis zur Ora serrata gleichmässig vertheilt, doch nächst der Papille am dichtesten, und überdies stellenweise eine sternförmige Anordnung der Gefässchen zeigend. d) Diese Lage wird nach innen gedeckt durch die membrana limitans s. elastica chorioideae, ein structurloses hyalines Häutchen, welches sich nur an macerirten Augen von der Choriocapillaris stückweise lösen lässt und sich, wie alle Glashäute, alsdann einrollt. e) Auf ihrer inneren Fläche lagert die Pigmentschicht oder das Pigmentepithel der Chor., bestehend aus mosaikartig angeordneten, sechs- oder achtseitigen Zellen, welche zahlreiche braunschwarze, amorphe Pigmentkörner enthalten. Diese Pigmentzellen sind in der Gegend der Macula lutea ganz besonders dicht aneinander gedrängt und führen daselbst auch grössere Pigmentkörner. Sie greifen in die Stäbchen- und Zapfenschichte der Netzhaut ein, so dass es aussieht, als wären diese in die Lage des Pigmentepithels eingedrückt; in der Gegend der mac. lut. werden die Enden der Zapfen sogar von solchen Pigmentzellen umgeben, wie von einer Kappe umhüllt.

2. **Der Strahlenkörper**, d. i. der vor dem zackigen Ende der Netzhaut gelegene Theil der Aderhaut unterscheidet sich von der eigentlichen Aderhaut zunächst nur durch den Mangel des Capillargefässnetzes, indem die feinsten Zweige der Arterien unmittelbar in die (etwas dickeren) Venen übergehen.

Ungefähr in der Mitte seines Verlaufes von hinten nach vorne fängt er aber an, dicker und dicker zu werden, so dass ein senkrechter Durchschnitt (in meridionaler Richtung) einen Durchmesser (von vorn aussen, nach hinten innen) von 1—1 $^1/_2$ ^{mm} zeigt. Dieses Dickerwerden wird theils durch zahlreiche Faltung der eigentlichen Fortsetzung der Chor., theils durch Einschaltung des Ciliarmuskels zwischen diese und die Sclera bewirkt.

Der Ciliarmuskel oder tensor chorioideae (Brücke) erscheint als ein gelblich-grauer Gürtel von beiläufig 3‴ Breite (in meridionaler Richtung), auf einem senkrechten Durchschnitte ein Dreieck bildend, dessen eine (längste) Seite der Sclera, dessen andere (etwas kürzere) der eigentlichen Fortsetzung der Aderhaut und dessen Basis der Augenkammer zugewendet ist. Mitten an der Basis haftet die Iris. Nächst der eben genannten Basis beträgt der Dickendurchmesser circa 1 ^{mm}. Der Ciliarmuskel ist in der Gegend des Schlemm'schen Canals, den Th. Leber als sinusartigen Venenplexus nachgewiesen hat, sowohl mit der Sclera als mit der Cornea fest verbunden. Die elastischen Fasern, in welche sich die Descemet'sche Haut in dieser Gegend auflöst, streichen zu der eben genannten Basis (innere Fläche) des Ciliarmuskels und zum Rande der Iris. Von der mit der Sclera und Cornea fest verbundenen Kante des Ciliarmuskels verlaufen die Muskelfasern strahlenförmig rückwärts, und zwar zumeist gegen die hintere scharfe Kante bis an die eigentliche Chorioidea, nebstdem aber auch noch gegen die hintere (den Ciliarfortsätzen zugekehrte) Fläche, so dass diese aus- und vorwärts gezogen oder doch angespannt erhalten werden kann. Nebstdem sind von H. Müller und Arlt noch ringförmig verlaufende Fasern des Ciliarmuskels nachgewiesen und beschrieben worden. Sie sind nur im vorderen Drittel, also im dicksten, nächst der Iris gelegenen Theile vorhanden und dürften vorzugsweise bei Entspannung der Zonula thätig sein.

An der hinteren, gegen den Glaskörper gerichteten Fläche des Ciliarmuskels streicht nun der Strahlenkörper als die eigentliche Fortsetzung der Chorioidea vorwärts bis zur Iris, mit der er, was Pigment und Gefässe betrifft, eigentlich ein Continuum bildet. Dieser Theil der Chorioidea erhebt sich, allmälig auf einen engeren und engeren Raum zusammen-

gedrängt, in Falten, welche, je weiter nach vorn, desto mehr nach innen vorspringen und die Ciliarfortsätze (circa 70) darstellen, welche, sowie sie die Ebene des Linsenäquators erreicht haben, nach vorn steil absetzen, so dass zwischen ihnen und der Iris eine Furche oder Rinne als periphere Begrenzung der hinteren Kammer entsteht. Man nennt die am meisten gegen die Linse hereinragenden Stellen derselben die Firsten der Ciliarfortsätze; ein durch dieselben gezogener Kreis würde $4\frac{1}{2}'''$ Durchmesser haben, wenn der Aequatorialdurchmesser der Linse $4'''$ beträgt. Die Ciliarfortsätze reichen demnach nie bis an die Linsenkapsel. Zwischen den grossen Fortsätzen stehen zahlreiche kleinere, und alle zeigen nebstdem vielfache seitliche Windungen und Krümmungen, an den Bau der Nasenmuscheln erinnernd. Dadurch wird die dem Glaskörper zugewendete Oberfläche des faltigen Theiles der Chorioidea ausserordentlich vergrössert. So erhalten die zahlreichen Gefässe Raum, sich in die feinsten Zweige aufzulösen. Die Ciliarfortsätze schwellen, wie O. Becker an Albinosaugen nachgewiesen, bei Erweiterung der Pupille an, bei Verengerung (Accommodation) dagegen ab.

Das Stroma des Strahlenkörpers, mit Ausnahme des Ciliarmuskels, gleicht dem der eigentlichen Chorioidea. Die Gefässe bilden langgestreckte dichte Maschen, ein intermediäres Capillarnetz ist jedoch nicht vorhanden. Auf die Gefässschichte folgt ein der limitans chorioideae analoger glashäutiger Ueberzug, an dessen Innenfläche das Pigmentepithel haftet. Das Pigment, in runden Körnern ist im Bereiche des Ciliarkörpers wieder mächtiger, nur an den erhabensten Stellen der Falten fehlend, daher diese im Cadaver grauweiss erscheinen. An dem Pigmentepithel haftet der Ciliartheil der Retina, der mit der Zonula und Hyaloidea fest verbunden erscheint. An etwas macerirten Augen löst sich die Verbindung zwischen Chorioidea und Retina. Die mit der Hyaloidea verbundene pars ciliaris retinae erscheint dann mit mehr oder weniger Pigment bedeckt und zeigt die Einkerbungen von den Falten der Chorioidea in Form einer Halskrause (corona ciliaris).

Gefässe. Die Arterien, welche die Chorioidea (und die Iris) versorgen, sind die hinteren kurzen und langen Ciliararterien, sodann die vorderen.

a) Die arteriae ciliares posticae breves, circa 20, durchbohren die Sclera im Umfange des Opticus und (am zahlreichsten) in der Gegend des hinteren Poles. Die kleineren treten bald in die Chorioidea ein, lösen sich schon nach kurzem Verlaufe in die Choriocapillaris auf, die grösseren dringen erst in der Gegend des Aequator bulbi in das Stroma und reichen bis zum zackigen Ende der Netzhaut; auch diese letzteren lösen sich, wie Th. Leber gezeigt, in Capillaren auf. An der Eintrittsstelle des Sehnerven bilden zwei oder drei kurze, hintere Ciliararterien den Haller'schen Gefässkranz in der Sclera, geben zahlreiche Zweigchen einerseits zur Chor. andererseits für den Sehnerven und anastomosiren hier mit den Aestchen, welche die Centralis retinae an den Sehnerven abgibt (Anastomose der Ciliararterien mit der Arteria centralis retinae).

Vor dem Aequator bulbi wird die Chorioidea nicht blos von Zweigen der hinteren kurzen, sondern auch von rücklaufenden Aesten der vorderen Ciliararterien versorgt. Indem diese aus dem Ciliarkörper rückwärts laufenden Aeste hinter dem zackigen Ende der Netzhaut in die Choriocapillaris eintreten, vermitteln sie die Verbindung der vorderen Ciliararterien mit den hinteren langen und kurzen (Anastomose der hinteren mit den vorderen Ciliararterien).

b) Die arteriae ciliares posticae longae und die art. cil. anticae sind zunächst für das Corpus cil. und für die Iris bestimmt, führen aber auch, wie eben gezeigt wurde, Blut zur vordersten Zone der eigentlichen Chorioidea, und vorne zur Binde- und Hornhaut. In der Bindehaut vermitteln sie dann die Verbindung mit den Palpebralarterien.

Die zwei langen, hinteren Ciliararterien durchbohren die Sclera unweit vom Opticus, im horizontalen Meridiane, eine an der Nasen- und die andere an der Schläfenseite. Sie dringen so schräg durch die Sclera, dass ihr Eintritt wohl 2mm. weiter vom Austritte entfernt sein kann. Alsdann laufen sie zwischen Sclera und Chorioidea horizontal nach vorn an den Ciliarmuskel, theilen sich unter spitzen Winkeln in zwei Aeste, welche in den Muskel bis gegen die Anheftungsstelle der Iris laufen und daselbst den Circulus arter. iridis major bilden, indem sowohl die oberen als die unteren Aeste in ihrem bogenförmigen Verlaufe aneinanderstehen und so den Kreis schliessen.

c) An der Bildung dieses Kreises betheiligen sich auch Aeste der vorderen Ciliararterien. Diese stammen von den Arterien der vier geraden Muskeln des Auges, laufen von den Sehnen derselben unter der Tunica vaginalis und Conjunctiva geschlängelt gegen den Hornhautrand und theilen sich circa 1‴ vor demselben in oberflächliche und tiefe Zweige. Die tiefen durchbohren die Sclera wenig schräg, dringen in den Ciliarmuskel und verbinden sich mit Aesten der hinteren langen Ciliararterien, wodurch sie in den Circulus art. iridis maj. einbezogen werden.

Aus dem grossen Gefässbogen der Iris gehen nach vorn die Arterien zur Iris, nach innen zu den Ciliarfortsätzen, nach hinten zum Ciliarmuskel und zur vorderen Zone der Chorioidea. Ausser dem grossen Iriskranze bilden die langen, hinteren und die vorderen Ciliararterien im Ciliarmuskel noch einen weiter hinten gelegenen, unvollständigen Gefässkranz oder vielmehr eine Reihe von Anastomosen, welche Zweige zum Ciliarmuskel und zur eigentlichen Chorioidea abgeben. Die Arterien des Ciliarmuskels sowohl als der Ciliarfortsätze sind ungemein zahlreich. Rücksichtlich der Arterien sind also die eigentliche Chorioidea und der Ciliarkörper ziemlich scharf von einander geschieden.

Venen. Der Rückfluss des Blutes aus diesen Gebilden geschieht theils durch die Wirbelvenen, vasa vorticosa, theils durch die vorderen Ciliarvenen.

a) Wirbelvenen, vasa vorticosa. Abgesehen von einigen kleineren, gibt es in jedem Auge 5—6 grosse Wirbelvenen. Nachdem diese die kleineren aufgenommen haben, durchbohren sie die Sclera in der Gegend des Aequator bulbi so schräg, dass die Austrittsstelle oft um einige Millimeter weiter rückwärts liegt. Da ihnen die hier ungemein dünne Sclera keine Stütze gewährt, so liegt es nahe, anzunehmen, dass sie durch seitlichen Druck leicht comprimirt werden können (z. B. bei Glaukoma).

In diese Venen ergiesst sich aber nicht nur das von der Chorioidea abfliessende Blut, sondern auch der grösste Theil des Blutes, das die Iris und der Ciliarkörper wieder abgeben. Die Venen der Iris gehen (nach Th. Leber) alle zwischen den Ciliarfortsätzen rückwärts in die zahlreichen Venen des flachen Theiles des Ciliarkörpers, welche auch noch die Venen aus den Ciliarfortsätzen und einen Theil der Venen des Ciliarmuskels aufnehmen, und dann hinter dem zackigen Ende der Netzhaut an die äussere Fläche der Chorioidea treten, wo sie in die Wirbelvenen münden. Mithin kann die Contraction des Ciliarmuskels allenfalls auf die ihn passirenden Arterien drücken, nicht aber auf die Venen, welche an der inneren (hinteren) Fläche des Muskels verlaufen. Möglich, dass dieses Verhalten auf das oben erwähnte An- und Abschwellen der Ciliarfortsätze Einfluss hat. Doch könnte auch der

Umstand im Spiele sein, dass die Iris bei weiter Pupille weniger Blut fassen kann, daher die Ciliarfortsätze schwellen.

b) Die vorderen Ciliarvenen bilden entsprechend den vorderen Ciliararterien ein Netz im episcleralen Bindegewebe. In dieses Netz münden Venen, welche theils aus dem Venenplexus kommen, den Schlemm als Canal beschrieben hat, theils direct aus dem Ciliarmuskel. Da man diese Venen in Fällen, wo Steigerung des intraoculären Druckes stattfindet, erweitert sieht, so darf man annehmen, dass sie wegen Behinderung des Abflusses durch die Wirbelvenen mehr Blut als im normalen Zustande aufnehmen.

Ueber die Ciliarnerven wurde das Nöthigste bereits bei der Iris (S. Seite 142) bemerkt. Die Chorioidea (hinterer Abschnitt) enthält von ihnen sehr wenig.

Der gefaltete Theil des Ciliarkörpers wird so ziemlich allgemein als Ernährungsorgan des Glaskörpers betrachtet. Wenn von Kyklitis die Rede ist, so ist zunächst dieser Theil des Ciliarkörpers gemeint.

Senile Metamorphosen. Dieselben sind markirt. α) Man findet Schwund des Stromapigmentes, es geht ein guter Theil von dem Pigmente im Epithel zu Grunde, das Pigment sammelt sich dann in unregelmässigen Haufen an, so dass die Chorioidea mit einer aufgelagerten Körnermasse besetzt erscheint. Die Zellenwandung ist nämlich zu Grunde gegangen, weshalb es zu unregelmässigen Anhäufungen von Pigment kommt. In ähnlicher Weise finden wir senilen Schwund des Pigmentepithels, so dass also bei alten Leuten die Chorioidea viel lichter gefärbt ist. β) Nebstdem kommt es zu Verfettung der Blutgefässwandungen (atheromatösem Process), auch zur Verkreidung und manchmal sogar zur Knochenbildung. Durch diese Metamorphosen in den Blutgefässen wird die Circulation behindert, und es geschieht im weiteren Verlaufe, dass einzelne Blutgefässe vollkommen obliterirt werden, und deren Gewebe verödet. γ) Eine wichtige Abnormität ist die Degeneration der structurlosen Lamelle, von Wedl, H. Müller und Donders beschrieben. Man findet, dass diese Lamelle derb, brüchig wird und eine Zunahme an Dicke erfährt, wobei es zu umschriebenen, höckerigen Auflagerungen kommt, die sich analog dem Colloid verhalten. Sie sind bald allein, bald zu vielen nebeneinander in Form von Drusen angehäuft. Diese

kommen gegen den Opticus hin nicht vor, sondern häufig in der Nähe des corp. ciliare, wo sie dem Aequator bulbi entsprechend, gleichsam einen Kranz um den Augapfel bilden. Diese Verbildung übt auch einen Nachtheil auf das Pigmentephitel, weil dieses dadurch schwindet, und dann pathologische Wucherung von Pigmentzellen stattfindet, so dass man jene Auflagerungen von neu gebildeten schwarzen Höckern umgeben sieht. Diese Wucherungen fallen schon dem freien Auge auf, sind aber mit der Loupe noch deutlicher zu sehen. Alle diese Verhältnisse wirken wesentlich auf das Augenspiegelbild.

Verhalten der Pupille. Bei jugendlichen Individuen mit normaler Pigmentirung der Uvea erscheint die Pupille tief schwarz. Bei Albinos sieht man den Augengrund hinter der Pupille rubinroth aufleuchten, wenn Tageslicht von einem etwas entfernten Fenster einfällt, und der Beobachter nahezu in der Richtung des einfallenden Lichtes in das Auge blickt. Dasselbe Aufleuchten, nur in einem dunkleren Ton, sieht man an normal pigmentirten Augen, wenn die Iris fehlt (Irideremia) oder wenn die Pupille sehr stark erweitert ist.

Bei Greisen erscheint die Pupille nicht rein schwarz; man sieht, wenn das Auge einem Fenster gegenüber beobachtet wird, hinter der Iris einen lichtgrauen Reflex, scheinbar an der Stelle der Linse, in der Mitte intensiv, an der Peripherie verwaschen, den Ort wechselnd, je nachdem man von rechts, links, oben und unten in die Pupille schaut. Gelbe Färbung der Linse gibt diesem Reflexe einen Stich in's Meer- oder Bouteillengrüne. Die Verminderung der Pellucidität der Linse, welche jedoch nicht auf Cataractabildung beruht, hat Einfluss auf diesen Reflex, denn er wird bei Mangel der Linse nicht bemerkt; einen wesentlichen Factor seiner Entstehung bildet aber auch die Abnahme des Pigmentreichthums, das Blässerwerden der Chorioidea im Alter. Man nennt ihn deshalb gewöhnlich den senilen Reflex, (nicht zu verwechseln mit dem Reflex bei Cataracta incipiens und bei Glaukom).

Die Chorioidea lässt trotz ihres Reichthums an Blut und an Pigment noch immer Licht zur Sclera dringen, und das vom Augengrunde zurückgeworfene Licht stammt nicht blos von der Ader- und Netzhaut (der Papille, den Centralgefässen), sondern auch zum Theil von der Sclera. Lässt man in ein rein präparirtes Auge Licht von einem Fenster oder

von einer Kerzenflamme durch die noch hinreichend durchsichtigen Medien einfallen, so sieht man das Bild des Fensters oder der Flamme auf der Rückseite der Sclerotica um so deutlicher, je weniger das Auge pigmentirt ist, und je weniger entfernt von der hinteren Brennebene diese Wandung liegt. Wirft man durch eine Linse von kurzer Brennweite concentrirtes Licht auf eine hinter den oris serratis retinae gelegene Partie der Sclera (bei stark seitlich gewendetem Bulbus), so sieht der Betroffene das Flammenbild an der entgegengesetzten Seite des Gesichtsfeldes, weil eben Licht durch die Sclera und Chorioidea zur Netzhaut eindringt, und der Reiz der Netzhaut nach aussen projicirt wird. Ohne Intervention des von der Sclera reflectirten Lichtes würde das Roth des Augengrundes dunkler erscheinen, namentlich den Stich ins Lichtgelbe nicht zeigen.

Die Untersuchung der Chorioidea gehört in das Gebiet des Augenspiegels, weshalb wir vorausschicken wollen Einiges über die

Untersuchung mit dem Augenspiegel. Der Augenspiegel (Ophthalmoskop) in der einfachen Modification, wie ihn Liebreich angab, und wie er am leichtesten zu handhaben ist, besteht aus einem mit einer Handhabe versehenen Concavspiegel, dessen Centrum von der Folie frei und daher durchsichtig ist. An der hinteren Seite ist eine bogenförmige Fassung angebracht, in welche Concav- oder Convexgläser (sogenannte Correctionsgläser) passen. Wenn man nun von einer an der Seite des zu Untersuchenden befindlichen Lichtquelle mit dem Ophthalmoskop in das zu untersuchende Auge concentrirtes Licht einwirft, so sieht man allsogleich durch das Centrum des Spiegels die Pupille hellroth aufleuchten. Dieses rothe Licht wird von dem Blute in den Gefässen der Chorioidea reflectirt.

Dieses Leuchten des Augengrundes benützt man zur Wahrnehmung von umschriebenen Trübungen in den durchsichtigen Medien, namentlich in der Linse und im Glaskörper. Trübungen in der Cornea, in der Pupille und im vorderen Umfange der Linse werden im Allgemeinen bei auffallendem Lichte, also mit freiem Auge oder mit einer Loupe bei gutem Tageslichte, oder mittelst seitlicher (focaler) Beleuchtung bei künstlichem Lichte wahrgenommen. Indem der beleuchtete Augengrund Licht zurückwirft und die ganze Pupille als gleichmässig rothe Scheibe erscheinen lässt, halten einzelne Trübungen im Glaskörper, in der Linse u. s. w. Licht ab und werden als dunkle Körper auf hellem Hintergrunde wahrgenommen

(Untersuchung bei durchfallendem Lichte). Eine starke Beleuchtung des Augengrundes ist minder geeignet, kleine, nur wenig Licht abhaltende Trübungen zur Wahrnehmung gelangen zu lassen, als schwache Beleuchtung, die man durch Verkleinerung oder Entfernung der Flamme, durch leichtes Anhauchen (Mattmachen) des Spiegels, am besten durch Anwendung des einfachen Helmholtz'schen (lichtschwachen Jäger'schen) Spiegels erzielt.

Der Abstand des beobachtenden Auges von dem zu untersuchenden wechselt nach dem Refractionszustande dieses letzteren. Im Allgemeinen soll er der gewöhnlichen Leseweite entsprechen. Man darf nie jene Entfernung wählen, in welcher man schon mehr oder weniger in der Lage ist, die Details des Augengrundes auszunehmen. Geht man bei einem emmetropischen oder gar bei einem hypermetropischen Auge bis auf wenige Zoll an das Auge, so sieht man dessen Grund schon mehr weniger im Detail (im aufrechten Bilde). Geht der Beobachter, besonders ein kurzsichtiger, weiter von dem zu untersuchenden Auge weg, so sieht er die Details des Augengrundes vielleicht schon im umgekehrten Bilde. Z. B.: der Fernpunkt des zu untersuchenden (myopischen) Auges liege 3" vor dessen Cornea. In dieser Entfernung werden also die von einem beleuchteten Punkte des Augengrundes zurückgeworfenen Strahlen wieder in einem Punkte vereinigt. Kann nun das beobachtende Auge z. B. auf 5" Abstand deutlich sehen (weil es kurzsichtig ist oder accommodirt), so wird es bei 8" Entfernung von dem zu untersuchenden Auge dessen Grund deutlich sehen, aber auch noch bei 7" Abstand durch undeutliche Bilder vom Augengrunde in der Wahrnehmung von Trübungen der brechenden Medien gestört werden. Es muss also näher, oder wenn schwächere Erleuchtung wünschenswerth ist, viel weiter seinen Standpunkt wählen.

Um nun das Detail des Augengrundes zu untersuchen, geht man am besten so vor, dass man sich zuerst einen Ueberblick über ein grösseres Areal des Augengrundes durch Untersuchung im umgekehrten Bilde verschafft. Dies geschieht im Allgemeinen dadurch, dass man 1—2" vor der Cornea des zu untersuchenden Auges eine Linse von 2" Brennweite vorhält, senkrecht auf die Sehachse oder doch nur wenig dagegen geneigt. Jetzt muss das untersuchende Auge durch Accommodation oder durch Anlegen eines Convexglases in den Stand gesetzt werden, auf Abstand von circa 4—8" (diesseits der Convexlinse) deutlich zu sehen, weil ein weiteres Zurückgehen ihm zu viel Licht benehmen und das Sehfeld zu sehr einengen würde.

Wenn z. B. vor ein normales, emmetropisches, accommodationsloses Auge, dessen Grund mit Hilfe des Augenspiegels beleuchtet wird, eine Convexlinse von 2" Brennweite gehalten wird, so werden die aus dem Auge austretenden parallelen Strahlen, wenn sie die Convexlinse treffen, so convergent

gemacht, dass sie sich 2″ vor derselben in einem Puncte vereinigen. Hier, d. i. in der Brennebene der Linse, entsteht ein umgekehrtes Bild, welches das untersuchende Auge sehen kann, wenn es sich einige Zolle von demselben entfernt und entweder accommodirt oder hinter dem Spiegel eine entsprechende Convexlinse (gewöhnlich 8″) anbringt.

Nach der Untersuchung im umgekehrten Bilde geht man, wo nöthig, zur Untersuchung im aufrechten Bilde. Liegt der Fernpunct des zu untersuchenden Auges in unendlich (∞), so fahren die von seinem Grunde kommenden Strahlen parallel aus; ist das untersuchte Auge hypermetropisch (und nicht durch Accommodation für näher eingestellt), so fahren die Strahlen divergent aus, als kämen sie von einem mehr oder weniger weit hinter dem Augengrunde gelegenen Puncte; ist das untersuchte Auge kurzsichtig (oder für die Nähe eingestellt), so fahren die Strahlen convergent aus. Der Beobachter muss sich demnach durch entsprechende Entspannung seiner Accommodation oder, wo dies nicht ausreicht, durch ein entsprechendes Concavglas nahe vor seinem Auge, in die Lage setzen, solche Strahlen auf seiner Netzhaut zur Vereinigung zu bringen, so dass er (im ersten Falle sogar ohne irgend welche optische Hilfsmittel) die Details des Augengrundes deutlich sehen kann, wenn dieser nur hinreichend beleuchtet ist. Soll ein Kurzsichtiger ohne Zuhilfenahme eines Concavglases im aufrechten Bilde untersuchen, so muss das zu untersuchende Auge mehr oder weniger hypermetropisch und nicht für diesseits unendlich eingestellt (accommodirt) sein.

Ophthalmoskopisches Bild des Augengrundes. Bei entsprechender Haltung des Augenspiegels, und wenn wir das zu untersuchende Auge nach innen sehen lassen, fällt am röthlichen Augengrund vor Allem der Eintritt des N. Opticus (die sogenannte Papilla, Sehnervenscheibe) auf, welche im normalen Auge als mehr oder weniger kreisrunde helle Scheibe von bald gelblich weisser (bei brünetten Individuen), bald graugelblicher oder röthlicher Farbe (bei blonden Individuen) erscheint. An der Grenze der Papille sieht man zumeist einen schmalen, weissen oder weissgelblichen Ring, den sogenannten Scleroticalring (Bindegewebs- oder Scheidenring: Jäger) und um diesen herum noch einen schwarzen oder braunen, den sogenannten Chorioidealring, gebildet durch Anhäufung von

Chorioidealpigment daselbst. Aus der Mitte der Papille sieht man aus einem gemeinsamen Stamm nach oben und unten je eine Arterie gegen die Peripherie hin sich begeben und vielfach verästeln; neben den Arterien sieht man die Hauptvenen (gewöhnlich 4 an der Zahl) in einem oder in zwei Stämmen sich vereinigend, oder aber einzeln in die Löcher der Lamina cribrosa münden. Nebst diesen Hauptgefässen sieht man noch radiär verlaufende Gefässchen nach verschiedener Richtung hinziehen.

Von der Papille aus verzweigen sich die Gefässe in der ganzen Netzhaut, wo man deren dichotomische Aeste deutlich sieht, nur in der Macula lutea, die man dadurch zu sehen bekommt, dass man den zu Untersuchenden direct das Centrum des Spiegels fixiren lässt, fehlen die Netzhautgefässe. Die Arterien unterscheiden sich von den Venen α) dadurch, dass sie heller sind und ein geringeres Caliber haben, als die Venen, β) dass sie eine doppelte Contour zeigen, γ) dass die arteriellen Gefässe kleinere Winkel mit einander bilden und einen mehr gestreckten Verlauf haben als die venösen.

Augenspiegelbild der Chorioidea. Die Chorioidea verleiht dem ophthalmoskopischen Bilde des Augengrundes eine gewöhnlich gelbrothe Färbung, entstanden durch das vom Blut und Pigmente der Netz- und Aderhaut zurückgeworfene Licht. Es ist klar, dass die Farbe des Augengrundes differirt je nach der Menge und Färbung des Pigments und der Intensität der Beleuchtung. Die Chorioidea macht den Eindruck, als wenn sie eine compacte Masse von Blutgefässen wäre. Die einzelnen Gefässchen der Chorioidea werden jedoch de norma nicht gesehen, da die Pigmentschichte das Licht abhält; es müsste denn der Pigmentgehalt der Chorioidea, d. i. die innere Schichte derselben, ein geringer sein. Die am Augengrunde zu sehende Tüpfelung oder Punctirung rührt von ungleicher Vertheilung des Pigmentes in der Pigmentepithelschichte her, welche auch in erster Linie die Färbung des Augengrundes bedingt.

Der Augengrund alter Individuen ist nicht mehr hellroth, sondern mehr schmutzig und zeigt einzelne helle Streifen, von den veränderten Gefässen der Chorioidea herrührend. Ueberdies findet man an verschiedenen Stellen einzelne schmutzige, schmutzigbraune Flecke, die von den oben erwähnten Pigmentanhäufungen (S. S. 190) herrühren.

Die Gegend der macula lutea erscheint immer mehr dunkel und gleichmässig pigmentirt. Die Gefässmaschen der zweiten Lage (Gefässschicht) werden nur bei krankhaften Veränderungen bis in die Nähe der Papille hin sichtbar, wegen grösserer Dichtigkeit der Choriocapillaris und wegen grösserer Mächtigkeit des Pigmentepithels in der Umgebung des hinteren Poles. Je weiter gegen den Aequator, desto leichter lassen sich die eigenthümlichen, langgestreckten Gefässmaschen der zweiten Lage erkennen. Ist in den Zwischenräumen der Gefässe viel Stromapigment vorhanden, so erscheinen dieselben relativ dunkel, braun oder braunschwarz, in Form von Strichen oder Flecken. Das Pigment in den Maschen des groben Gefässnetzes, im Verein mit dem Pigmente der Epithelialschicht, macht eben diese Zwischenräume so gesättigt dunkel. Der gelbliche Teint mangelt an diesen Stellen.

An dunkel pigmentirten Aderhäuten sieht man auch, dass die Netzhaut nicht ganz durchsichtig ist; sie erscheint dann in der Nähe der Papille wie ein leichter Schleier über der Chorioidea.

A. Entzündliche Erkrankungen der Chorioidea.

Wir sahen, dass die Chorioidea sich aus Blutgefässen, Bindegewebselementen, Pigment und Nerven zusammensetzt. Bei der Entzündung der Chorioidea (Chorioiditis) geht die Zellenwucherung wieder von den Bindegewebskörperchen aus, nämlich als endogene Zellenbildung, Neubildung von massenhaften zelligen Elementen. Wir haben demgemäss 1. eine Entzündung, welche weniger pathologische Elemente producirt und mehr die Bedeutung einer Transsudation hat, so dass viel Exsudat in den Glaskörper gesetzt wird. Bei dieser Form sind die Gewebsveränderungen sehr gering, und wir nennen sie Chorioiditis serosa. Sie charakterisirt sich also dadurch, dass der Inhalt der Bulbuskapsel beträchtlich zunimmt, so dass ihre Wandungen unter einem höheren Drucke stehen, und alle Erscheinungen der Steigerung des intraoculären Druckes auftreten. 2. Bei anderen Formen ist die Exsudation mehr plastisch, d. h. es findet eine starke Wucherung der Zellen und höhere Organisation derselben statt. Diese Form tritt mehr umschrieben auf; es kommt hier zu Adhaesionen zwischen Chorioidea und Retina, indem ein Theil der neugebildeten

Elemente in das eigentliche Aderhautgewebe sich ablagert. Diese neugebildeten Elemente organisiren sich nicht höher, sondern fallen der fettigen Degeneration anheim. Diese Form bildet Atrophie der Chorioidea, entsprechend den Herden der Erkrankung und wird Chorioiditis exsudativa s. plastica genannt. 3. Es kommt auch zu massenhafter Entwickelung von zelligen Elementen, welche auf der tiefsten Stufe der Production, der der Eiterbildung bleiben: Diese Form ist die Chorioiditis suppurativa, die sich durch jenen Symptomencomplex charakterisirt, den man Panophthalmitis nennt.

I. Chorioiditis serosa.

Objective Symptome. Nehmen wir zuerst an, dass die Chor. ser., was selten vorkommt, genuin auftritt, so ist das Krankheitsbild folgendes: Je nach der grösseren oder geringeren Heftigkeit tritt Rosenröthe rings um die Cornea herum (Ciliarinjection) auf, ausserdem vermehrte Härte, tastbar vermehrte Spannung des Bulbus, weil nämlich eine Transsudation in den Glaskörper stattfand. Die vermehrte Spannung untersuchen wir, indem wir bei geschlossenen Augen leise mit dem Zeige- und Mittelfinger abwechselnd den Bulbus betasten. Weiterhin wird die vordere Kammer enger, weil der Inhalt des hinteren Bulbusabschnittes vermehrt und das Linsensystem sammt Iris nach vorne gerückt ist. Ueberdies wird die Pupille weiter und reagirt träger, und zwar desto mehr, je intensiver die Steigerung des intraoculären Druckes ist. Ist die Sache zu einiger Höhe gelangt, so atrophirt die Iris allmälig: sie verliert ihr deutlich gefärbtes Ansehen, wird schmäler, morsch und brüchig, verliert ihre Reactionsfähigkeit, wird blau oder schiefergrau. Es kommt also zur Lähmung der Iris, Iridoplegie. Ist der Process von längerer Dauer, so kommt es zur Entwickelung einer secundären Cataracta. Ziemlich constant leidet das Gefüge des Glaskörpers mit, durch die Transsudation in denselben, durch entzündliche Erkrankung des Stroma desselben, er wird ganz oder theilweise verflüssigt und trübe oder flockig, opak, also von moleculären Massen oder von mehr oder weniger grossen fetzigen Membranen durchsetzt, partielle oder diffuse Glaskörpertrübung.

In Folge des Transsudationsprocesses, auf den die Chorioiditis serosa zurückzuführen ist, werden die Schichten,

vorzugsweise aber das Pigment der Chorioidea rareficirt, dadurch leidet auch die Retina und der Sehnerv, und zwar in Folge des gesteigerten intraoculären Druckes. Das ophthalmoskopische Bild der Chorioidea ist jedoch ganz unbedeutend oder gar nicht verändert. Um so auffallender ist der Befund an der Sehnervenscheibe, welche in Folge des gesteigerten intraoculären Druckes excavirt ist.

Subjective Symptome. Sie sind sehr wechselnd. α) Bei rasch und intensiv auftretender Chorioiditis sind heftige Schmerzen sowohl im Auge, als auch in dessen Umgebung; besonders aber an der Stirn sind stechende, über den ganzen Kopf hin ausstrahlende Schmerzen. Bei solchen Anfällen ist gewöhnlich der Organismus im Ganzen mitbetheiligt, es kommt zu Fieber, zu sehr heftigem Erbrechen, das durch Anwendung allerlei Mittel sich nicht stillen lässt, bis der Anfall am Auge vorüber ist. Ausserdem findet man Lichtscheu im höheren oder geringeren Grade. β) In anderen Fällen verläuft die Chor. mehr chronisch, indem nur ganz geringe oder zuweilen gar keine Schmerzen da sind, und indem die Kranken blos einen dumpfen Druck im Auge angeben.

Functionsstörungen. Ein wichtiges Moment bei der Chor. ser. ist die Sehstörung, welche zweifach ist. 1. Störung des directen Sehens (centrale Sehschärfe); 2. des indirecten Sehens. Wir haben es nämlich mit Anomalien im centralen (macula lut.), wie auch im peripheren Theile der lichtempfindenden Elemente zu thun. Die Sehstörung kommt zu Stande wegen Trübung der brechenden Medien, in specie des Glaskörpers und wegen directer Affection der Retina durch den Druck. Ueber die Störung des directen Sehens ist nicht viel zu bemerken.

Bezüglich des indirecten Sehens findet man, dass die Netzhaut zuerst im äusseren Theile (an der Schläfenseite) paralytisch wird, so dass der Gesichtskreis (das Gesichtsfeld) eingeschränkt wird, indem ein Theil, der seitlich (im Gesichtsfelde an der Nasenseite) gelegenen Objecte nicht mehr gesehen wird. Die Einschränkung des Gesichtskreises beginnt also an der inneren Seite wegen Affection der äusseren Hälfte der Netzhaut; seltener geschieht es, dass die innere Netzhautpartie zuerst afficirt wird, und noch seltener, dass die ganze Netzhaut

peripher afficirt wird, so dass eine concentrische Verengung des Gesichtsfeldes stattfindet.

Untersuchung der Sehstörung. a) Von der Störung des directen Sehens überzeugt man sich, wenn man Objecte von bestimmter Grösse und Beleuchtung in gewisser Entfernung anblicken lässt und untersucht, ob der Kranke sie zu sehen im Stande ist. Man wählt hiezu Schriftproben (von Jäger oder Snellen). Je kleiner die Buchstaben sind, die er erkennt, mit Rücksicht auf den Abstand vom Auge, desto geringer ist die Störung des directen Sehens. b) Von der Störung des indirecten Sehens überzeugt man sich folgendermassen: Man zeichnet an einer schwarzen Tafel in gleicher Höhe mit dem Auge des Patienten ein Kreuz, welches man mit dem Auge fixiren lässt, während das zweite Auge verdeckt ist. Man hat darauf zu sehen, dass das Auge des Patienten fortwährend in gleicher Entfernung, z. B. 1 bis $1^1/_2{}'$ von der Tafel bleibe. Von verschiedenen Seiten geht man nun mit der Kreide in leicht oscillirenden Bewegungen von der Peripherie gegen das Kreuz vor, bis der Kranke die Kreide sieht, wo jedesmal der Punct markirt wird. Nach Bestimmung mehrerer solcher Puncte verbindet man diese miteinander, wodurch man den Ausdruck des Gesichtsfeldes des zu Untersuchenden bekommt. Natürlich wird das Gesichtsfeld desto genauer verzeichnet und umgrenzt sein, je mehr Puncte man markirt. Für practische, d. h. annäherungsweise genaue Bestimmung des Gesichtsfeldes, lässt man den Kranken die Stirne des Untersuchenden fixiren, führt die Finger der Hand an der Peripherie des Gesichtsfeldes von verschiedenen Seiten herum, wodurch man gleichfalls Verengerung des Gesichtsfeldes erkennen kann. Dabei kann es auch geschehen, dass das Gesichtsfeld gar nicht eingeengt ist, dass aber die Leitungsfähigkeit der Retina an der Peripherie schwächer geworden ist. Der Patient sieht wohl die Hand, ist aber die Zahl der Finger anzugeben nicht im Stande. Die Untersuchung bei schwacher Beleuchtung ergibt oft, dass Gegenstände an der Peripherie des Gesichtsfeldes nicht mehr erkannt werden, die doch bei stärkerer Beleuchtung gesehen wurden.

Die normale Grösse des Gesichtsfeldes betreffend, ist zu bemerken, dass beide Augen ein Terrain von 180^0 horizontal und 164^0 vertical (wegen des nach oben vorspringenden Orbitalrandes weniger als

horizontal) überschauen kann. Das ist beim binoculären Gesichtsfeld. Das monoculäre Gesichtsfeld ist nach oben und innen durch den Orbitalrand und den Nasenrücken beschränkt. Die Grösse des Gesichtsfeldes hängt ausserdem ab: 1. von der Lage der Iris, je weiter die Pupille nach vorne liegt, desto grösser ist das Gesichtsfeld; 2. von der Grösse der Pupille, denn je grösser diese ist, desto grösser wird das Gesichtsfeld sein. Daraus wird folgen, dass Individuen, die eine engere vordere Kammer haben, ein grösseres Gesichtsfeld besitzen, wie es bei Hypermetropie der Fall ist, dass dagegen Myopen, die eine grössere Kammer haben, ein kleineres Gesichtsfeld besitzen. Ferner wenn die Pupille sich verengert (Accommodation für die Nähe), verkleinert sich das Gesichtsfeld, bei Erweiterung derselben (Abspannung der Accommodation) wird das Gesichtsfeld grösser.

Aetiologie. Chorioiditis serosa tritt in seltenen Fällen primär auf, und zwar in Folge von Traumen, aber auch ohne bekannte Veranlassung; in der Regel ist sie ein secundäres Leiden, und zwar tritt sie auf vergesellschaftet 1. mit Iritis (Irido-Chorioiditis), wenn sie durch längere Zeit vorausgegangen, wenn zahlreiche Synechien oder Pupillarverschluss auftreten. (s. Seite 153 und 155). Der Bulbus, der normale Spannung hatte, wird härter, bei Berührung schmerzhaft, der Glaskörper wird getrübt, der intraoculäre Druck steigt, der Sehnerv wird excavirt. 2. In Folge von Anomalien der Linse. Wird diese verletzt und die Kapsel zerrissen, so dass humor aq. eindringt, so bläht sich die Linse auf, durch den Reiz auf den Ciliarkörper entsteht ein seröser Erguss in den Glaskörper, so dass alle Erscheinungen der Chor. ser. auftreten. So tritt Chor. auf bei Cataracta traumatica (sowohl bei zufälliger als auch absichtlicher) nach einer Staaroperation, nach einer zu dreist gemachten Discission der Linse, wenn man zu tief mit der Nadel in die Linse einschnitt, nach einer Reclination, wobei die Linse als fremder Körper einen Reiz auf den Glaskörper ausübt. 3. Bei ektatischen Hornhautnarben mit Einheilung der Iris (Staphylom), wo es durch Zerrung zu einem Reizzustande in der Iris kommt, der sich auf den Ciliarkörper fortsetzt, wodurch es zu einem serösen Erguss in den Glaskörper kommt, mit den darauf eintretenden Erscheinungen der Druckexcavation (s. S. 101). 4. Finden wir Chorioiditis serosa noch manchmal bei sehr hochgradiger Myopie auftreten, zumal bei Leuten, die bereits das 50. Jahr überschritten haben, wo es zu Druckexcavation kommt. 5. Endlich spielt die Chor. ser. eine Hauptrolle in Folge des glaukomatösen Processes.

Verlauf. Der Verlauf ist entweder höchst acut, unter fulminanten Erscheinungen auftretend oder mehr chronisch, oder in Fällen von mittlerem Typus subacut, indem nämlich die Krankheit chronisch mit entzündlichen Erscheinungen auftritt, hie und da Remissionen zeigt, dann aber plötzlich in die acute Form übergeht. Aber auch den gegentheiligen Weg kann die Krankheit einschlagen, so dass sie acut auftritt und einen chronischen Verlauf nimmt.

Ausgänge. Der Ausgang in Heilung ohne Einschreiten der Kunst wird wohl gar nicht beobachtet; wohl verliert der Bulbus die Härte, aber blos für einige Zeit, worauf er wieder hart wird, und überhaupt der ganze Symptomencomplex sich neuerdings ausbildet. Ohne Therapie geht das Auge zu Grunde, indem von Zeit zu Zeit neue Nachschübe auftreten, der Glaskörper wird immer mehr getrübt, die Netzhaut und der Opticus immer mehr gedrückt, es kommt zu bedeutender Excavation, und der ganze Stamm des Opticus degenerirt zu einer Bindegewebsmasse, das Auge ist also amaurotisch. Dabei kann der Bulbus seine Configuration lange Zeit behalten. In anderen Fällen combinirt sich Chor. ser. mit Chor. plast. an einer umschriebenen Stelle, ganz besonders aber in der Gegend des Aequator bulbi, so dass einerseits Verklebung der Chor. und Retina, andererseits Lockerung der Chor. und Scler. eintritt, es kommen Aequatorialstaphylome der Scler. (S. S. 138) zu Stande. Gewöhnlich kommt das Staphylom erst, wenn der Opt. atrophisch ist, worauf ausgebreitete Degeneration des Glaskörpers erfolgt (indem dieser verflüssigt und von einer Masse zelliger Elemente durchsetzt wird), ja sogar zur Linsentrübung kommt es. Man muss sich jedoch in Acht nehmen, eine solche Cataracta zu operiren, ohne den Kranken auf den wegen des Chorioidealleidens zweifelhaften Erfolg aufmerksam zu machen.

Ferner beobachtet man, dass die Cornea anästhetisch und die Iris gelähmt wird, und atrophirt zu einem schmalen Saum, so dass man an der Cornea herumkratzen kann, ohne dass Patient reagirt und dass die Pupille auf Licht und Schatten nicht mehr reagirt; in manchen Fällen, namentlich wo die Drucksteigerung gross ist, kommt es zur Verschwärung der Cornea, es entsteht ein ausgebreitetes Geschwür, das zum Durchbruche gelangt etc.

Therapie. a) Vor Allem ist der Causalindication zu entsprechen: es ist Alles abzuhalten, was eine solche Krankheit hervorbringen (Iritis) und, wenn sie schon da ist, was sie verschlimmern könnte. Es kommt da die Diät im weitesten Sinne in Betracht. Das Auge darf nicht angestrengt werden, solche Individuen, die zu dieser Krankheit disponiren, sollen sich gegen grelles Licht in Acht nehmen, weshalb sie blaue oder rauchgraue Schutzbrillen tragen mögen. Insbesondere bei künstlichem Licht ist jede Arbeit zu unterlassen. Sie sollen sich viel im Freien aufhalten, dabei mässige Bewegung machen und Alles vermeiden, was die Herzthätigkeit steigert. Der Genuss geistiger Getränke ist auf ein Minimum einzuschränken, greller Temperaturwechsel (Erkältung) zu meiden, und endlich der Stuhlgang zu regeln (etwa durch solvirende Mineralwässer, wie Egerer Salzquelle, Marienbader Kreuzbrunnen oder ein Bitterwasser). Auch ist darauf zu sehen, dass keine Erhitzung stattfinde, und der Aufenthalt in Localitäten gemieden werde, wo viele Leute beisammen sind.

b) Die Krankheit selbst betreffend, nützt α) Antiphlogose sehr wenig, kühle Ueberschläge verschlimmern noch das Leiden, indem die Injection der Gefässe zunimmt, Oedem der Conj. bulbi auftritt, und die Schmerzen sich steigern. Ebenso nützen Blutentziehungen nichts, so wie Mercurialien (graue Salbe oder Calomel). β) In jedem Falle aber ist die von Graefe zuerst vorgeschlagene Iridektomie ein radicales Mittel, denn durch sie wird der intraoculäre Druck zur Norm geführt. γ) Man hat auch Mydriatica energisch angewendet, um auf diese Weise den Druck herabzusetzen; allein sie lassen gewöhnlich im Stiche, weil bei Steigerung des intraoculären Druckes die Absorption der Mydriatica erschwert ist. δ) Mehr leistet die Paracentesis corneae (s. S. 28 und 90) und Abzapfung des humor aq., aber auch dies hat nur einen momentanen Effect, indem bald wieder über kurz oder lang der ganze Cyclus der Erscheinungen sich wiederholt. Wiederholte Paracentesen sind nicht zu rathen, weil man durch plötzliche Herabsetzung des intraoculären Druckes bei der bedeutenden Blutüberfüllung leicht eine intraoculäre Haemorrhagie bekommt, die zur Netzhautablösung, Trübung des Glaskörpers zu Panoph-

thalmitis führt. Wir besitzen demnach in der Iridektomie ein unschätzbares Mittel.

II. Chorioiditis exsudativa.

Anatomisch charakterisirt sich diese Krankheit durch das Auftreten eines entzündlichen Processes in der Aderhaut, und zwar circumscript; das entzündliche Product ist kein seröses, sondern ein zähes, ziemlich festes, gelatinöses Infiltrat; es ist also eine Wucherung von Zellen, die durch eine ziemlich zähe Bindemasse zusammengehalten werden. Wenn der Process einige Zeit bestand, so findet regressive Metamorphose der gesetzten Producte und dann auch Atrophie der Chorioidea statt. Ferner kommt es zu einer Mitleidenschaft der Retina, indem sie in Folge des entzündlichen Processes im Bereich des Entzündungsherdes an die Chorioidea fixirt wird. Man findet sie also an umschriebenen Stellen mit der Chorioidea verwachsen. Atrophirt die Chorioidea, so atrophirt auch die Retina, indem sie beide in faseriges Bindegewebe (Häutchen) umgewandelt werden. Die Nervenelemente der Retina verfetten, die Blutgefässe der Chor. obliteriren, das Pigment geht theils im Entzündungsherde unter, theils sammelt es sich in Haufen am Rande des entzündlichen Herdes.

Objective Symptome. Die Diagnose der Chorioiditis exsudativa (auch plastica genannt) ist nur mit dem Augenspiegel zu machen. Man findet gewöhnlich den Augengrund mit lichten Fleckchen ganz übersäet, bald an einzelnen Stellen, bald über den ganzen Augengrund verbreitet. Die Fleckchen haben verschiedene Farbe; in einzelnen (frischen) Fällen sind sie blasser, und das Pigment ist an ihrem Rande angehäuft, in der Mitte fehlend. Wenn die Exsudation frisch ist, so sind die Fleckchen gelblich gefärbt. Anders verhält es sich, wenn schon Atrophie eingetreten ist; da ist das Chorioidealgewebe verdünnt, die entsprechenden Stellen des Augengrundes weniger roth, mit einzelnen Blutgefässen oder Resten derselben; auch ganz weisse (atrophische) Stellen finden sich daneben, wo also die Sclerotica zu Tage liegt. In anderen Fällen tritt die Affection nur an gewissen Stellen, vornehmlich in der Peripherie auf, so dass man die Umgebung der Papille und die macula lutea ganz normal findet, während man gegen die Peripherie, also

gegen den Aequator bulbi hin, einzelne entzündliche Herde sieht. Was die Ausbreitung der Krankheit betrifft, so findet man bald einzelne solche Exsudatplaques, welche von verschiedener Grösse (einen guten Theil des Augengrundes einnehmend oder ganz klein) und Form (dreieckig, kreisförmig, polygonal) sein können; bald treten mehrere kleine Plaques auf, so dass die ganze Chorioidea mit denselben überstreut wird. Dann findet man solche Herde, welche erst auftreten, andere die schon in der regressiven Metamorphose begriffen sind; wieder andere, wo bereits Atrophie der Chor. und Retina vorhanden ist; man findet also die Krankheit in verschiedenen Stadien neben einander. Jene Form, bei der nur einzelne mehr weisse Exsudatplaques in der Gegend der Macula lutea mit schwarzen Pigmentanhäufungen in der Umgebung zu sehen sind, nennt man Chorioiditis areolaris (Förster), die andere Form, wo die Chor. von vielen kleinen Fleckchen gleichsam übersäet ist, nennt man Chorioiditis disseminata.

Gewöhnlich participirt an dem Processe auch die Retina und der Opticus. Man findet in solchen Fällen die Sehnervenscheibe geröthet, die Blutgefässe stark geschlängelt und erweitert. Wenn die Erkrankung ohne Complication auftritt, sind die brechenden Medien ganz rein, meistens aber tritt noch eine Complication mit der serösen Form hinzu, so dass man Excavation neben Exsudatplaques findet. Aeusserlich am Bulbus ist nichts wahrnehmbar, das Auge sieht vollkommen gesund aus, höchstens reagirt die Pupille etwas träger auf Licht und Schatten, wenn die Krankheit längere Zeit besteht.

Subjective Symptome. 1. Ein constantes Symptom ist die Sehstörung, deren Grade sehr verschieden sind, je nachdem die Krankheit peripher oder in der Macula lut. auftritt, im ersten Falle kann der Kranke Monate lang, ohne auf sein Leiden aufmerksam zu werden, herumgehen, im letzteren Falle dagegen tritt die Sehstörung bald auf, und der Kranke wird auf sein Leiden aufmerksam gemacht. Bei auftretender Sehstörung findet man, dass die Stäbchenschichte der Retina durch Druck theilweise oder ganz im Bereiche des Entzündungsherdes zu Grunde ging, so dass partielle atrophische Herde in der Retina auftreten, die gelähmt sind. Diesen partiellen paralytischen Stellen entsprechen Defecte im Gesichtsfelde,

der Kranke sieht also einen dunkeln Fleck von verschiedener Gestalt und Farbe. Ist die Retina noch nicht ganz gelähmt, so sieht der Patient durch den Fleck noch die Contouren grösserer Gegenstände ; ist sie aber gelähmt, so fallen gewisse Theile der Objecte aus und der Kranke sieht schwarze Flecke, die durch partielle Empfindungslosigkeit der Retina bedingt sind, überall, wohin er sein Auge wendet. Man bezeichnet solche umschriebene, durch totale Empfindungslosigkeit der Retina bedingte Defecte im Gesichtsfelde mit dem Namen Skotome. Weil diese im Gesichtsfelde immer denselben Platz behalten, nennt man sie fixe Skotome. Wenn solche Skotome da sind, namentlich wenn sie an der Stelle des directen Sehens (entsprechend der Macula lutea) auftreten, so beobachtet man, dass der Kranke die richtige Fixation aufgibt, dass er nicht mehr die Macula lutea einstellt, sondern dass er mit der Gesichtslinie nach aussen oder innen von der Macula lut. geht, um den Gegenstand zu fixiren. Manchmal macht er sogar eine Kreisbewegung, um so an vielen Stellen das Netzhautbild von einem Gegenstande zu bekommen. Ist das zweite Auge intact, so stört die Affection des einen Auges das deutliche Sehen des gesunden Auges, es kommt zur Vernachlässigung des binoculären Sehens, der Kranke lernt vom afficirten Auge abstrahiren, sieht bloss mit dem gesunden und schielt mit dem kranken Auge.

Der Grad der Sehstörung ist sehr wechselnd. Es gibt Fälle, wo sie nur unbedeutend und andere, wo das Sehvermögen auf blosse Lichtempfindung beschränkt ist; ja es gibt sogar Fälle von Amaurose. Zu bemerken ist, dass der ophthalmoskopische Befund mit dem Grade der Sehstörung nicht immer übereinstimmt, so dass bei umfänglichen Veränderungen der Chorioidea die Sehstörung nur gering, und andererseits bei geringfügiger Alteration die Sehstörung bedeutend sein kann. Dies hängt wohl damit zusammen, dass die mit dem Augenspiegel nicht leicht zu erkennenden Veränderungen von der Retina bald nur oberflächlich, bald durchgreifend sind.

2. Eine weitere constante Erscheinung ist das Auftreten von heftiger Photopsie. Die Kranken geben an, dass sie viele feurige Räder, flimmernde Sterne sehen, bei Anderen ist der ganze Gesichtskreis von blauen oder grünen Flammen

erleuchtet. Bei Retinitis kommen diese Erscheinungen gar nicht oder nur in seltenen Fällen vor, und zwar nur dann, wenn zugleich die Chorioidea in Mitleidenschaft gezogen ist. Bei dieser Affection der Chorioidea aber kommt es sehr bald zu Photopsien.

3. Schmerz ist in der Regel nicht vorhanden, höchstens ein dumpfer Druck im Auge; nur bei Complicationen mit Chorioiditis serosa oder Iritis treten heftige Schmerzen auf.

Aetiologie. Bezüglich der ätiologischen Momente sind unsere Kenntnisse sehr mangelhaft. Man hat übermässige Anstrengungen der Augen, Blendung durch grelles Licht, Einwirkung eines Trauma angegeben. Alles dies ist aber nicht positiv; am häufigsten jedoch (80%) tritt diese Krankheit in Folge von Syphilis auf, namentlich ist es jene Form, die wir als Chorioiditis disseminata bezeichneten, welche auftritt, wenngleich die Syphilis gar nicht mehr nachweisbar ist. Was das Alter betrifft, so sind es gewöhnlich jugendliche Individuen (von 15 bis 35 Jahren), selten ältere.

Verlauf. Die Krankheit verläuft in den meisten Fällen chronisch. Wenn sie peripher auftritt, so kann sie mehr oder minder lange dauern, ohne dass der Kranke etwas davon weiss; tritt sie aber von der Macula lutea aus auf, kommt der Kranke bald um ärztlichen Rath. Die eine gewisse Zeit andauernde Krankheit tritt wieder zurück, jedoch so, dass damit ein bleibender Schaden gesetzt wird, denn es tritt Atrophie der Chorioidea und Retina ein; es folgt dann wieder eine neue Ablagerung von Exsudat mit späterer Rückbildung. In anderen viel ungünstigeren Fällen kommt es vor, dass eine gewisse Gruppe von solchen Exsudaten sich involvirt, während ein neues an anderen Stellen abgelagert wird. Dies wiederholt sich so fort, bis der grösste Theil der Chorioidea und Retina atrophirt. Der Ausgang ist also constant der in Atrophie, darum ist die Krankheit gefährlich. In einzelnen Fällen kommt diese sehr acut und unter heftigen Symptomen zu Stande.

Therapie. Was zunächst die Diät des Auges betrifft, ist absolute Ruhe desselben erforderlich, der Kranke darf weder lesen, noch schreiben, muss jede Beschäftigung meiden, die Anstrengung des Auges erfordert und ebenso sich vom grellen Lichte fernhalten. Um den entzündlichen Process selbst zu

coupiren, leistet im Falle der Entstehung der Krankheit durch Syphilis die Inunctionscur Einiges; aber auch wenn nicht Syphilis dem Processe zu Grunde liegt, empfiehlt sich die Schmiercur. Weniger Effect kann man dem Jodkali zuschreiben; es passt höchstens zunächst zur Nachcur. In einzelnen Fällen empfehlen sich stark solvirende Mittel, in anderen Pillen aus Aloë, Rheum. In einer gewissen Zeit empfiehlt sich methodische Anwendung von Blutentziehungen, namentlich der Heurteloup'sche künstliche Blutegel.

III. Chorioiditis suppurativa.

Anatomischer Charakter. Die Krankheit besteht darin, dass in den Bindegewebselementen der Chorioidea sich Eiterzellen entwickeln, so dass die Chorioidea von einer Eitermasse durchsetzt ist, die sich auch auf andere Gebilde fortpflanzt, auf den Glaskörper, die Retina. Wenn die übrigen Gebilde des Auges von der Eiterung ergriffen werden, so spricht man nicht mehr von Chorioiditis supp., sondern von Panophthalmitis.

Objective Symptome. Die Krankheit kann acut oder subacut auftreten. Wenn sie acut auftritt, so schwellen die Lider an, es entwickelt sich eine Geschwulst, die manchmal bis zum Augenbrauenbogen reicht und hühnereigross wird, die Temperatur wird erhöht, die Schmerzhaftigkeit bei Berührung gross, aus der Lidspalte quillt Eiter hervor, die Conj. bulbi ist um die Cornea herum chemotisch, aus der Pupille kommt ein gelblich-grüner Reflex, wenn die Eiterung nicht etwa von einer Entzündung in der Cornea eingeleitet wird und die Pupille noch frei ist, die Lichtempfindung erlischt in kurzer Zeit, es tritt vollständige Amaurose ein. Bei weiterem Umsichgreifen wird das retrobulbäre Fettgewebe und die Tunica vaginalis in Mitleidenschaft gezogen, indem sie serös, ja sogar eitrig infiltrirt werden, wodurch Hervortreibung des Augapfels aus seiner Höhle, Exophthalmus, erfolgt. So lange die Cornea nicht eiterig infiltrirt ist, so lange die Eiterung auf den hinteren Abschnitt beschränkt ist, kann das Ganze mit acuter Bindehautblennorrhoe verwechselt werden, allein der Exophthalmus, bei dem zuweilen eine Prominenz von 2—3‴ vorhanden ist, ist ein sicheres diagnostisches Merkmal.

Subjective Symptome. Diese sind sehr heftige Photopsien, die Patienten geben an, dass das ganze Zimmer vom Blitz erhellt erscheint, ferner ungemein heftige Schmerzen, Gefühl von Druck, Zerrung, als ob das Auge herausgerissen würde, ebenso Austrahlung des Schmerzes nach der Ausbreitung des Trigeminus.

Wenn der Verlauf mehr chronisch (schleppend) ist, so tritt Vereiterung des Bulbus ein, ohne erhebliche entzündliche Erscheinungen in der Umgebung, man findet blos geringe Schwellung der Lider, keine Temperaturserhöhung, etwas Schleimsecretion, die Conj. bulbi wenig roth oder ödematös, dagegen einen gelblichen Reflex aus der Pupille, Auftreten von Eitermassen in derselben; weiterhin tritt die Eiterung immer mehr hervor, die vordere Augenkammer wird von Eiter ausgefüllt, die Schmerzen sind bei diesem schleppenden Verlaufe viel geringer (Druck, Zerrung, leises Stechen); manchmal fehlen auch diese Erscheinungen, das Ganze zeigt den Charakter der Passivität.

Ausgang. Chor. supp. ist höchst deletär; es ist möglich, dass sie im Beginne zurückgeht; es ist jedoch noch kein solcher Fall bekannt. Gewöhnlich richtet Panophthalmitis den Bulbus zu Grunde, so dass er auf einen unförmlichen Stumpf zusammenschrumpft. Die Sache verhält sich folgendermassen: Es wird im Bulbus massenhaft Eiter producirt, so dass dessen Kapsel hart und prall gespannt wird; endlich erweicht sie an einer Stelle (häufiger die Sclera, als die Cornea), wo man einen gelblichen Punct zu sehen bekommt. Gewöhnlich tritt dies zwischen zwei geraden Augenmuskeln auf. An der Stelle des gelblichen Punctes entsteht ein Durchbruch, worauf ein grösseres oder geringeres Quantum Eiter sich ergiesst; häufig ist hiemit noch eine intensive Haemorrhagie verbunden, der Bulbus collabirt. Wenn die Eiterung stille steht, und die neugebildeten Zellen sich höher organisiren, kommt es zu bindegewebiger Degeneration des Glaskörpers, der Retina und Chorioidea, und endlich schrumpft der Bulbus zusammen. Der Befund ist hiebei folgender: Die Sclerotica wird an verschiedenen Stellen eingezogen, die Bulbuskapsel verliert ihre Gestalt, vorn findet man zuweilen noch ein Rudiment der Cornea, stark getrübt und wesentlich verkleinert. Der Inhalt der Bulbuskapsel ist dann eine Fasermasse, und an der Peripherie

findet man noch Reste der Chorioidea und Retina, indem das Ganze direct in diese Fasermasse überging; auch sieht man zuweilen die Nerven daselbst ausstrahlen. Häufig kommt es vor, dass Neubildung von Knochensubstanz stattfindet, welche in einzelnen Fällen so bedeutend ist, dass der Chorioidea angrenzend, eine harte Knochenschale sich befindet. Ein solcher Bulbus, ist von vorn gesehen, vierkantig, indem die vier geraden Augenmuskeln ihn abplatten (Phthisis bulbi).

Aetiologie. Man beobachtet das Auftreten von Chor. supp. (Panophthalmitis) nach Einwirkung von Traumen, also Stoss, Schlag oder nach Eindringen von fremden Körpern, ferner nach Einwirkung höherer Temperatur (glühende Metalle), stark ätzender Substanzen; oft genug tritt Panophthalmitis ein nach absichtlicher Verwundung, namentlich bei Operationen wegen Cataracta. Die Augen, die man nach Staaroperationen verliert, gehen durch Chor. supp. zu Grunde. Ausserdem ist auch Panophthalmitis aufzufassen als Metastase (Chorioiditis pyaemica) z. B. im Stadium decrustationis bei Variola, ferner bei Scarlatina, oft bei pyaemischen Processen nach schweren Typhen, beim Puerperalprocess.

Therapie. Im Beginne strebt man die Krankheit zurückzudrängen; später muss man wenigstens die Schmerzen zu lindern streben. Es empfiehlt sich zu diesem Behufe im Beginne der Druckverband, der möglichst straff anzulegen ist. Man untersuche mehrmal des Tages, ob der Verband zweckmässig anliegt. Nebstdem kann man auch Morphiuminjectionen, Opium zur Linderung der Schmerzen anwenden. Kalte Ueberschläge, namentlich Eisumschläge, erweisen sich nicht als empfehlenswerth, die Patienten vertragen sie nicht. Ueberdies kommt bei Panophthalmitis heftige Fieberbewegung vor. Wenn schon Panophthalmitis entwickelt ist, wenn es schon zur Prominenz des Bulbus (Exophthalmus) gekommen ist, wird der Druckverband nicht vertragen, und ist es zweckmässig, ihn wegzulassen. In diesen Fällen sucht man die Eiterung zu begünstigen durch Anwendung von feuchtwarmen Umschlägen mit lauem Wasser oder Decoct. emoll., Inf. Chamom. Sind die Schmerzen unerträglich, die Bulbuskapsel straff gespannt, die Eiterung reichlich, so ist es zweckmässig, den Bulbus ganz zu spalten, indem man mit dem Scalpel einen mehrere Linien langen Einstich macht, wodurch der Kranke von seinen

Schmerzen befreit wird. Unterstützend wäre noch die locale Blutentziehung im Falle von starker Hyperaemie und Temperaturerhöhung; das Individuum muss aber robust sein, sonst leistet sie nichts und schwächt den Patienten. Manche, besonders die englische Schule, schlagen vor, jeden Bulbus, wo sich Panophthalmitis entwickelt, zu enucleiren; es ist freilich das Kürzeste, die Sache ist aber nicht ungefährlich; man beobachtet nämlich Tod durch eiterige Meningitis. Uebrigens sind auch Fälle bekannt, wo in Folge von Panophthalmitis durch Fortsetzung der Eiterung auf die Meningen und das Gehirn der Tod eintrat.

B. Anderweitige Anomalien der Chorioidea.

I. **Pseudoplasmen**. Man beobachtet in der Chorioidea: 1) am allerhäufigsten **Sarkome.** Im Inneren des Auges treten von der Aderhaut ihren Ausgangspunct nehmende Wucherungen auf, die sich zumeist unter entzündlichen Erscheinungen entwickeln (weshalb diese Erkrankung auch unter dem Namen Chorioiditis hyperplastica seu sarcomatosa beschrieben wurde,) und bei ihrer Volumszunahme die Retina vor sich her drängen, indem der unter der Retina befindliche Tumor allmälig an Grösse zunimmt; dadurch nimmt der Bulbus an Umfang zu, die Spannung der Bulbuskapsel wird grösser; man beobachtet dann eine bedeutende Härte des Bulbus, eine weitere und starre Pupille, ja sogar Atrophie der Iris. Bei weiterer Wucherung füllt die Geschwulst den Bulbusraum ganz aus, indem die Retina sammt dem Glaskörper an die Seite gedrückt und die Linse stark nach vorne gegen die Cornea gedrängt wird.

Mit dem Augenspiegel findet man eine buckelige Geschwulst am Augengrunde, aber nur dann, wenn die Retina durchbrochen ist; wenn aber die Retina blos abgehoben ist, so ist der Befund mit dem Augenspiegel gleich dem bei der Retina-Abhebung. Man sieht nämlich auf dem bläulich-weissen Augengrunde die Retinalgefässe. Um einen solchen Tumor von einer einfachen Netzhautablösung zu unterscheiden, hat man erstens den Anhaltspunct, dass bei dieser ein fortwährendes Erzittern und Flottiren, eine wellenförmige Bewegung des Augengrundes statt hat; beim Pseudoplasma hinter der Retina aber wird dieses Fluctuiren nicht beobachtet; zweitens

dass bei einfacher Retinaablösung der Bulbus weich, beim Sarkom dagegen hart ist. Zuweilen entwickelt sich das Chorioidealsarkom sehr schnell, so dass man mit dem Augenspiegel bis zu einer gewissen Zeit sogar das Wachsen der Geschwulst nachweisen kann. Hat sie eine gewisse Grösse erreicht, so leidet die Durchsichtigkeit der Linse und des Glaskörpers, die Linse wird getrübt, worauf dann die Untersuchung mit dem Augenspiegel unmöglich wird.

Was das Sehvermögen betrifft, so findet man zuerst blos Sehstörung, einen peripheren Defect im Gesichtsfelde. In dem Grade jedoch, als die Geschwulst an Grösse zunimmt, findet Einschränkung des Gesichtsfeldes statt, bis schliesslich sogar Amaurosis eintritt. Dabei sind die subjectiven Erscheinungen unbeträchtlich: Dumpfer Druck und Spannung im Auge, allenfalls Photopsie, aber keine heftigen Schmerzen.

Der Verlauf ist schleppend (chronisch). Die Geschwulst nimmt stets nach und nach zu, füllt den ihr zu Gebote stehenden Raum endlich aus, so dass der Bulbus verloren geht. Manchmal tritt zu diesem chronischen Verlaufe ein acuter Nachschub hinzu, es treten heftige Schmerzen auf, Oedem der Conj. bulbi, Iritis mit Bildung von hinteren Synechien, das Ganze erscheint also unter dem Bilde einer Irido-Chorioiditis. Man wird jedoch nicht irren, wenn man die Antecedentien sich vor Augen hält.

Ausgang ist der in Phthisis bulbi. Es kommt nämlich zu einfacher Involution der Geschwulst; es werden keine weiteren zelligen Elemente gebildet, die bereits gesetzten gehen eine fettige Degeneration oder Verkalkung ein, der Bulbus schrumpft bedeutend zusammen, oder die Sclera wird in den Process einbezogen, durchbrochen und die Masse wuchert in die Orbita hinein. In allen Fällen geht aber der Bulbus zu Grunde. In seltenen Fällen vereitert der Bulbus unter den Erscheinungen des Panophthalmitis.

Aetiologie. Das Aderhautsarkom ist selten, und tritt zumeist bei zarten, schwächlichen Kindern im Alter von 4—5 Jahren auf, selten bei Erwachsenen. Im Buche des Professor Arlt ist diese Form mit dem Namen Chorioiditis tuberculosa beschrieben. Man beobachtet bei Kindern ein eigenthümliches Krankheitsbild: Die Pupille ist nämlich sehr gross

und starr, sie hat ihre schwarze Farbe verloren, und man bekommt einen gelben oder grünlichen Reflex. Dieser Zustand, schon lange Zeit bekannt, wurde von Beer als amaurotisches Katzenauge bezeichnet. Ein solches kann jedoch auch bei vielen anderen Zuständen vorkommen, ist also nicht pathognomonisch, indem es auch bei Glaukom, bei Markschwamm der Chorioidea und Retina und auch bei älteren Individuen beobachtet wird, deren Linse etwas an Durchsichtigkeit verloren hat und eine gelbliche Farbe zeigt. In solchen Fällen ist die Pupille nicht schwarz, sondern zeigt einen Stich in's Gelb-Grünliche.

Therapie. Oertlich lässt sich wohl nichts mit Erfolg anwenden, weil die verschiedensten Mittel nichts fruchten, ja locale Blutentziehungen erweisen sich sogar als schädlich; ebenso ist eine energische Ableitung auf den Darmcanal (Jod, Mercur) als Schaden bringend zu vermeiden. Am besten ist es, sich exspectativ zu verhalten: So lange entzündliche Erscheinungen nicht auftreten, suche man den Organismus zu kräftigen durch Leberthran, gute Kost, Aufenthalt in freier Luft, mässige Bewegung und allenfalls, wenn die Individuen herabzukommen beginnen, ist Chinin mit Eisenpräparaten zu verordnen. Sind die entzündlichen Erscheinungen beträchtlich, so wird man Atropin einträufeln und bei Auftritt heftiger Schmerzen Narcotica innerlich und äusserlich gebrauchen lassen. Hat die Geschwulst die Sclera durchbrochen, so enucleire man den Bulbus.

2) Findet man in der Chorioidea die Entwickelung von **Krebs**, namentlich von Pigmentkrebs. Die Entwickelung ist ähnlich der bei Sarkomen, nur sehr maligne; das Gebilde wuchert rasch, durchbricht die Bulbuskapsel, fixirt sich an die Orbitalwandungen, setzt sich durch das Foramen opt. in die Schädelhöhle fort, wobei begreiflicherweise das Individuum herabgekommen, die benachbarten Lymphdrüsen infiltrirt sind etc.

3) Man beobachtet in seltenen Fällen **Cysten** in der Chorioidea, namentlich den Cystercus, wovon bei den Krankheiten der Retina das Weitere folgt.

4) **Tuberculose** der Chorioidea. „Im Jahre 1854 hat Manz zuerst einen Fall von acuter Tuberkelbildung in der Chorioidea bekannt gemacht. Seitdem wurden von demselben

Untersucher noch zwei Fälle und von Busch ein Fall veröffentlicht, bis Cohnheim zeigte, dass die Tuberculose der Aderhaut eine sehr gewöhnliche Theilerscheinung miliarer, über zahlreiche Organe des Körpers ausgebreiteter Tuberculose sei . . . . v. Graefe und mit ihm Leber haben nun (1867) auch die acute Tuberculose der Chorioidea mit Hilfe des Augenspiegels diagnosticirt. Die Tuberkel präsentiren sich unter der Form blasser Stellen, an deren Rande die Farbe des Chorioidealpigmentes etwas gesättigter ist, um allmälig in die normale des Augengrundes überzugehen, und deren Prominenz bei einer bestimmten Grösse derselben sicherlich wird nachgewiesen werden können. Mit Hilfe des Augenspiegels wird es jetzt in den meisten Fällen möglich sein, die acute Tuberculose während des Lebens mit Sicherheit zu erkennen. . . . ." (Mauthner.)

II. **Bildungshemmungen** (Congenitale Anomalien der Chorioidea).

1) Angeborener **Pigmentmangel**, wie bei den Albinos, wo überhaupt Pigmentmangel auftritt. Diese haben weder Stromapigment noch Pigmentepithel. Der Augengrund erscheint deshalb bei Untersuchung mit dem Augenspiegel ungemein hell. Das Verhalten der Pupille ist dabei interessant. Wenn nämlich kein Pigment im Auge vorhanden ist, so wird das in das Auge einfallende Licht nicht wie bei anderen pigmenthaltigen Augen absorbirt, sondern ein Theil des Lichtes kommt immer aus der Pupille zurück, so dass diese nicht schwarz, sondern roth, mit einem granatartigen Anfluge erscheint, besonders wenn man die Vorsicht gebraucht, dass man in einer Stellung hineinsieht, wo das Licht von einem hellen Fenster knapp neben dem Kopfe des Beobachters in das beobachtete Auge einfällt. Solche Individuen sind gegen das Licht gewöhnlich sehr empfindlich, gehen mit geschlossenen Augenlidern und mit gesenktem Haupte umher und vermeiden das grelle Licht. Therapeutisch ist blos das Tragen einer blauen oder rauchgrauen Brille anzuordnen.

2) **Coloboma** Chorioideae. Es vergesellschaftet sich gewöhnlich mit Coloboma iridis. Wenn man einen solchen mit Coloboma Chorioideae behafteten Bulbus aus der Orbita herausnimmt, so findet man, dass die Form des Auges anomal ist, indem auf dem Bulbus meist nach unten eine Prominenz (gleichsam ein Kropf) von verschiedener Grösse aufsitzt; der

Wulst ist bald klein, bald jedoch die Hälfte des Bulbus einnehmend, ja er kann sogar bis auf den Opticus übergreifen, so dass dieser von dem Wulste seinen Ursprung nimmt. Es ist also eine locale Ektasie der Sclerotica; diese erscheint in einem solchen Falle dünn und bläulich gefärbt. An der inneren Fläche dieser Ektasie fehlt die Chorioidea und Retina, das Ganze ist nur von einer bindegewebigen Membran ausgekleidet. In anderen Fällen fehlt blos die Chorioidea, die Retina aber ist vorhanden und über die ganze Ektasie hinübergespannt. Mit dem Augenspiegel findet man eine zumeist von der Sehnervenscheibe ausgehende, einen grösseren oder geringeren Umfang des Augengrundes einnehmende, lichte, weissliche, mehr hell glänzende Stelle, die mehr oder weniger regelmässige Contouren zeigt, meist aber am Rande eine schwarze Begrenzung hat. Diese angeborene Anomalie der Chorioidea wird auf das Sehvermögen störend wirken, einerseits weil keine Absorption der in das Auge einfallenden Lichtstrahlen an der vom Pigment freien Stelle stattfindet, daher das Auge wie bei den Albinos geblendet ist; andererseits wird die Sehstörung noch bedeutender sein, weil Coloboma Chorioideae mit Coloboma iridis in den meisten Fällen vergesellschaftet ist, so dass die Summe der in das Auge einfallenden und nicht absorbirten Lichtstrahlen um so grösser, die Blendung also um so bedeutender sein wird.

Es frägt sich nun, wie ein Colobom zu Stande kömmt? Es hängt dies mit der Entwickelungsgeschichte des Auges zusammen. Die Sclera sowie die Chorioidea entwickeln sich im embryonalen Auge aus zwei Blättern, worauf dann erst die foetale Augenblase zu Stande kommt, die sich in die Retina verwandelt. Die Chorioidea entwickelt sich nämlich derart, dass Zellenmassen an beiden Seiten entstehen, die auf einander zuwachsen. Es kann nun geschehen, dass diese beiden Blätter oben und hinten wohl zusammentreffen, nach unten aber getrennt bleiben, so dass also eine Strecke weit die Chorioidea fehlt. Auch die Sclerotica entsteht aus zwei Krystallisationspuncten, indem von diesen beiden Zellenmassen aufeinander zuwachsen. Der Verschluss erfolgt dadurch, dass eine Wucherung von Zellen, eine Art Kolben, sich aufsetzt, was man mit dem Namen Protuberantia scleroticae foetalis belegt, welche dann die Verwachsung vermittelt, sich dann verliert, und das Auge hat seine normale Form. Wenn aber eine Hemmungsbildung entsteht, so bleibt die Protuberanz bestehen, und so ist das Colobom gegeben. Dieses ist desto grösser oder kleiner, je grösser oder kleiner die Protuberanz ist. Es kann sogar geschehen, dass diese Protuberanz ungeheuer gross (haselnuss- bis wallnussgross) wird, während der eigentliche Bulbus klein bleibt. In solchen Fällen ist bei neugeborenen Kindern

bei oberflächlicher Beobachtung nach Eröffnung der Lidspalte kein Bulbus zu finden (Anophthalmus); allein bei näherer Untersuchung findet man nach unten eine Art von Cyste, welche, wenn sie gross ist, das untere Lid hervortreibt und den rudimentären Bulbus repräsentirt. An diesem hängt die Protuberanz (Ektasie) als überwiegender Theil. Auf diese Verbildung sind jene Fälle von Mangel der Augen, Anophthalmus zurückzuführen.

III. **Ruptur der Chorioidea.** Seitdem v. Graefe im Jahre 1854 zwei Fälle von Ruptur der Chorioidea mittheilte, wurden auch von anderen Autoren derlei Beobachtungen gemacht. Solche Continuitätstrennungen der Chorioidea entstehen durch eine stumpfe Gewalt, welche das Auge trifft und lassen sich ophthalmoskopisch, wenn kein Blut in der vorderen Kammer oder im Glaskörper ist, erkennen; man findet nämlich lichte, gelbliche Streifen, welche sich von der Farbe der Umgebung abheben. Nur in seltenen Fällen findet man die glänzendweisse Sclerotica blossliegen. Dabei kann die Netzhaut intact sein. Es ist klar, dass bei einer solchen Ruptur der Chorioidea das Sehvermögen bedeutend herabgesetzt ist.

Sechstes Hauptstück.

Glaukoma.

Mit dem Namen Glaukoma (von γλαῦκος, meergrün) bezeichnen wir gegenwärtig eine Erkrankung des Auges mit Sehstörung, welche bald früher, bald später zu völliger Erblindung übergeht, und durch Steigerung des intraoculären Druckes in Folge seniler Veränderungen des Auges bewirkt wird. Die Function der Retina wird durch Compression der Papilla nervi optici beeinträchtigt und schliesslich aufgehoben. Die Drucksteigerung kann auch durch andere Ursachen, als durch senile Veränderungen eingeleitet werden, z. B. durch Blähung der Linse, nach Verletzung der Kapsel, durch ektatische Hornhautnarben mit vorderer Synechie, durch Iridokyklitis. Dann spricht man aber von Linsenblähung, von Iridokyklitis; den Ausdruck Glaukom gebraucht man nur, wenn senile Veränderungen zu Grunde liegen. Das Glaukom ist

demnach eine Krankheit des höheren Alters, kommt nur ausnahmsweise früher als in den Vierziger Jahren vor. Genau wissen wir nicht, worin die senilen Veränderungen bestehen, aus denen das Glaukom resultirt. Wahrscheinlich ist es ein gewisser Grad von Rigidität und von concentrischer Schrumpfung der Sclerotica, welche dem Rückflusse des Blutes durch die vasa vorticosa Stenonis hinderlich wird und dadurch zur Stauung des Blutes in der Aderhaut führt. Diese Stauung an sich schon vermehrt den intraoculären Druck; es tritt aber weiterhin auch als Folge dieser Stauung Schwellung des Glaskörpers ein, und zwar ganz allmälig oder mehr weniger stürmisch unter entzündlichen Zufällen. Wo die Drucksteigerung nur durch Blutstauung und allenfalls noch durch Schwellung des Glaskörpers bedingt ist, spricht man von Glaukoma simplex; wo sie mit entzündlichen Erscheinungen einhergeht: Glaukoma inflammatorium, und zwar chronisch oder acut entzündliches Glaukom.

Wesen des Glaukoms. Der Ausdruck Glaukom reicht zurück in die erste Zeit der Medicin; schon bei Hippokrates wird damit bei einer bestimmten Krankheit, bei der das Sehvermögen verloren geht, das Symptom bezeichnet, dass die Pupille einen grünlichen Reflex gibt. Schon Hippokrates stellte dem Glaukom die Cataracta entgegen. Später kannte man das Glaukom mit seinen deletären Erscheinungen; aber das Wesen desselben ist nicht aufgeklärt worden. Während Einige das Glaukom für einen entzündlichen Process auffassten, hielten es die Anderen für einen einfachen Degenerations-Process. Hiebei ist die Wahrnehmung von Interesse, dass derselbe Zwiespalt über die Frage betreffs der Entzündlichkeit des Glaukoms sich bis auf die Jetztzeit erstreckt. Man hat beinahe jedes Gebilde des Auges bereits als Ausgangspunct des glaukomatösen Processes beschuldigt, den Glaskörper, die Netzhaut, die Aderhaut, den ganzen Bulbus etc. Etwas näher kam man in den Vierziger Jahren dieses Jahrhunderts der Natur des glaukomatösen Processes, und zwar durch Untersuchungen von Schroeder van der Kolk, und besonders wenige Jahre später durch Sectionsbefunde von Professor Arlt. Arlt fand nämlich in glaukomatös erblindeten Augen die Retina durch subretinalen, serösen Erguss von der Chorioidea abgehoben. Man behauptete nun, dass das Glaukom ein von

der Chorioidea ausgehender, entzündlicher Process sei, in Folge dessen eine Transsudation zwischen Chorioidea und Retina, also Netzhautablösung stattfindet. Diese Ansicht hatte nun eine Reihe von Jahren durchgegriffen; aber nach Erfindung des Augenspiegels durch Helmholtz (1851) fand man die Netzhautablösung nicht und konnte überhaupt anfänglich nichts Bestimmtes über den Process sagen. Endlich (1853) kam man so weit, gewisse constante Charaktere in ausgesprochenen Fällen von Glaukom festzustellen. Das Verdienst gebührt Prof. Ed. Jäger, wenn er auch nicht die richtige Erklärung gegeben hat. Er veröffentlichte die Abbildung eines Sehnerven, an dem er eine eigenthümliche Verfärbung der Sehnervenscheibe in's Bläuliche und Grünliche, und scheinbare Discontinuität der Gefässe sah. Diese Veränderungen an der Papille bezog man auf eine Hervorwölbung des Opticus. Die erste Idee war, dass das Ganze auf eine entzündliche Schwellung des Sehnerven zurückzuführen sei; aber diese Ansicht hielt sich nicht lange. Näher kann man der Sache erst, als Heinr. Müller und A. Weber in Darmstadt fanden, dass die Sehnervenscheibe nicht prominire, wie man früher glaubte, sondern im Gegentheile excavirt sei, dass die Lamina cribrosa verdrängt sei, so dass eine tiefe Grube zu finden ist, welche die Tiefe von 1‴ und darüber haben kann.

Es frägt sich nun, wie soll man die Excavation der Opticuscheibe erklären? Anfangs nahm Graefe an, dass es sich um eine Zerrung und Retraction der einzelnen Fasern des Sehnerven, durch Degeneration desselben handle. Dem ist aber nicht so. Denn man kannte Fälle von Degeneration des Sehnerven ohne Excavation. Plausibler ist die spätere Erklärung Graefe's, dass die Excavation des Sehnerven sich durch Steigerung des intraoculären Druckes erklären lässt, zumal auch die anderen Symptome (wie Förster 1857 zeigte), hiedurch ihre Erklärung finden.

Anmerkung. Die Sache verhält sich nämlich in anatomischer Beziehung folgendermassen: Es ist bekannt, dass die Sclera in der Nähe des Opticuseintrittes am dicksten ist; nun hat der Sehnerv eine doppelte fibröse Scheide, welche concentrisch verläuft. Die Eine (innere) bringt der Opt. aus der Schädelhöhle mit (Figur 9), die Andere (äussere) bekommt es durch das Umschlagen der Periorbita beim Passiren des Foramen opticum. Die äussere, den Nerven umhüllende und begleitende Scheide ist dicker und geht direct in die Sclerotica über; die innere Sehnervenscheide ist von der äusseren

durch ein zartes, welliggekräuseltes Bindegewebe, die sogenannte Bindegewebsscheide, getrennt. Da, wo der Sehnerv die Sclerotica durchbohrt, tritt ein neues Gewebe auf. Die innere Nervenscheide schickt nämlich in die Nervenmasse zahlreiche Fortsätze aus, die eine Art von Gitterwerk, eine durchlöcherte Membran bilden, die man die Lamina cribrosa nennt; durch deren Zwischenräume gehen also die Fasern des Opticus in das Innere des Auges. Die Chorioidea, die allenthalben an der Innenfläche der Sclerotica anliegt, steht am Rande derselben (wo der Opt. durch die Lamina cribrosa eintritt), mit dieser (der Sclerotica) in inniger Verbindung durch ein straffes Bindegewebe. An die Innenfläche der Chorioidea legen sich die durch die Lamina cribrosa getretenen Nervenelemente, sowie die anderen Schichten der Retina an, und zwar legen sich die Opticusfasern auf die Ganglionschichte an.

Wenn der intraoculäre Druck steigt, so wird er sich am meisten im Bereich des Opticus geltend machen, da hier die geringste Resistenz ist, und nun wird der Kopf des Opticus nach hinten zurückweichen. In dem Maasse, als dieser zurückweicht, wird auch die Lamina cribr. zurückgedrängt, und nun ist an der Stelle der Lamina cribrosa eine Grube entstanden (Fig. 10), die man mit dem Namen Druckexcavation belegt, in deren Folge gewöhnlich Atrophirung des Opticus eingeleitet ist, da die Nervenelemente zu Grunde gehen und Bindegewebe Platz machen. Die Form dieser Grube ist sehr verschieden, bald trichterförmig, bald mehr kesselförmig, muldenförmig oder ampullenförmig. Das wesentliche Merkmal der Druckexcavation besteht darin, dass sie die ganze Breite des Sehnervenquerschnittes umfasst. Dies ist wichtig, weil es auch physiologische Excavationen gibt, welche, sonst ohne Bedeutung, sich dadurch charakterisiren, dass nur ein centraler Theil der Papille excavirt ist, während bei Druckexcavation der Sehnerv seiner ganzen Breite nach excavirt ist.

Diagnose der Druckexcavation. Die Diagnose wird, wenn die Excavation ausgebildet ist, leicht sein, schwieriger aber, wenn sie erst im Entstehen begriffen ist. Der Eintritt des Opticus (Papille) erscheint als graue, bläulichgrüne, in der Mitte mehr helle Scheibe, umgeben von einem gelblichen Ring, welcher einer Atrophie der Chorioidea um den Opticus (Schweigger) entspricht. Charakteristisch ist ferner der Verlauf der Blutgefässe. Im normalen Auge gehen diese aus dem Centralstamme über den Rand der Sehnervenscheibe unverändert in ihrer Richtung fort. Wenn aber Druckexcavation da ist, so sieht man die Gefässe aus der Tiefe auftauchen, sich nach oben und unten theilen und bis an den Rand ver-

laufen; hier hören sie aber plötzlich auf, und man sieht dann die Fortsetzung der Gefässe etwas entfernter vom Rande der Sehnervenscheibe weiterlaufen. Demgemäss sind die Gefässe an der Peripherie der Papille hakenförmig gekrümmt. Bei entsprechender Einstellung des Augenspiegels sieht man auch genau die Blutgefässe am Rand der Excavation sich herabknicken. Eine solche scheinbare Discontinuität im Verlaufe der Gefässe am Rande der Sehnervenscheibe ist das wesentliche Merkmal der Druckexcavation.

Ausserdem findet man bei genauer Untersuchung Pulsation der Arteria centralis retinae, indem man das Stück der aus dem Sehnerven hervorkommenden Arteria centr. abwechselnd schmäler und blässer, und dann wieder breiter und heller werden sieht. Man findet, dass die Verbreiterung und Füllung des Gefässes zusammenfällt mit dem Radialpuls, also der Kammersystole, dass dagegen die Verschmälerung mit der Diastole zusammenfällt.

Veranlassende Momente der Steigerung des intraocularen Druckes sind 1. senile Involution der Sclerotica, welche härter und spröder wird und bei alten Leuten eine ähnliche Rolle annimmt, wie gewisse sehnige Gewebe, indem sie sich zusammenzieht (durch Schrumpfung), so dass der Bulbusraum wesentlich kleiner wird, und der intraoculäre Druck steigt; 2. Atheromatöse Beschaffenheit der Blutgefässe des Auges ist jedenfalls ein wichtiges Circulationshinderniss und bewirkt, dass der Ausgleich der Blutmenge viel schwieriger ist; 3. Der eigenthümliche Verlauf der Ciliarvenen, welche die Sclerotica unter einem spitzen Winkel durchbohren (Lebert). Wenn nun die Sclerotica rigid wird, so wird dadurch der Rückfluss des Blutes gehemmt, und so kommt mechanische Hyperaemie mit consecutiver Transsudation in den Glaskörper zu Stande. Diese mechanische Hyperaemie wird nicht allein durch die Menge der Flüssigkeit, sondern auch durch den Druck auf die Gefässcanäle in der Sclerotica gesteigert.

Objective Symptome. 1. Der Bulbus beim Glaukom ist entschieden härter, wie eine durch Flüssigkeit prall gespannte Blase anzufühlen. Man findet alle möglichen Schwankungsgrade der vermehrten Spannung (deren Untersuchungsweise siehe Seite 196), sogar so hart wie Stein.

2. Die Erweiterung der vorderen Ciliargefässe. Man findte gewöhnlich eine rosenrothe oder kupferrothe Zone um die Cornea mit varicöser Ausdehnung der Venen. Auch dieses Symptom lässt sich durch die Steigerung des intraoculären Druckes erklären, indem auf die im Umfange des Sehnerven durch die Sclerotica austretenden Venen ein Druck ausgeübt wird, so dass in Folge dessen der Rückfluss des Blutes verhindert wird, und ein collateraler Kreislauf durch Erweiterung der vorderen Ciliargefässe sich einstellt.

3. Die Cornea wird matt, wie gestichelt, manchmal theilweise trübe, wie eine cadaveröse Cornea, stets wenig empfindlich. Auch dieses Symptom lässt sich durch den gesteigerten intraoculären Druck erklären, indem nämlich die Ciliarnerven, welche zwischen Sclera und Chorioidea verlaufen, in der Iris und Cornea sich verästeln und diese mit trophischen und sensitiven Zweigen versorgen, einen vermehrten Druck erleiden und deshalb ihrer Aufgabe nicht mehr gewachsen sind.

4. Abnorme Enge der vorderen Kammer, die Iris liegt weit nach vorne, ja sie verläuft zuweilen sogar concentrisch mit der Cornea. Denkt man sich den Inhalt des Bulbusraumes vermehrt, so wird Linse und Iris nach vorne gedrängt und die vordere Kammer enger.

5. Bedeutende Erweiterung und Starrheit der Pupille und Atrophie der Iris. Die Pupille, welche nicht reinschwarz ist, sondern einen grünlichen Reflex oft zeigt, reagirt auf Licht und Schatten wenig oder gar nicht. Diese Erscheinung erklärt sich durch Lähmung der die Iris versorgenden Nervenzweige (Iridoplegie), welche gleichfalls in der Lamina fusca zur Iris hin verlaufen, bedingt durch Steigerung des intraoculären Druckes.

6. Verfärbung und Excavation der Sehnervenscheibe. Die weiche Papille ist nämlich eine pars minoris resistentiae, weshalb sie leicht dem gesteigerten intraoculären Drucke nachgibt, und so kommt es zur Entwickelung der Excavation. Die Verfärbung ist durch Obliteration der Gefässe zu erklären.

7. Pulsation der Art. centr. ret. Auch dieses Symptom, auf welches Graefe zuerst aufmerksam machte, lässt sich

durch den vermehrten intraoculären Druck erklären. Wenn dieser gesteigert ist, so reicht die Elasticität des Arterienrohres nicht mehr hin, um das Blut während der Diastole in den Bulbus hineinzupumpen, die Arterie wird also blutleer oder blutärmer; es gehört also der Druck aus dem Herzen dazu, um sie mit Blut zu füllen. Damit stimmt die Thatsache überein, dass bei länger dauerndem Fingerdruck auf den Bulbus sich leicht Arterienpuls erzeugen lässt, wie Graefe dies zuerst nachwies. Also war von Graefe der Beweis geliefert, dass der gesteigerte intraoculäre Druck das Hauptsymptom bei Glaukom sei.

Graefe stellte nun die Behauptung auf, das Glaukom sei in allen Fällen entzündlicher Natur; nur tritt die Entzündung bald heftig, stürmisch (acut), bald mehr chronisch oder doch subacut auf. Graefe localisirte die Entzündung in die Chorioidea, und zwar zu jener Form, wo das Entzündungsproduct mehr serös ist, also zu Chorioiditis serosa, und zwar 1. weil die Pigmentschichte in vielen Fällen zu Grunde geht, die Pigmentzellen zerfallen, und die tunica vasculosa bloss liegt; 2. wegen Extravasatbildung der Chorioidea, und zwar mehr gegen den Aequator bulbi hin; 3. wegen Trübung des Glaskörpers, die oft so intensiv auftritt, dass man durch den Glaskörper zu sehen nicht im Stande ist, und der ganze Augengrund gleichmässig verschleiert ist. Da man annimmt, dass der Glaskörper von der Chorioidea ernährt wird, so schloss Graefe, dass, wenn das Producirte erkrankt ist, auch das Producirende erkrankt sein muss. In Folge dieser Chorioiditis serosa fände nun Vermehrung des Exsudates in den Glaskörper, die Bulbuskapsel werde gespannt, und so komme das ganze Krankheitsbild des Glaukoms zu Stande (Graefe).

Diese Lehre von der entzündlichen Natur des Glaukoms wurde nicht überall acceptirt. Graefe selbst hat eine gewisse Reihe von Fällen beobachtet, wo keine Entzündung in der Chorioidea und Iris, keine Trübung der brechenden Medien vorhanden waren, wo aber der Augenspiegelbefund wie bei Glaukom war. Auch konnte Graefe sich damals nicht überzeugen, dass eine tastbar vermehrte Spannung des Bulbus vorhanden sei. Er schloss diese Fälle von Glaukom aus und nannte sie Amblyopie mit Sehnervenexcavation. Dabei liess er die Pathogenese als offene Frage.

Jäger und Stellwag traten gegen Graefe auf und behaupteten, dass zum Auftreten von Sehnervenexcavation Steigerung des intraoculären Druckes nicht nothwendig sei; auch der normale Druck genüge, um Glaukom hervorzubringen, wenn man nur annimmt, dass die Lamina cribrosa und der Sehnerv weniger Resistenz haben. Diese Autoren haben sich auf jene Fälle berufen, die Graefe als Amblyopie mit Sehnervenexcavation bezeichnete. So standen die Dinge mehrere Jahre hindurch.

Donders steht so ziemlich in der Mitte. Er hat zunächst nachgewiesen, dass in den Fällen, die Graefe als Amblyopie mit Sehnervenexcavation bezeichnete, auch eine tastbar

vermehrte Spannung vorhanden war; er trat also vorerst in die Schranken für die Ansicht, dass sie durch Steigerung des intraoculären Druckes veranlasst sind, und dass man mit der Zeit auch findet, dass der Bulbus härter wird. Donders' Lehre geht also dahin, dass er die Fälle, wo Sehnervenexcavation entsteht, ohne irgend welche entzündliche Affection, ohne Trübung des Glaskörpers, ohne Hyperaemie, wo aber die Spannung tastbar vermehrt ist, als Prototyp annimmt, und sie Glaukoma simplex nennt. Er sagt also, die Entzündung bei Glaukom sei nur Complication und spricht dann von einem entzündlichen Glaukom, Glaukoma inflammatorium, im Gegensatz zu seinem einfachen, und zwar als Gl. acutum und Gl. chronicum. Jene Fälle als Glaukom anzunehmen, bestimmte Donders: 1. zeitweilig vermehrte Spannung des Bulbus; 2. der Umstand, dass es vorkommt, dass auf einem Auge ein acutes, auf dem anderen ein einfaches Gl. auftritt; 3. dass es Fälle gibt, wo ein einfaches Glaukom vorhanden ist, und wo auf einmal acute Erscheinungen hinzutreten, so dass ein einfaches Gl. in ein acutes übergeht und umgekehrt.

Man unterscheidet also drei Arten von Glaukom: 1. Gl. simplex; 2. Gl. acutum; 3. Gl. chronicum. Das erste ist nicht entzündlicher, die zwei anderen entzündlicher Natur.

I. **Acutes Glaukom.** Diesem geht eine eigenthümliche Kette von Erscheinungen voraus, als Prodromalstadium: a) Die Kranken werden immer presbyopischer (das Glaukom kommt ja überhaupt nur in der zweiten Hälfte des Lebens vor, wo die Individuen gewöhnlich schon weitsichtig sind), so dass sie binnen wenigen Wochen mit den Convexbrillen bedeutend steigen müssen (von + 30 auf + 10, ja sogar bis auf + 6). b) Chromopsie. Die Kranken sehen um die Kerzenflamme herum einen Kranz von allen Farben des Regenbogens. c) Periodisches Auftreten von Obscuration, so dass eines Tages das ganze Gesichtsfeld verschleiert wird, und alle Objecte wie in einen Nebel gehüllt erscheinen, während es Tage gibt, wo sie feinen Druck zu lesen im Stande sind. d) Photopsie; e) dumpfer Druck, Spannung im Auge, oft Schmerzen nach dem Verlauf des Trigeminus, auch Störung des Allgemeinbefindens, Appetitmangel, Brechneigung, sogar Fieber treten auf. Um diese Zeit wird man schon f) Einschränkung des Gesichtsfeldes von der Schläfen-

seite her zu finden im Stande sein; g) Untersucht man mit dem Augenspiegel, so kann man schon eine leichte Trübung des Glaskörpers beobachten, man sieht den ganzen Augengrund mit einem leichten Schleier umflort, die Sehnervenscheibe stärker roth, die Blutgefässe der Papille weniger deutlich, Arterienpuls spontan, oder aber jedenfalls mittelst eines geringen Druckes auf den Bulbus leicht nachweisbar und endlich die Netzhautvenen, d. h. die Venen extra papillam weiter, strotzend. Zuweilen sieht man auch schon eine Andeutung von Biegung der Gefässe.

Diese Erscheinungen dauern zuweilen blos 2 bis 3 Tage, verlieren sich dann, und das Individuum sieht wie früher. Es treten solche unbedeutende Anfälle bald spontan, bald auf bestimmte Veranlassungen ein: Durchnässung der Füsse, Excesse in Baccho etc. Interessant sind die Fälle, wo der Anfall zu bestimmter Zeit auftritt. (Dr. Tetzer sah einen Fall, wo der Anfall regelmässig nach dem Souper eintrat). Noch anzuführen ist, dass während eines solchen Anfalles die Spannung bedeutend vermehrt ist.

Dieser Symptomencomplex kann durch längere oder kürzere Zeit, 4 bis 5 bis 6 Wochen, auch mehrer Monate oder Jahre bestehen. Nun ändert sich mit einem Male die Sache. Gewöhnlich nach einem Diätfehler, einer Erklärung, Durchnässung geht das Prodromalstadium in das acute Stadium über. Der Kranke bekommt sehr heftige Schmerzen im befallenen Auge und an der Stirne mit Photopsie, Chromopsie; das Auge fängt an zu thränen, wird gegen Berührung sehr empfindlich; die Conjunctiva wird injicirt, stark geröthet, oedematös (Chemosis), das Ganze macht den Eindruck einer bedeutenden Ophthalmia arthritica, ein Bild, wie bei einer Blennorrhoe, die eben leicht auszuschliessen ist, da man beim Umstülpen des Lides keine Schwellung und keine Secretion findet. Dazu kommt noch Folgendes: Die Cornea wird matt und gelockert, mit vielen Grübchen, so dass sie wie gestichelt aussieht. Ihre Empfindlichkeit sinkt, so dass man mit einem Federbart darüber gleiten kann, ohne dass der Kranke reagirt. Der Humor aqueus wird trübe, die Kammer ungemein eng, die Pupille ad maximum erweitert, reagirt nicht auf Licht und Schatten, die Iris wird stark verfärbt und gelähmt, die Faserung derselben nicht wahrnehmbar. Mit dem Augenspiegel

sieht man die Glaskörper diffus getrübt, so dass man den Augengrund oft nicht wahrnehmen kann. Dabei ist der Bulbus steinhart, gegen Berührung sehr schmerzhaft, das Sehvermögen sehr gesunken, so dass der Kranke nur mehr die Finger zählen oder nur Licht und Schatten unterscheiden kann. Ja es kommen einzelne Fälle vor, wo die Affection so heftig ist, dass binnen wenigen Stunden das Sehvermögen ganz geschwunden ist, so dass nicht mehr Tag und Nacht unterschieden werden kann, was insbesondere bei alten Individuen der Fall ist. Graefe nennt diese Fälle Glaukoma fulminans, wo man mit der Iridektomie durchaus nicht zaudern darf, weil sie nach 2—3 Tagen gar nichts mehr nützt.

Dieser Anfall dauert eine gewisse Zeit, mehrere Stunden oder einige Tage; dann verliert sich das Ganze, die Schmerzen lassen nach, die entzündlichen Erscheinungen schwinden, die Cornea bekommt ein besseres Aussehen, wird wieder empfindlich, die Schwellung der Lider hört auf, der Humor aq. und der Glaskörper werden reiner, das Sehvermögen bessert sich, erreicht aber den normalen Grad nicht mehr; der Kranke befindet sich wieder wohl, aber der Bulbus bleibt hart, die Pupille etwas erweitert, die vordere Kammer enger, die Iris etwas verfärbt, das Gesichtsfeld ebenfalls etwas eingeengt. Mit dem Augenspiegel findet man bereits eine Excavation (in einzelnen Fällen ist diese noch nicht nachweisbar) nebst Ekchymosen in der Retina und Chorioidea.

Wenn der acute Anfall vorüber ist, darf man nicht mehr von einem Stadium prodromorum sprechen, da ist schon das eigentliche Glaukom aufgetreten. Nach kürzerer oder längerer Zeit wiederholen sich die Anfälle, von denen jeder eine bedeutende Functionsstörung zurücklässt; die Anfälle wiederholen sich in immer kürzeren Intervallen; nach jedem derselben vermindert sich das Sehvermögen, bis es vollkommen vernichtet ist. Das Eintreten der Amaurose ist verschieden, je nach der Intensität des Processes. Das acute Glaukom kann als solches längere oder kürzere Zeit fortdauern, die Anfälle können sich durch Monate und Jahre wiederholen, gemeinhin geht es in ein chron. entzündliches oder einfaches Gl. über.

II. **Chronisches Glaukom.** Auch diesem geht ein Stadium prodromorum voraus, ganz wie bei dem acuten Glaukom, nur allmälig geht dieses in ein chronisches über, es treten keine

intercurrenten Entzündungsanfälle auf. Man findet in solchen Fällen die äusseren Theile nur wenig verändert, dagegen das Sehnervenleiden sehr ausgebildet, oft dagegen äusserlich entwickeltes Glaukom bei geringeren Veränderungen am Sehnerven. In diesem Falle entwickelt sich die Krankheit schmerzlos, manchmal intercurriren acute Anfälle und quälen den Kranken auf's Aeusserste. Der Verlauf ist ausserordentlich schleppend; es dauert oft Monate und Jahre, bis vollständige Erblindung erfolgt; immer aber erhält man zuletzt das entwickelte Bild des Glaukoms.

III. **Einfaches Glaukom**. Hier ist man nicht im Stande, ein Stadium prodromorum nachzuweisen, sondern allmälig Schritt für Schritt sinkt das Sehvermögen, ohne dass der Kranke dessen gewahr wird. Wenn er aber das eine Auge (nämlich das Gesunde) schliesst, so merkt er, dass er mit dem anderen nur wenig oder gar nicht mehr sieht. In ganz ähnlicher Weise, wie beim acuten und chron. Glaukom sinkt die centrale Sehschärfe, das Gesichtsfeld wird von der einen Seite her eingeschränkt. Das einfache Glaukom kann jederzeit in ein acutes oder chronisches übergehen.

Ausgang. Ist der glaukomatöse Process sich selbst überlassen, so geht das Auge zu Grunde; es ist kein Fall bekannt, wo ein Stillstand eingetreten wäre, immer sind entzündliche Erscheinungen in Intervallen hinzugetreten, das Sehvermögen ging zu Grunde, und der Bulbus verödete. Der Bulbus bleibt ad maximum gespannt, manchmal steinhart (wie eine Marmorkugel), dabei dehnen sich die vorderen Ciliargefässe immer mehr aus, es sind dies die von den älteren Autoren sogenannten vasa abdominalia; es entsteht der sogenannte Annulus arthriticus (Beer), ein von Gefässinjection freier Ring um die Cornea herum, indem die erweiterten Gefässe der Conj. bulbi nicht bis zum Limbus reichen. Ferner verliert die Cornea ihre Durchsichtigkeit, sie wird trübe, es kommen einzelne Substanzverluste mit Gefässbildung an derselben vor, und sie verliert ihre Empfindlichkeit; die vordere Kammer ist sehr eng, ja sie kann sogar ganz zu existiren aufhören; die Iris schrumpft zu einem schmalen Saum zusammen, die Pupille wird ad maximum erweitert, gewöhnlich ist sie unregelmässig und zeigt Ausbuchtungen. Endlich beobachtet man, dass die Linse sich trübt, es entsteht eine Cataracta, die mittlere Consistenz hat (nicht weich, aber

auch nicht zu fest, wie Alterscataracta); man bezeichnet sie als Cataracta glaucomatosa. Eine solche Cataracta ist der Operation nicht zugänglich; man muss deshalb auf der Hut sein, denn es können Glaukom und Cataracta in einem Auge combinirt sein, so dass Iridektomie und Staaroperation indicirt sind; wenn aber Cataracta glaucomatosa zu Glaukom hinzutritt, ist an eine Staaroperation nicht zu denken. Es ist also ein grosser Unterschied zwischen Cataracta glaucomatosa und Cataracta in oculo glaucomatoso. Es ist zu bemerken, dass Cat. glaucomatosa erst dann auftritt, wenn das Sehvermögen schon ganz erloschen ist.

Es kann nun, wenn dieser Symptomencomplex, welchen man als abgelaufenes Glaukom, Gl. absolutum bezeichnet, sich ausgebildet hat, das Auge einfach atrophisch werden, was man glaukomatöse Degeneration nennt, der Bulbus wird weicher, kleiner, die Lichtempfindung ist erloschen, es kommt zu Amaurose. Aber nicht oft geht es so ab, es kann im amaurotischen Auge wieder eine Entzündung und consecutive Verschwärung der Cornea auftreten, es findet Durchbruch der Cornea, Prolapsus iridis statt, die Linse entleert sich, und es kommt zu einer intraoculären Haemorrhagie, es entwickelt sich Panophthalmitis, und der Bulbus schrumpft zu einem unförmlichen Stumpf ein. In einzelnen Fälle kommt es auch zur Entwickelung von partieller, plastischer Chorioiditis, die Sclerotica erweicht an einzelnen Stellen, so dass es zur Bildung von Hügeln am Aequator bulbi als Aequatorial- oder Scleralstaphylome kommt.

Wichtig ist noch der Ausgang in Netzhautablösung, oft so dass die abgehobene Retina einen der Blumenkrone von Convolvulus arvensis nicht unähnlichen Trichter bildet, indem sie blos an der Ora serrata und in der Nähe des Opticus fixirt ist.

Aetiologie. Das Glaukom ist eine Krankheit des höheren Alters zwischen dem 40. und 60. Jahre, selten unter dem 40.; in äusserst seltenen Fällen im Alter von 20 Jahren auftretend. Das Geschlecht betreffend prävalirt das weibliche, und scheint die Bildung von Glaukom mit der sogenannten kritischen Periode zusammenzufallen. Bei Männern findet man Haemorrhoidalbeschwerden, Arthritis. Bei Arthritis hat man die Krankheit schon früher gekannt und sie deshalb Ophthalmia

arthritica genannt. Nach den bisher gemachten Beobachtungen gibt es eine gewisse Anlage zu Glaukom, und zwar: 1. starke Hypermetropie, 2. grössere Härte und Festigkeit der Sclerotica. Es kommt jedoch Glaukom auch an myopischen Augen vor, wo es gewöhnlich ein Glaukoma simplex ist. Die Franzosen leugneten, dass bei Myopie Glaukoma vorkommt: allein dies ist nicht ganz richtig. Die Myopie beruht nämlich auf Verlängerung des Bulbus in der Richtung der Sehachse. Dabei sind die Häute sehr weich, sie werden also dem gesteigerten intraoculären Drucke nachgeben, und es wird zu keiner Sehnervenexcavation kommen. Nur bei sehr stark myopischen Augen kommt es vor, dass sich im höheren Alter Glaukom bildet.

Prognosis. In erster Linie kommen die ophthalmoskopischen Veränderungen in Betracht, je intensiver diese sind, desto ungünstiger ist die Prognose. Speciell beim Glaucoma simplex ist die Prognose von der Einschränkung des Gesichtsfeldes, also von der Ausdehnung der ergriffenen Retina abhängig. Ophthalmoskopische Veränderungen und Sehstörung sind nicht immer in gerader Proportion. In zweiter Linie kommt die Dauer des Processes in Betracht, je länger diese, desto mehr wird der Nerv gelitten haben. Beim Glauc. inflamm. kommt es darauf an, ob schon im Prodromalstadium ein grosser Theil der Retina leitungsunfähig wurde (die durch Trübung der brechenden Medien, in specie des Glaskörpers und des Kammerwassers entstehende Sehstörung ist nicht von schlechter Prognose), und wie lange die seit dem letzten Anfalle verstrichene Zeit ist. Je kürzer diese nämlich ist, desto günstiger ist die Prognose; wenngleich die Amaurose sich nicht mehr beheben lässt, so wird man durch eine Iridektomie doch etwaigen Folgen vorbeugen können. War aber nach dem Anfalle noch ziemlich leidliches Sehen da, und ist noch keine längere Zeit, sondern etwa blos 4—5 Wochen seither, so ist die Prognose günstig, ja es ist sogar die Möglichkeit gegeben, dass die Einschränkung des Gesichtsfeldes zurückgehen wird.

Therapie. In früherer Zeit erklärte man das Glaukom für unheilbar; vereinzelte Beobachtungen sind verzeichnet, wo man eine geringe Besserung erzielte. Macquenzie schlug schon in den 30er Jahren vor, den Bulbus zu paracentesiren, nur waren die Erfolge nicht constant. Als Graefe dargethan hatte,

dass Glaukom auf Steigerung des intraoculären Druckes beruhe, suchte er auch ein Mittel, um diesen Druck zu mindern. Er versuchte 1. Mydriatica, erhielt aber durch Atropin keine günstigen Erfolge, im Gegentheil war dadurch Verschlimmerung eingetreten. 2. Auch die Macquenzie'sche Paracentesis corneae versuchte er und erzielte wohl Besserung, aber nicht constant. 3. Graefe hat sich schon früher von der Wirkung der Iridektomie bei Irido-Chorioiditis überzeugt, dass sich die Ernährung des ganzen Bulbus besserte: nun dachte er, wenn in solchen Fällen die Iridektomie etwas leistet, so kann man sie auch zum Zwecke der Herabsetzung des intraoculären Druckes bei Glaukom versuchen; er übte also in mehreren Fällen die Iridektomie und fand, dass sie den glaukomatösen Process sistirt. Diese Entdeckung datirt vom Jahre 1856 her.

Die Iridektomie führt den intraoculären Druck zur Norm; für das Sehvermögen heisst das: sie beseitigt die Sehstörung, weil diese durch den intraoculären Druck bedingt ist, aber wir sind nicht im Stande, die durch Atrophie des Sehnerven, der Retina oder Iris entstandene Sehstörung zu beseitigen. Daraus folgt, dass die Operation so bald als möglich gemacht werde, ehe die Atrophie eintritt.

Im Stadium prodromorum ist es im Allgemeinen nicht gerathen, die Iridektomie zu machen. In wissenschaftlicher Beziehung wäre sie wohl angezeigt: allein da der Erfolg der ist, dass die Kranken nach der Iridektomie schlechter sehen, als mit dem normalen oder kaum erkrankten Auge, so ist deshalb die Operation zu unterlassen. Nur wenn das eine Auge bereits zu Grunde gegangen, und wenn nun auf dem andern Glaukom im stad. prodr. ist, so ist die Iridektomie auch in diesem Stadium angezeigt. Ist der erste Anfall erfolgt, so eile man, so schnell als möglich die Iridektomie vorzunehmen: denn je geringer die Veränderungen am Sehnerven und in der Retina sind, desto günstiger sind die Chancen. Wenn schon keine Intervalle sind, d. h. wenn das Glaukom bereits etablirt ist, säume man mit der Iridektomie nicht, indem nach Graefe's Erfahrungen, wenn man innerhalb 14 Tagen nach dem ersten Anfalle die Iridektomie macht, das Sehvermögen sich beinahe bis zum Normalen bessert. (Man verspreche dem Kranken lieber weniger als mehr.) Wenn am amauro-

tischen Auge noch Ciliarneurose ist, so wird diese noch durch die Operation sistirt. Wenn aber Lateralstaphylome der Sclera schon da sind oder Verschwärung der Cornea oder Cataracta, so läuft man Gefahr, eine starke Entzündung zu bekommen, womit sehr leicht Panophthalmitis entsteht. Graefe schlug vor, dort, wo bedeutende Destruction, glaukomatöse Degeneration schon aufgetreten ist, die Iridektomie nicht zu machen, da sie erfolglos bleibt (Panophthalmitis wegen intraoculärer Haemorrhagie), so dass es besser wäre, den Bulbus zu enucleiren. Wenn eben ein entzündlicher Anfall da ist, so richtet sich die Anzeige der Iridektomie nach dem Sehvermögen; ist dies nur so herabgesetzt, dass der Kranke noch lesen kann, so kann man mit der Operation zuwarten; in den fulminanten Fällen, wo man nur noch quantitative Lichtempfindung oder gar keine mehr hat, ist die Operation ungeachtet der Ciliarneurose gleich zu machen.

Nach der Iridektomie hört gewöhnlich der Schmerz schon 2—3 Stunden nach der Operation auf; der Kranke, der schon mehrere Nächte nicht geschlafen hat, schläft jetzt ruhig. Die Wunde heilt gewöhnlich rasch, und wenn man nach 3 Tagen den Verband abnimmt, so sehen die Leute schon viel besser.

Untersucht man mit dem Augenspiegel, so sieht man die Sehnervenscheibe und ihre Umgebung blutig suffundirt. Diese Netzhautekchymosirung kommt daher, weil bei dem gesteigerten intraoculären Drucke die Gefässe stark ausgedehnt wurden, und nun in Folge der Hyperaemia ex vacuo eine Haemorrhagie entstand, welche nicht viel zu bedeuten hat, da das Blut bald resorbirt wird. Ein anderes wichtiges Vorkommniss ist das Schwinden der Trübung des Glaskörpers (Obnebulation) nach der Iridektomie, so dass man nach 4—5 Tagen den Augengrund untersuchen kann. Die Iris gewinnt ferner ihr besseres Aussehen, ebenso verliert die Cornea ihr cadaveröses Aussehen, wird wieder normal, frisch, glänzend und empfindlich. An der Sehnervenscheibe tritt der Arterienpuls zurück, so dass er auch dann sich nicht zeigt, wenn ein mässiger Fingerdruck auf den Bulbus ausgeübt wird. Es sind auch einige Fälle vorgekommen, wo die Sehnervenexcavation sich verflachte. Das Sehvermögen hebt sich gewöhnlich bald rasch nach der Operation in den ersten zwei Wochen, bleibt dann

eine Zeit lang still stehend, und es erfolgt noch nach Ablauf mehrerer Momente Besserung.

Mangelhafte Resultate der Iridektomie. Es gibt allerdings Fälle, wo die Besserung nach der Iridektomie gleich Null ist, wo weiteres Fallen des Sehvermögens stattfindet, oder wo die Besserung nur temporär ist. Allein die Veränderungen, die hier zu Grunde lagen, sind nicht allein der gesteigerte intraoculäre Druck, sondern eine progressive Degeneration der Retina und des Opticus. Diese Misserfolge schaden der Iridektomie übrigens nicht und lassen im Gegentheile den Schluss ziehen, dass man so früh als möglich operire. Auf die Frage, ob es Fälle gibt, wo die Iridektomie nicht ihre Schuldigkeit thut und den intraoculären Druck nicht herabsetzt, gilt die Antwort, dass wenn die Iridektomie kunstgemäss gemacht ist, dieses nicht vorkommt. Wenn die Iridektomie nur temporären Erfolg hat, so ist es zweckmässig, die Operation zu wiederholen, was man ohne Schaden 2—3 mal ausführen kann.

Man hat der Iridektomie nachgesagt: 1. dass sie die Entstehung des Glaukoms am andern Auge beschleunigt. Es sind dies aber Fälle, wo bald nach der Iridektomie auf dem einen Auge, Glaukom auf dem andern sich manifestirte. Dies ist aber deshalb, weil gewöhnlich auf beiden Augen zu gleicher Zeit Glaukom eintritt, so dass nicht die Iridektomie die Entstehung des Glaukoms beschleunigt; 2. dass die Iridektomie Anlass zur Bildung von Cataracta gibt. Dies wäre aber wohl Schuld des Operateurs, der beim Einstich in die Cornea die Kapsel verletzte; 3. eine weitere Einwendung ging dahin, dass Wunden nach der Iridektomie schlecht heilen, oder nicht ganz ad normam verheilen, indem sich cystoide Vernarbung entwickelt. Man behauptete auch, dass die Wunden schlecht heilen, weil Scleralwunden (da man ja in der Sclera den Einstich macht) überhaupt schlecht heilen. Aber dies ist nicht richtig. Nach Graefe ist der gesteigerte intraoculäre Druck die Ursache der schwer erfolgenden Heilung, da die Wundränder nicht an einander passen. In einem solchen Falle muss man den Druckverband mehrere Tage tragen lassen, und zwar bis die Wunde fest geworden ist. Eine solche cystoide Vernarbung ist für die Folge unangenehm, indem sie, einen locus minoris resistentiae bildend, leicht berstet, sobald die Kranken sich irgend einen Excess zu Schulden kommen lassen. In einem solchen Falle ist es zweckmässig, das Bläschen mit einer Scheere abzutragen und einen Verband anzulegen, den der Kranke einige Tage zu tragen hat.

Bevor man die Iridektomie macht, nützt die Antiphlogose nichts, die Blutentziehung schadet vielmehr. Das Einzige wären hypodermatische Morphiuminjectionen. Nach der Iridek-

tomie ist die Diät insbesondere zu berücksichtigen: Vermeidung von geistigen Getränken, Caffee und Thee, auch stark blähender Speisen, dabei ist mässige Bewegung im Freien, Schonung des Auges unbedingt nothwendig. Ausserdem empfiehlt sich auch eine solvirende Cur durch Mineralwässer (Saidschitz, Carlsbald, Marienbad). Graefe führt sogar einen Fall an, wo die Iridektomie mit ungünstigem Erfolge gemacht wurde, und eine solche Cur den Zustand wesentlich besserte.

Siebentes Hauptstück.

Retina.

Die Netzhaut ist eine der hinteren Hälfte der Chorioidea anliegende hautartige Ausbreitung des Opticus, dessen markhaltige (doppelrandige) Nervenfasern, nach dem Durchtritt durch die Lamina cribrosa marklos werdend, die innerste Schichte der Netzhaut bilden. Nach vorn endigt die Retina an der Ora serrata, wo sie mit der Chorioidea ziemlich fest verwachsen ist, nach hinten am Rande der Papille.

Schichten der Netzhaut. Die Netzhaut umfasst eine gewisse Zahl von Schichten, die von einzelnen Autoren verschieden angegeben werden. Von aussen nach innen sind es folgende: 1. die Stäbchenzapfenschichte, eine stark lichtbrechende Membran. Die Zapfen bilden den Licht empfindenden Theil und sind in viel geringerer Anzahl vorhanden, als die Stäbchen. Sie befinden sich vorzüglich in der Macula lutea; 2. Körnerschichten, und zwar eine äussere, eine Zwischen- und eine innere Körnerschichte. Sie sind grösstentheils aus zelligen Elementen zusammengesetzt; 3. die granulöse Schichte, zusammgesetzt aus einem Lückenwerk, zwischen dessen Maschen einzelne Zellen liegen. Diese Schichte ist vorzüglich ein Bindegewebsapparat; 4. Ganglienzellenschichte, welche durch ihre Ausläufer mit den früheren Schichten in Verbindung steht, und theils auch mit den Opticusfasern der

folgenden Schichte, 5. Opticusschichte, welche gegen die Peripherie hin immer dünner wird; 6. die letzte Schichte ist die innere Grenzhaut oder die Membrana limitans Paccini, sie ist eine Bindegewebsschichte und dient zur Stütze.

Die Untersuchung hat gezeigt, dass Verbindungen zwischen den einzelnen Schichten bestehen. Nebst den eigentlichen nervösen Elementen hat die Retina also auch Bindegewebselemente, welche eine Art von Lückenwerk oder Gerüste darstellen, welches die Nervenelemente trägt. Dieser bindegewebige Stützapparat wird durch die sogenannten Müller'schen Radiärfasern gebildet.

Macula lutea. Der gelbe Fleck, welcher die grösste Zahl der Zapfen enthält, bildet zugleich den am meisten empfindlichen Theil der Netzhaut. Er liegt $1^1/_2$''' vom äusseren Rande der Sehnervenscheibe entfernt, so dass er das hintere Ende der optischen Achse bildet. In der Mitte der Macula lutea ist die sogenannte Fovea centralis retinae. In der Structur der Retina treten im gelben Flecke Aenderungen ein; die Netzhaut hat nämlich hier keine Opticusfasern; diese machen eine grosse Biegung um ihn herum, vor ihm liegt die Membrana limitans Paccini sehr lose an dieser Stelle an. Die auf die Ganglienschichte folgenden Körnerschichten sind hier ebenfalls schwach entwickelt, so dass dadurch ein Trichter entsteht, die sogenannte Fovea centr. ret. Im Bereich der Macula lutea kommen nur Zapfen vor. Die Müller'schen Radiärfasern nehmen hier einen schiefen Verlauf.

Die Gefässe der Retina kommen aus der Arteria centralis retinae, welche ein Zweig der Ophthalmica ist. Die Hauptstämme verlaufen in der Opticusfaserschichte oder zwischen dieser und der Membrana limitans Paccini. In der Ganglien- und Körnerschichte kommen noch Capillaren hervor. Im Bereiche der Macula lutea kommen keine grösseren Gefässstämme vor, sondern dort machen die Gefässe eine Umbiegung. Dagegen kommt ein kleines Capillargefässnetz vor, welches nicht bis in die Mitte geht, sondern eine kleine Stelle der Macula lutea frei lässt. In der Macula lutea sind zahlreiche Capillaren, die Fovea centralis hat jedoch keine Gefässe.

Ophthalmoskopische Untersuchung der Retina. Die Sehnervenfasern verlieren, nachdem sie die Lamina cribrosa

passirt hatten, das Mark; die übrigen Schichten der Retina sind auch nahezu farblos, so dass also die Netzhaut als durchscheinendes Gebilde sich verhält und das von den tieferen Schichten (Chorioidea) reflectirte Licht durchlässt. Man sieht nur ihre baumartig verzweigten Gefässe auf dem rothen Augengrunde. Wenn man jedoch den Augengrund nur schwach beleuchtet, oder wenn man einen Kunstgriff anwendet, indem man das Licht unter sehr spitzem Winkel in das Auge einfallen lässt, ist man sie auch zu sehen im Stande; man bekommt nämlich einen grauen Reflex, von der Retina herrührend. Die Schichte der Netzhaut, die sich dabei zeigt, ist die Opticusfaserschichte. Auch bei Individuen, deren Augengrund sehr pigmentreich ist, sieht man die Netzhaut als blauen Schleier, besonders in der Nähe der Papille. Dass der Schleier am besten um den Sehnerven herum zu sehen ist, kommt daher, weil die Retina dort am dichtesten ist. An der Macula lutea sieht man gewöhnlich eine etwas mehr pigmentirte Stelle von querovaler oder kreisrunder Gestalt und einen eigenthümlichen glänzenden Reflex um sie herum. Auch kennt man die Stelle des directen Sehens durch den absoluten Mangel von grösseren Gefässen. Im aufrechten Bilde sieht man auch die fovea centr. in Form eines weissen oder weissgelblichen Fleckchens.

A. Entzündliche Erkrankungen der Retina.

Die häufigste Erkrankung der Netzhaut ist die Entzündung derselben (Retinitis). Das anatomische Substrat für dieselbe ist wieder das bindegewebige Gerüste, da sich nämlich die Retina aus einem Nerven- und Bindegewebsapparat zusammensetzt. Man beobachtet auch da dieselbe Metamorphose der Bindegewebskörperchen, nämlich Proliferation von zelligen Elementen, Entwickelung einer Masse von neuen Zellen und Kernen, die das ganze Gewebe der Retina vollpfropfen. Diese neugebildeten Elemente werden entweder vollständig oder zum Theil resorbirt, gehen auch eine regressive Metamorphose (Fettmetamorphose, Zerfall zu moleculärem Detritus) ein. Die Retinitis tritt manchmal einzig und allein als parenchymatöse auf, d. h. es findet blos die erwähnte Zellenveränderung statt; während in anderen Fällen auch die Blutgefässe an der

Erkrankung participiren, indem sie stark erweitert werden und einen geschlängelten Verlauf nehmen. Man findet auch Blutextravasat, wie auch eine Exsudation, und zwar gewöhnlich in die inneren Schichten der Retina, da nämlich die Blutgefässe unter der Membrana limitans in der Opticusfaserschichte verlaufen. Die gewöhnliche Entzündung der Retina ist also die erwähnte mit regressiver Metamorphose. In einzelnen seltenen Fällen kommt es auch zur primären Eiterbildung in der Retina, welche übrigens meistens Theilerscheinung anderweitiger eiteriger Processe im Auge, besonders der Iridochorioiditis suppur. ist. Vom pathologisch-anatomischen Standpuncte aus ist der Ausgang der Retinitis: 1. in vollständige Resorption der entwickelten Producte; 2. in theilweise Destruction (Atrophie) der Retina; 3. in totale Atrophie. Bei der Atrophie der Retina geht das Retinalgewebe in ein faseriges Häutchen über, eine bindegewebige Ausbreitung, welche die ursprünglichen Bestandtheile der Retina nicht mehr erkennen lässt. Die Veränderungen der Nervenelemente sind secundär: α) Die Ganglienzellen verfetten, so dass man sie mit Fettkernchen angefüllt findet, die Zellen stellen Kernenhaufen dar. β) Neben der Fettmetamorphose findet Sclerosirung der Nervenelemente (Colloidmetamorphose) statt, so dass man die Retina ersetzt findet durch ein bindegewebiges Häutchen, wo ausserdem Reste von Extravasaten (da nämlich das Blut nur zum Theil resorbirt wird) und Pigmentanhäufungen vorhanden sind; die Blutgefässe selbst sind atrophirt, so dass ihr Lumen verloren geht, ihre Adventitia stark hypertrophirt, und stellen weisse faserige Stränge dar.

Objective Symptome. Die Diagnose der Retinitis kann man nur mittelst Augenspiegel mit Präcision stellen. Charakteristisch ist die Retinitis: 1. durch die Trübung der Netzhaut und der Sehnervenscheibe; die Contouren der Letzteren werden allmälig verwischt, undeutlicher, die Chorioidealgrenze (s. Seite 193) tritt nicht mehr hervor, einzelne Theile der Netzhaut sind wie umflort, so dass der Augengrund nicht mehr hellroth ist, da eine grauliche Masse sich anlagert. Dieses Symptom mit Sicherheit nachzuweisen, ist schwierig. 2. Die Erscheinungen der Hyperaemie: α) Man findet die Papille stärker geröthet als sonst (in stark pigmentirten Augen, wenn man die Sehnervenscheibe roth findet, kann man

nicht gleich auf Hyperaemie schliessen), da die bedeutend gefüllten Gefässe das Licht stark reflectiren. β) Die Blutgefässe, namentlich die Venen sind dunkelbraunroth, stark gefüllt und geschlängelt. Aber auch hier ist grosse Sorgfalt zu üben, weil in physiologischer Beziehung auch grosse Schwankungen vorkommen; deshalb untersuche man auch das zweite (gesunde) Auge. 3. Ausser diesen beiden Symptomen der collateralen Hyperaemie kommt noch Extravasatbildung der Retina vor, die sehr verschieden ist. Es kommen α) solche Extravasate vor, die sich durch kleine rothe Flecke oder Pünctchen charakterisiren, meistens kreisrund und in der Nähe eines Gefässstammes sind (das Ganze sieht wie die Frucht einer Johannisbeere aus), manchmal ist der Augengrund mit solchen Fleckchen ganz wie übersäet. β) Dann gibt es eine Art von Extravasation in die Retina, die sich durch Längsstreifen charakterisirt; das ist die Opticusschichte. Wenn nämlich in dieser eine Blutung stattfindet, so wird das Blut die einzelnen Fasern auseinanderdrängen. γ) Solche Extravasate, die sich durch grössere Blutmassen kennzeichnen, sie sind ziemlich kreisrund, linsen- oder erbsengross und sitzen in der Nähe der Netzhautvenen, dort, wo diese sich theilen. δ) Ganze Suffusionen der Retina, die ganze Retina zeigt sich mit Blut unterlaufen. 4. In einzelnen Fällen kommt noch auffällige Schwellung der Papille und der Retina dazu; man sieht zuweilen eine Art von Kegel in's Innere des Auges hineinragen, die Blutgefässe machen den Eindruck, als ob sie auf einen Berg hinangingen; eine solche Schwellung tritt auf, wenn eine starke Wucherung des Opticus-Bindegewebes stattfindet.

Es fragt sich nun, wie sich die übrigen Theile des Auges bei Retinitis verhalten? Es gibt Fälle, und zwar bilden sie die Mehrzahl, wo man eine anderweitige Erkrankung mit dem Augenspiegel nicht nachzuweisen im Stande ist; in anderen Fällen participirt auch die Chorioidea, in der man Atrophie oder Ablagerung von Exsudat oder Pigment findet; in einzelnen höchst seltenen Fällen findet man auch Trübung des Glaskörpers. Aeusserlich sieht man am Bulbus in der Regel gar nichts; nur bei sehr acut auftretenden Fällen findet man leichte Ciliarinjection, die Pupille erweitert und träger reagirend.

Subjective Symptome. Sie sind sehr mannigfach: 1. Das Hauptsymptom ist die Sehstörung, und zwar Störung des indirecten Sehens und Abnahme der centralen Sehschärfe. Die Sehstörung ist ungemein verschiedengradig. Sie kann gering sein und manifestirt sich nur dadurch, dass die Leute die Gegenstände näher als früher an das Auge halten müssen. In Fällen höheren Grades ist die Sehstörung bedeutend, die Kranken sehen einen Nebel oder alle Gegenstände matt, grau, gelblich-braun. In Fällen höchsten Grades ist das Sehvermögen so weit herabgesetzt, dass sie blos hell und dunkel unterscheiden können. Ebenso verhält es sich mit dem Gesichtsfeld; es gibt Fälle, wo es ganz intact ist, wo die Sehschärfe aber verringert ist, und auch im Gegentheil Fälle, wo ganze Theile des Gesichtsfeldes ausfallen, besonders bei Extravasatbildung. Einer solchen Stelle entsprechend, ist die Retina gelähmt; es sind das fixe Scotome, die sich als schwarze oder graue Flecke präsentiren (siehe Seite 204). Die Functionsstörung ist also verschieden; es wird aber kaum eine Retinitis geben, wo keine Sehstörung nachweisbar ist. Zu bemerken ist, dass bedeutende Missverhältnisse zwischen dem Augenspiegelbefunde und der Sehstörung stattfinden, d. h. beträchtliche Sehstörung bei geringen, wahrnehmbaren Veränderungen (ganz leichte Umflorung der Papille, wenig vermehrte Füllung der Gefässe) und andererseits Fälle von umfänglichem Exsudate bei ziemlich gutem Sehvermögen. Es ist nämlich für das Zustandekommen der Sehstörung conditio sine qua non, dass Veränderungen in den Nervenelementen vorhanden seien; diese aber können mit dem Augenspiegel nicht leicht oder vielmehr gar nicht wahrgenommen werden. Andererseits beziehen sich umfängliche ophthalmoskopische Veränderungen blos auf das Bindegewebsgerüste. So erklären sich die häufigen Missverhältnisse.

2. Ein Gefühl von Blendung. Die Leute können das volle Tages- und intensives künstliches Licht nicht vertragen, befinden sich besser in trüben Tagen, besser des Morgens als des Mittags, im Zimmer besser als im Freien, in der Nacht besser als beim Tage. Diese Blendung kommt wahrscheinlich daher, dass ein halbdurchsichtiges, halbdunkles Entzündungsproduct in der Retina das Licht, sowie Hornhauttrübungen diffundirt. Wenn die Leute sagen, „sie sehen im

Dunkeln besser", so ist das nicht so aufzufassen, als wenn das Sehvermögen gebessert wäre, sondern durch Vermeidung grösserer Lichtmengen fällt die Blendung weg. Wenn man nämlich auf die Sehschärfe untersucht, so findet man, dass diese bei temperirtem Lichte nicht gebessert ist.

3. Photopsien sind relativ selten. Die Leute geben an, dass das ganze Gesichtsfeld flimmert, dass sie feurige Räder, Blitze sehen etc.

4. Mouches volantes werden wahrgenommen, wenn die Kranken gegen den Himmel sehen, so sehen sie eine Masse von schwarzen Körperchen, eine Menge von Figuren in der Luft. (In geringem Grade sieht dies auch das gesunde Auge.)

5. Störung im Farbensehen. Gewisse feinere Farben werden nicht mehr unterschieden, so besonders wird Lichtblau oder Rosa mit Gelb, Blau mit Grün verwechselt.

6. Schmerz tritt nur selten auf, und zwar, wenn die Retinitis sehr acut zu Stande kommt, so stellt sich ein Gefühl von Stechen, sonst bloss ein dumpfer Druck ein.

Aetiologie. Retinitis tritt auf: primär 1. durch functionelle Reizwirkungen, übermässige Anstrengung des Auges, Arbeiten bei schlechter Beleuchtung und bei schlecht geregeltem, künstlichem Licht, besonders wenn starke Accommodation dazu nothwendig ist (Hypermetropie); 2. bei ungeregeltem Einflusse des Lichtes (Blendung), bei Individuen, die lange Zeit im Dunkeln eingesperrt gewesen sind, da hier die Retina gegen Lichtreize abgestumpft ward; 3. durch andauernde Einwirkung von grösserer Lichtintensität (Studien über Nachbilder, unvorsichtiges Mikroskopiren, Sehen gegen die Sonne); 4. längerer Aufenthalt im Sonnenlichte. Leichte Formen von Retinitis treten im Frühlinge, bei Arbeitern am Felde auf; 5. durch Traumen; da ist die Retinitis wohl mit Erkrankungen des Glaskörpers, der Chorioidea vergesellschaftet.

Secundär tritt Retinitis auf a) nach Extravasatbildung bei älteren, selten bei jüngeren Individuen, die wenig resistente Blutgefässe haben, wo Ekchymosen auftreten. Diese Form bezeichnet man mit dem Namen Retinitis apoplectica s. haemorrhagica (siehe oben Extravasat). Diese Form ist nicht selten. b) In Folge von constitutioneller Syphilis entweder allein oder mit Iritis und Chorioiditis specifica vergesellschaftet. Diese Form hat das Charakteristische, dass

man kein Extravasat und keine Hyperaemie findet, aber der ganze Augengrund ist dicht verschleiert. Diese Form nennt man R. specifica. c) In Folge von Morbus Brightii als sog. Retinitis albuminorica s. nephritica. Sie tritt erst dann ein, wenn schon secundäre Veränderungen des Herzens (Hypertrophie) vorhanden sind, und zwar in zweierlei Weise: α) durch Erkrankung der Retina; β) durch uraemische Intoxication des Blutes. Im letzteren Falle findet man keine Veränderung der Papille.

Bei Retinitis e morbo Brightii findet man Folgendes mit dem Augenspiegel: Die Papille wird trübe, verliert ihre deutlichen Contouren, bekommt ein streifiges Aussehen, eine unregelmässige Configuration und eine graubräunliche Färbung, weil nämlich der Sehnerveneintritt und die Opticusschichte der Retina in dessen Nähe sehr stark geschwellt und von seröser Flüssigkeit durchfeuchtet ist. Daran reiht sich eine Zone der Netzhaut, die immer mehr trübe und gräulich gestreift ist. Nun kommen hellweisse Plaques von unregelmässiger Configuration, welche die Blutgefässe verdecken. Solche glänzende, milchweisse Plaques bilden sich mehrere ringsum die Sehnervenscheibe, confluiren dann, so dass ein Exsudatwall zu Stande kommt, der stark nach innen prominirt, aber gegen die Macula lutea hin nicht geschlossen ist. An der Stelle der Macula lutea findet man radiäre Streifen. Alle diese Veränderungen sind auf acut auftretende Fettmetamorphose des Retinalgewebes (Bindegewebe) zurückzuführen. Die radiäre Anordnung in der Gegend der Macula lutea kommt daher, weil die Nervenfasern in ihr auch radiär verlaufen.

d) Wie bei morbus Brightii kommen auch gewisse Formen von Retinitis bei Leukaemie, Diabetes mellitus und bei Tumoren ad basim cranii. Diesen Formen fehlt aber der charakteristische Exsudatwall.

Verlauf. Die Retinitis kommt in der grossen Mehrzahl der Fälle chronisch vor, allmälig bilden sich die Erscheinungen aus, erreichen den Höhepunct, verweilen da eine Zeit lang und gehen dann entweder zurück oder es erfolgt totale oder partielle Erblindung. Acut tritt sie nur in solchen Fällen auf, welche durch functionelle Reizwirkung, Einwirkung von grellem Licht entstehen; da entwickelt sie sich stürmisch und geht rasch zurück.

Ausgänge. 1. In vollständige Heilung. Es sind Fälle bekannt, wo das Sehvermögen zur Norm zurückkehrte, und alle Erscheinungen zurückgingen, wo also auch der Proliferationsprocess rückgängig wurde; 2. in unvollständige Heilung. Das Sehvermögen bessert sich, der Process kommt zum Abschluss, und ein gewisser Grad des Sehvermögens bleibt erhalten, während ein gewisser Theil verloren geht. In solchen Fällen ist ein Theil der Retina bindegewebig degenerirt und atrophisch; 3. in vollständige Erblindung durch Atrophie der Retina und des Opticus. Man findet in solchen Fällen die Retina degenerirt zu einem bindegewebigen Häutchen mit Pigmentablagerung und Präcipitaten von Kochsalz etc.

Prognose. So lange die Nervenelemente nicht afficirt sind, ist die Prognose günstig; nun aber ist ophthalmoskopisch sehr schwierig festzustellen, ob gewisse Veränderungen auf die Nervenelemente oder auf das Bindegewebe zu beziehen sind. Man muss da die Dauer des Processes zu Hilfe nehmen. Je länger diese ist, um so wahrscheinlicher ist es, dass die Nervenfasern afficirt sind. Ferner ist das Verhältniss der centralen Sehschärfe und die Beschränkung des Gesichtsfeldes, besonders Letztere, wenn sie von der Peripherie ausgeht, ein ungünstiges Moment.

Therapie. In erster Linie kommt da das Regime des Kranken in Betracht. Wenn man die Diagnose der Retinitis gestellt hat, muss das Auge in den Zustand der Ruhe gesetzt, ein mässig verdunkeltes Zimmer, der Gebrauch einer blauen oder grauen Schutzbrille, welche schädliche Lichtstrahlen abhält, angeordnet und jede Anstrengung untersagt werden. Vom Lesen und Schreiben wird keine Rede sein. In den Abendstunden oder Morgens, wenn die Sonne noch nicht hoch steht, und wenn es nicht zu warm ist, ist ein kleiner Spaziergang zulässig. Andere Autoren gehen viel rigoroser vor.

Stellwag nimmt die Dunkelcur vor, die darin besteht, dass der Kranke in einem dunkeln Zimmer mit durch einen Schutzverband geschlossenen Augen durch 12—14 Tage sich befinde. Nach Ablauf dieser Zeit wird der Verband abgenommen, mit der Vorsicht, dass das Auge im Dunkeln bleibe und man nur allmälig das Licht einwirken lasse. — A priori ist wohl nichts gegen diese Cur einzuwenden; aber es entstehen doch Bedenken. Erstens die gemüthliche Depression der Kranken, die es schliesslich nicht mehr aushalten können; zweitens der Mangel an Willensstärke von Seite des Kranken, der dann doch den Verband lüftet, um sich zu überzeugen, ob er jetzt schon besser sieht. Das ist aber äusserst schädlich.

Wenn man bei Retinitis die Causalindication berücksichtigt, so ist die eine Ursache der Retinitis, nämlich die functionelle Reizung zu beseitigen durch absolute Ruhe. Bei constitutioneller Syphilis ist die antisyphilitische Cur vorzunehmen. Bei Retinitis mit Diabetes, Leukaemie oder Morbus Brightii (Retinitis nephritica) muss gegen die Allgemeinerkrankung die Behandlung eingeleitet werden.

Was die Erkrankung des Auges selbst betrifft, so wird man keine reizenden Mittel anwenden, auch kein Atropin, es empfiehlt sich manchmal bei frischer Retinitis die Application von kalten Umschlägen, ferner bei reichlicher Hyperaemie und Extravasatbildung locale Blutentziehung oder der Heurteloup'sche Blutegel. Sind die Erscheinungen zurückgegangen, ist dagegen Exsudat noch vorhanden, so wird man die Schmiercur mit Mercur, oder Sublimat- oder Jodpräparate anwenden, ob Syphilis da ist oder nicht.

B. Anderweitige Erkrankungen der Retina.

I. Nyktalopie.

Als Anhang zur Retinitis ist eine Krankheitsform noch zu betrachten, die Professor Arlt mit dem Namen Retinitis nyktalopica (Nyktalopie) belegte.

Objective Symptome. Aeusserlich am Bulbus ist nichts wahrzunehmen. Bei der ophthalmoskopischen Untersuchung findet man die brechenden Medien rein, manchmal eine mässige Hyperaemie der Retina und des Opticus, die Sehnervenscheibe etwas geröthet, von feinen Gefässen durchzogen, die Netzhautgefässe erweitert; oder man findet noch eine leichte Umflorung der Retina, die Sehnervenscheibe etwas blässer mit einem Stich in's Bläuliche, aber dabei vollkommen scharf begrenzt; oder man findet endlich gar keine ophthalmoskopischen Veränderungen.

Subjective Symptome. Charakteristisch für diese Affection ist 1. die Herabsetzung der centralen Sehschärfe. Das indirecte Sehen ist nicht alterirt, das Gesichtsfeld nicht eingeschränkt. Die Grösse der Sehstörung ist verschieden, meist nur mittleren Grades. Es kommen auch Fälle vor, wo die Kranken noch Jäger Nr. 3 oder 4 lesen können;

das ist jedoch selten, gewöhnlich lesen sie blos Jäger Nr. 12 oder 14, in einzelnen Fällen erst 18 oder 20; 2. Bedeutende Empfindlichkeit gegen das Licht, die Kranken fühlen sich an hellen Tagen geblendet, minder behaglich oder klagen über einen silberhellen Nebel über alle Objecte. Es ist dies wahrscheinlich durch ein leichtes, halbdurchsichtiges Exsudat in der Retina bedingt, welches das Licht diffundirt und auf den lichtempfindenden Schichten der Retina eine diffuse Beleuchtung erzeugt. Die Kranken sehen im Zimmer besser, als auf der Gasse, an trüben Tagen besser, als an hellen, gegen Abend und beim Mondlichte besser, als beim Tage. Es beruht dies vermeintliche Bessersehen blos darauf, dass bei gering einwirkender Lichtintensität das Gefühl der Blendung wegfällt; 3. Häufig kommt noch dazu ein Vorschweben von Mouches volantes und nebstdem Störung im Farbensehen, namentlich Lichtblau oder Blassrosa werden für ein Fahlgrau angesehen, ebenso auch Violett. Dagegen wird Gelb gut erkannt.

Aetiologie. Die ursächlichen Momente sind Blendung durch grelles Licht. So beobachtet man diese Form bei Individuen, die sich lange intensivem Lichte aussetzen müssen, so bei Arbeitern auf dem Felde, bei Maurern, auch bei Solchen, die lange bei ungünstigem Lichte arbeiten. Ferner beobachtet man, dass diese Krankheit zu gewissen Jahreszeiten auftritt, so im Frühling und Herbst häufiger, als im Sommer oder Winter; bei Männern häufiger, als bei Weibern.

Verlauf ist ungemein schleppend; die Symptome kommen allmälig, erreichen einen gewissen Höhepunct und gehen wieder allmälig zurück. Bei zweckmässiger Behandlung findet vollständige Heilung statt, nach längerer oder kürzerer Zeit schwindet der Nebel. In manchen Fällen ist es nur bis zu einem gewissen Grade möglich, das Sehvermögen zu bessern.

Therapie. Die Hauptaufgabe ist, das Auge in den Zustand der Ruhe zu bringen. Der Kranke muss im dunklen Zimmer bleiben oder wenigstens dunkle Schutzbrillen tragen. Zweckmässig ist, bei Erscheinungen der Hyperaemie eine locale Blutentziehung vorauszuschicken. Ausserdem kann man Purganzen, besonders salinische Substanzen reichen. Weit sicherer gelangt man zum Ziele, wenn man bei Einhaltung des eben bezeichneten diätetischen Verhaltens und allenfalls

nach vorausgeschickter örtlicher Blutentziehung die Inunctionscur anwendet, oder wo dies nicht thunlich, eine Sublimatcur. Nachträglich Jodkalium.

II. Retinitis pigmentosa.

Dieser Ausdruck ist schlecht gewählt, es handelt sich nicht um eine Entzündung der Retina, sondern um eine concentrische Degeneration, Atrophie der Retina. Ein besserer Ausdruck ist wohl Pigmentatrophie der Retina oder typische Pigmententartung.

Objective Erscheinungen. Mit dem Augenspiegel findet man gegen den Aequator bulbi in der Retina Pigmentflecke abgelagert von sehr intensiver Schwärze. Diese Flecke haben verschiedenartige Gestalt. Gewöhnlich sind sie strahlenförmig verzweigt mit einer Masse von Ausläufern, die miteinander anastomosiren, so dass ein Netzwerk entsteht, ähnlich einer lacuna ossium oder den Müller'schen Knochenkörperchen; sie sind gewöhnlich zonenförmig angeordnet, und zwar in der Nähe des Aequator bulbi am dichtesten. Oft finden sich solche Flecke in der Nähe der Netzhautgefässe, und zwar ist das Pigment in der Retina selbst abgelagert.

Die Ausbreitung der Pigmentdegeneration ist verschiedenartig; es gibt Fälle, wo man nur eine Zone findet; dann Fälle, wo mehrere Zonen da sind, die immer enger und enger werden, je näher sie zur macula lutea auftreten, und endlich wird auch diese, zuweilen sogar die Sehnervenscheibe mit Pigmentflecken bedeckt. Wenn die Pigmentdegeneration einen gewissen Grad erreicht hat, so entstehen auch Veränderungen an der Sehnervenscheibe und in den Centralgefässen, die Pupille geht allmälig in Atrophie über, sie wird kleiner, die röthliche Farbe schwindet, die Gestalt wird unregelmässig und die Blutgefässe schrumpfen endlich zu ganz feinen fadenförmigen Strängen zusammen.

Functionsstörung. Sie ist eine doppelte: 1. Störung der centralen Sehschärfe und Einschränkung des Gesichtsfeldes. Gewöhnlich ist aber die Erstere intact; das Individuum liest den feinsten Druck. Dagegen ist das indirecte Sehen ungeheuer beeinträchtigt, das Gesichtsfeld ist von allen Seiten her gleichmässig eingeengt. Das Individuum wird sich daher nur mit grösster Mühe orientiren, es wird überall anstossen; 2. die

Individuen brauchen grosse Lichtintensität, um zu sehen; sie sehen im Dunkeln nichts oder nur wenig; man nennt diesen Zustand Hemeralopie. Während sie, wofern das Uebel nicht sehr weit fortgeschritten, und das Gesichtsfeld nicht beträchtlich eingeengt ist, bei Tage ganz gut sehen, wenigstens ganz gut zu sehen vermeinen, sehen sie nach Sonnenuntergang und vor Sonnenaufgang schon so wenig, dass sie nicht allein herumgehen können.

Complicationen. Man findet diese Krankheit vergesellschaftet manchmal mit Erscheinungen der Myopie, in anderen Fällen findet man Zeichen von Chorioiditis exsudativa, in noch anderen Fällen tritt Trübung der Linse in der Nähe des hinteren Pols auf, hintere Polarcataracta. In seltenen Fällen ist Trübung des Glaskörpers da.

Anatomisches Verhältniss. Das Vorkommen von Pigment in der Retina ist schon früher ohne Augenspiegel beobachtet worden; man findet Sectionsbefunde von Ammon verzeichnet, die sich klinisch natürlich nicht verwerthen liessen. Der Erste, der ophthalmoskopisch dieses Pigment beobachtete, war ein Holländer Van Trigt. Graefe hat es auch schon gekannt, aber nicht ganz richtig gewürdigt. Erst Donders untersuchte es genau, und von ihm rührt auch der Name „Retinitis pigmentosa" her. Nach neueren Untersuchungen muss man zweierlei Arten von Pigmententwickelung in der Retina annehmen. 1. Jene, die primär in dieser Membran vor sich geht, und das ist die, die bei der typischen Retinitis pigmentosa in Betracht kommt, d. i. ein eigenthümlicher Degenerationsprocess, der von der Peripherie gegen das Centrum hingeht; aber dieser Process ist nicht zusammenfallend mit Schwund der Gefässe, denn es degenerirt der periphere Theil der Retinalgefässe bereits, und noch ist eine Pigmententwickelung nicht nachweisbar. 2. Infiltrirtes Pigment in der Retina, wie es bei Chorioiditis serosa vorkommt, wo in Folge der entzündlichen Lockerung die Retina weniger resistent wird, so dass bei Wucherung des Pigmentepithels Pigmentzellen allmälig in die Retina hineingedrängt werden. Diese Art kommt aber bei Retinitis pigm. nicht in Betracht.

Aetiologie ist höchst interessant. Es spricht Alles dafür, dass es sich um einen angeborenen Process handelt; man findet nämlich in ganzen Familien diese Affection auftreten,

und es sind Fälle bekannt, wo die Affection durch 2 Generationen sich nachweisen lässt. Die Entwickelung geschieht meist in der Weise, dass die Kinder sehr bald anfangen hemeralopisch zu werden, dann wird erst allmälig das Gesichtsfeld eingeengt, und nun erst ist man im Stande, den ganzen Symptomencomplex zu finden. Ferner kommt sie auch mit Defecten anderer Sinnesorgane combinirt vor. So hat sie Liebreich bei Taubstummen und Idioten gefunden; er machte ferner darauf aufmerksam, dass bei zu naher Blutverwandtschaft der Eltern die Erkrankung vorkommt; es kommen aber Fälle vor, wo dies nicht eintrifft.

Verlauf. Die Krankheit charakterisirt sich durch einen ungemein schleppenden Verlauf, sie kann 20—25 Jahre bestehen, nimmt aber gradatim zu, Stillstand findet keiner statt. Die Prognose ist, was das Sehvermögen betrifft, ungünstig.

Therapie ist durch und durch ohnmächtig; was man versucht hat, hat den Kranken eher geschadet, als genützt. Locale Blutentziehungen haben die Individuen herabgebracht, ebensowie Jod- und Quecksilbercuren. Am besten ist es, bei dieser Krankheit sich exspectativ zu verhalten und eine Augendiät zu verordnen. Als nutzbringend erweisen sich Mineralwässer: Carlsbald, Marienbad, Egerer Salzquelle (Arlt).

III. Embolia arteriae centralis retinae.

Diese Affection wurde zuerst von Graefe (1859) diagnosticirt. Charakteristisch ist dabei das Auftreten einer plötzlichen Erblindung an einem Auge; oder es ist nur mehr eine Spur von quantitativem Sehen. Interessant ist der ophthalmoskopische Befund: Man sieht die Sehnervenscheibe weiss, die Arterien blutleer und nur als weisse Stränge erkennbar; dagegen sind die Gefässe gegen die Pheripherie hin mehr gefüllt (Blessig, Just). In der Gegend der macula lutea findet man eine graulich weisse Trübung und an der Fovea centr. oft einen blutrothen Fleck. Seit diesem von Graefe beobachteten Falle sind noch mehrere andere diagnosticirt worden. Für den Graefe'schen Fall ist zu bemerken, dass das Sehvermögen ganz verloren gegangen ist; in anderen Fällen dagegen besserte es sich so weit, dass die Kranken noch mittlere Druck schrift lesen konnten.

Verlauf. In der Mehrzahl der Fälle (es sind deren 8 beobachtet worden bis 1866, seither stieg die Zahl auf nahezu 30), ist das Sehvermögen erloschen, allmälig kommt es zur Entwickelung einer secundären Retinitis. Nur in einem Falle hat sich das Sehvermögen gehoben, offenbar dadurch, dass sich ein Collateralkreislauf bildete. Sämmtliche von dieser Krankheit befallenen Individuen haben an einem Herzfehler gelitten (acute Endocarditis, Insufficienz der Bicuspidalis oder der Aortenklappe).

Therapie. Die Indication wäre, die Entstehung eines Collateralkreislaufes zu begünstigen. Die Art. centr. ret., aus der sämmtliche Blutgefässe der Retina entspringen, kommt aus der Arteria ophthalmica; es müsste also ein Collateralkreislauf durch die hinteren Ciliararterien bewerkstelligt werden. Allerdings besteht eine Anastomose zwischen art. centr. und art. cil. durch feine Zweigchen der Retinalgefässe. A priori sollte man glauben, dass das Zustandekommen eines solchen Collateralkreislaufes begünstigt würde, wenn man es möglich machte, dass das Blut freier in's Auge gelange, d. h. wenn man den intraoculären Druck vermindert; man müsste also die Iridektomie versuchen. Bisher hat man keine Erfahrung darüber.

IV. Netzhautablösung.

Die Netzhautablösung (Netzhautabhebung, amotio retinae, hydrops subretinalis) kommt in verschiedenem Grade der In- und Extensität vor; das eine Mal geschieht es, dass die Retina von der Chorioidea nur in sehr geringem Grade abgehoben ist, so dass die Abhebung nur $^1/_2$‴ oder noch weniger beträgt; dann kommt es vor, dass die Retina in einer grossen Falte abgehoben ist, wodurch gleichsam ein Buckel entsteht, dessen Spitze nach vorne bis zur Linse hingehen kann. Ebenso viele Verschiedenheiten sind in Bezug auf Extensität: bald ist nur eine kleine Stelle der Retina abgehoben, bald wieder ein grosser Theil derselben, bald sogar total, dass sie nur in der Gegend der Ora serrata und des Opticuseintrittes fixirt ist und einen Trichter darstellt, ähnlich der Blumenkrone von Convolvulus arvensis (Arlt), Darin sind die Reste des Glaskörpers. Welches ist die Flüssigkeit, die die Netzhaut abhebt? Man sollte glauben, dass es Blut sei; aber dies ist selten der

Fall, da ein Bluterguss unter die Retina gewöhnlich mit einer solchen Vehemenz geschieht, dass die Netzhaut nicht abgehoben, sondern durchbrochen wird. Kommt es zur Abhebung, so ist das Fluidum ein mehr seröses, von weisslich, gelblich grünlicher, in einzelnen Fällen mehr bräunlicher Farbe; bald ist es überwiegend serös, bald stark eiweisshältig und gerinnt beim Kochen.

Objective Symptome. Die Netzhautablösung wird nur ophthalmoskopisch diagnosticirt; nur in einzelnen Fällen von weit gediehener Netzhautablösung, wenn die Retina schon weit nach vorne rückt, ist man sie zu sehen im Stande, besonders bei seitlicher Beleuchtung. Bei minder beträchtlicher Netzhautablösung findet man mit dem Augenspiegel eine Blase von weisser, oder bläulich weisser, grünlicher Farbe, die flottirt, hin- und herwogt und bei jeder Bewegung des Auges erzittert. Wichtig ist der Umstand, dass man auf dieser Blase die Netzhautgefässe nachweisen kann. Man beobachtet dabei gewöhnlich, dass sich die Configuration der Netzhautgefässe ungemein ändert; indem die Blase erzittert, kommt es, dass ein Theil der Gefässe, der jetzt sichtbar ist, bald wieder untersinkt und ein anderer zum Vorschein kommt. Bei raschen Wendungen des Auges geräth die durch ein Fluidum von der Chorioidea getrennte Netzhautpartie in Schwankungen und kommt in der Regel nicht sogleich zur Ruhe, wenn der Bulbus schon ruhig gehalten wird, d. h. die durch die Bewegung des Auges bewirkten wellenförmigen Schwingungen hören nicht plötzlich auf, verlieren sich allmälig. Bei hochgradiger Netzhautablösung ist die Veränderung des Bildes so vielfältig, dass man es mit einem Kaleidoskope vergleichen kann. In minder eclatanten Fällen findet man, dass der Augengrund an der abgehobenen Stelle bläulich getrübt erscheint, und verfolgt man die Retinalgefässe, so sieht man, dass sie stärker geschlängelt sind, indem der abgehobene Theil immer Vertiefungen und Erhabenheiten zeigt. Die vorspringenden Theile der abgehobenen Falte reflectiren stärker das Licht, während die tieferen Theile mehr grünlich sind, so dass das Ganze einem schweren Seiden- oder Mohairkleide gleich aussieht. Ausserdem findet man gewöhnlich in der Umgebung der Ablösung entzündliche Veränderungen: Trübung der Retina, kleine Ekchymosen, Pigmentanhäufung, auch Gefässneubildung; dies ist namentlich bei frisch entstan-

dener Netzhautablösung der Fall. Die übrigen Theile des Bulbus verhalten sich normal.

Bei lange bestehender Netzhautablösung kommt es zur Atrophie der abgehobenen Retina, die Netzhautgefässe bekommen dann eine braunrothe, manchmal ganz schwarze Färbung, so dass man baumförmige schwarze Verzweigungen sieht. Die Retina selbst bekommt immer mehr eine weisse oder grünlich-weisse Farbe, weil der abgehobene Theil bindegewebig degenerirt und seine Durchsichtigkeit verliert. Wenn die Netzhautablösung ziemlich lange bestanden hat, leidet der ganze Bulbus, er wird weicher, der Glaskörper degenerirt zum Theil bindegewebig, trübt sich zum Theil, und endlich trübt sich auch die Linse, es entwickelt sich weiche Cataracta, die bald vertrocknet, es tritt Iritis mit zahlreichen Synechien auf, und der Bulbus wird weich, matsch und atrophirt. Zu bemerken ist noch, dass, wenn die Netzhautablösung gering ist, durch den abgehobenen Augengrund Chorioidealgefässe noch durchgesehen werden können.

Subjective Erscheinungen sind ebenso charakteristisch. Die Netzhautablösung entwickelt sich in der Regel in der untern Hälfte der Retina, demgemäss entspricht sie dem oberen Theil des Gesichtsfeldes, wo ein Defect entsteht; und wenn sie sich an der oberen Hälfte entwickelt, senkt sich doch bald die Flüssigkeit nach abwärts, die obere Partie legt sich wieder an, die Kranken geben an, dass sich eine Wolke senkt, dass eine Obscuration eintritt, die den oberen Theil des Gesichtsfeldes beeinträchtigt, so dass die Kranken nicht mehr die Baumspitzen, nicht mehr die Dächer der Häuser etc. sehen können. Die Farbe dieser sich senkenden Wolke ist angeblich dunkel, schwarz oder braun; nur wenn Bluterguss stattfindet, blutroth. Die Grenze ist bald scharf, bald verschwommen. Die Function der Netzhaut ist im Beginne der Affection nicht ganz verloren, blos beeinträchtigt, es ist also nicht Amaurose, sondern noch unbedeutende quantitative Lichtempfindung vorhanden. Nach kürzerer oder längerer Zeit tritt Lähmung der Retina ein, höchst wahrscheinlich, weil die Stäbchenschichte durch die Flüssigkeit irritirt und ausgespült wird. Interessant ist es nun zu beobachten, welche Veränderungen an der Grenze dieser Wolke vorkommen; die Kranken finden nämlich, dass die Gegenstände dort, wo die Wolke anfängt, verkrümmt

oder verbogen sind, weil wahrscheinlich die Stäbchen in der Nähe der abgehobenen Partie ihre Lage veränderten. Man bezeichnet dieses Symptom mit dem Namen Metamorphopsie. Die centrale Sehschärfe kann vollkommen intact sein, unter der Voraussetzung, dass die macula lutea noch normal functionirt; wenn die Netzhautabhebung sich über die macula lut. hin ausbreitet, so ist die centrale Sehschärfe verloren. Die Ausbreitung der Netzhautablösung geschieht so, dass eine Partie der Retina durch den ersten Erguss abgelöst wird, dann bleibt der Zustand eine Zeit lang hindurch. Durch neue Ergüsse breitet sich die Ablösung nach oben hin und so rings um den Opticus immer mehr aus. Gewöhnlich ist der obere innere Quadrant am längsten intact (Graefe). Der Netzhautablösung gehen noch andere subjective Erscheinungen voraus, in einzelnen Fällen Photopsie, ganz besonders aber das Vorschweben von grossen Kugeln, von riesigen Wassertropfen oder Perlen vor dem Auge.

Ausgang. 1. Heilung, und zwar wird α) das subretinale Fluidum resorbirt, die Retina legt sich wieder an, ganz oder zum Theil, demgemäss schwindet der Defect im Sehen ganz oder grösstentheils, oder es ist blos eine geringe Herabsetzung der excentrischen Sehschärfe. Dies ist aber selten und zwar blos, wenn die Affection nur kurze Zeit bestanden hat. β) Durch spontane Perforation der Netzhaut kann das Fluidum sich in den Glaskörper ergiessen, worauf die Netzhaut sich anlegt, so dass man deutlich ophthalmoskopisch den Riss erkennen kann; öfters sind die Ränder der Perforation zerrissen und zerfetzt und flottiren in den Glaskörper hinein, so dass dieser getrübt wird. Auch dies ist relativ günstig; 2. es gibt Fälle wo die Netzhautablösung constant bleibt; die Netzhaut stirbt ab, der Kranke hat gute centrale Sehschärfe, aber Einschränkung des Gesichtsfeldes. Auch dies ist noch relativ günstig; 3. ungünstig sind jene Fälle, wo über kurz oder lang neue Ergüsse erfolgen und die Netzhautablösung sich immer weiter ausbreitet, bis sie total wird. Das sind jene Fälle, wo auch der Bulbus secundär atrophirt durch Degeneration des Glaskörpers etc.

Aetiologie. Netzhautablösung kommt vor: 1. in Folge von Traumen, von fremden, in das Auge eingetretenen Körpern, ferner bei heilenden Skleralwunden (wenn sie soweit

nach hinten sind, dass sie in das Bereich der Retina fallen, so bildet sich eine constringirende Narbe, welche die Netzhaut abzieht; 2. durch Reclination der Linse, in welchen Fällen die reclinirte Linse sich wie ein fremder Körper verhält, Entzündung und Schrumpfung des Glaskörpers mit consecutiver Netzhautablösung bewirkt. Dies ist auch der Grund, warum man die Reclination aufgegeben hat; 3. in Folge von Hornhautfisteln, wahrscheinlich wegen der starken Herabsetzung des intraoculären Druckes; in einzelnen Fällen auch nach Iridektomie und Cataractoperationen aus dem gleichen Grunde; 4. in Folge von manchen Formen von Retinitis, namentlich albuminorica und apoplectica; 5. im letzten Stadium des Glaukoms; 6. Netzhautablösung entsteht aber auch ohne, dass man sich über die Ursache Rechenschaft geben kann, wobei man Zugluft oder Erkühlung beschuldigt; 7. Bei Orbitalphlegmone, Abscedirung des retrobulbären Fettgewebes, höchst wahrscheinlich durch collaterales Oedem der Chorioidea bedingt; 8. am allerhäufigsten entsteht sie bei excessiver Degeneration der Chorioidea in Folge von hochgradiger Myopie. Wenn Myopen erblinden, so ist in der Regel Netzhautablösung die Ursache. Myopie ist nämlich zurückzuführen auf Verlängerung des Auges in der Richtung von vorne nach hinten auf Kosten des hinteren Antheiles desselben, dadurch erleidet die Chorioidea eine starke Zerrung, ebenso die Blutgefässe, so dass eine Transsudation zwischen Chorioidea und Retina stattfindet. In der Umgebung findet man gewöhnlich Hyperaemie der breiten Chorioidealgefässe bei Myopie (wegen des Atrophirungs-Processes); auch dadurch ist also die Möglichkeit einer Netzhautablösung (bei der Disposition zum Zerreissen der Gefässe durch fortgesetzte Ausdehnung) gegeben. Dies sind auch die schlimmsten Fälle, weil nicht abzusehen ist, dass der Zustand stationär wird. Es geschieht überdies gewöhnlich, dass über kurz oder lang ein neuer Erguss stattfindet; und das sind jene Fälle, wo dann auch auf dem andern Auge Netzhautablösung erfolgt; 9. endlich haben wir noch Ablösungen der Netzhaut, welche unter derselben liegende Pseudoplasmen maskiren, Tumoren verschiedenster Art, besonders Sarkome, Cysticercen zwischen der Chorioidea und Retina. Es ist demgemäss die Unterscheidung wichtig, ob man eine einfache oder durch Tumoren bedingte Netzhautablösung vor

sich hat. Bei durch Tumoren bedingter Netzhautabhebung hat man als differentialdiagnostische Merkmale das Fehlen des Flottirens und die Zeichen des gesteigerten intraoculären Druckes, der Bulbus wird härter etc.

Therapie. Bis vor Kurzem hat man die Netzhautablösung für unheilbar gehalten. Graefe selbst erklärte sie als ein Noli me tangere. In früherer Zeit versuchte man viel mit localen Blutentziehungen, Mitteln zur Resorption der subretinalen Flüssigkeit, Schmiercur, Sublimat, Jod, Sassaparilla Decoct. Zittmanni; dadurch nützte man aber den Kranken nicht und brachte sie in den meisten Fällen ganz herunter. Ein wesentlicher Fortschritt ist in dieser Richtung gemacht, seit man die Netzhaut zu punctiren sich entschloss. Sichel in Paris schlug zuerst das Punctiren vor und führte es auch aus; zur Methode erhoben hat die Punction erst Graefe. Sichel schnitt nämlich blos die Sklera ein und zapfte einfach die Flüssigkeit ab. Graefe übt dagegen die Punction folgendermassen: Er geht mit einer feinen Nadel oder einem kleinen Messer durch die Sclera in den Bulbus ein, hebt dann, im Bulbus angelangt, den Griff des Instrumentes in einer oder in mehreren Richtungen, am besten in Kreuzform, um die abgelöste Netzhaut anzustechen. Nun vermischt sich die subretinale Flüssigkeit mit dem Glaskörper. Als Zeichen, dass die Operation gelang, hat man α) die ophthalmoskopisch zu findende Perforationsstelle, β) die Trübung des Glaskörpers. Die Erfahrungen, die man bisher machte, sind einigermassen ermuthigend. Auch Bowman hat diese Methode adoptirt. Man erzielt gewöhnlich blos eine temporäre Besserung in der Mehrzahl der Fälle, besonders wo excessive Myopie Ursache der Netzhautablösung war. Indess verzeichnet Graefe einen Fall, wo die Besserung 2 Jahre dauerte. Auch Arlt hat günstige Resultate aufzuweisen.

V. Congenitale Anomalien der Retina.

Das Vorhandensein der sogenannten opaken Nervenfasern im Bereiche der Retina. Im normalen Zustande sind die Nervenfasern im Nerven doppelrandig; sobald sie aber die Lamina cribrosa passirt hatten, also in der Opticusfaserschichte der Retina, sind sie marklos, weshalb sie in der Netzhaut bei ophthalmoskopischen Untersuchungen als durch-

sichtig oder als leicht bläulicher Schleier sich erweisen. Wenn nun die Nervenfasern auch nach Passirung der Lamina cribr. ihre Myelinscheide beibehalten, also doppelrandig bleiben, so resultiren daraus glänzend weisse Flecke, welche gegen den mehr gerötheten Sehnerven abstechen und zunächst dem Rande desselben sich finden. Zuweilen sieht man an demselben eine radiäre Streifung. Der Rand des Fleckes ist gezackt. Diese Anomalie kommt bei Menschen zeitweise vor, und zwar in verschiedenem Grade. Zur Norm gehört sie bei verschiedenen Thieren, namentlich Kaninchen, wo immer eine Strecke weit die Fasern doppelrandig sind.

VI. Neubildungen der Retina.

I. **Der Markschwamm** der Netzhaut ist eine nicht selten vorkommende Erkrankung. Im Beginne bemerkt man eine Geschwulst am Augengrunde, auf welcher die Netzhautgefässe verlaufen. Das Ganze würde für eine Netzhautablösung imponiren, nur fehlt das Symptom des Flottirens. Die Geschwulst hat bei ophthalmoskopischer Untersuchung eine weisse oder gelblich-weisse Farbe. Hat sie schon weiter gewuchert und ist sie weiter nach vorne in den Glaskörper getreten, so sieht man schon mit freiem Auge einen gelblichen oder weissen Reflex aus dem Auge durch die Pupille kommen. Dies Symptom kannte man schon früher und brachte es mit Amaurose in Verbindung, weshalb Beer es amaurotisches Katzenauge nannte; er wusste aber nicht, wodurch es bedingt ist. Der Markschwamm breitet sich rasch aus, durchbricht die Bulbuswandung, wuchert weiter, fixirt sich an der Orbitalwandung und greift weiter, so dass er sich bis in das Gesicht erstreckt, die Drüsen schwellen an und die Kranken gehen an carcinomatöser Kachexie zu Grunde. Bei Sarkomen dagegen bleibt die Erkrankung auf das Auge beschränkt und es findet kein Durchbruch statt. Wäre dies auch der Fall, so wird dadurch der Organismus nicht gefährdet. Der Markschwamm kommt am meisten bei Kindern von 2—10 Jahren vor, die dann gewöhnlich zu Grunde gehen; er ist bei Erwachsenen selten.

Die Exstirpation des Bulbus ist jedenfalls vorzunehmen, sobald man nicht Grund hat, anzunehmen, dass sich die Degeneration bis zum foramen opticum oder bis zu den

Augenhöhlenspalten erstreckt. Sichert die Exstirpation auch nicht vor Recidive, die dann dem Leben bald ein Ende macht, so erspart man dem Kranken doch die wochenlangen heftigen Schmerzen, welche während der Ausfüllung und Durchbohrung des Bulbus durch das Pseudoplasma entstehen. Operirt man nicht, so wird der Bulbus mehr und mehr ausgedehnt, nach vorne gedrängt, endlich durchbrochen, die hervorgebrochenen Massen verjauchen, und das Individuum geht hektisch zu Grunde.

II. **Cysticercus** unter der Netzhaut kommt bisweilen vor; aber es ist zu bemerken, dass er in Norddeutschland, besonders in den Ostseeprovinzen häufiger ist (Graefe); in Oesterreich wurden bisher nur 4 Fälle beobachtet. Es scheint dies mit dem seltenen Vorkommen der Taenia solium in Oesterreich im Zusammenhang zu stehen.

Man findet ophthalmoskopisch eine ziemlich kreisrunde oder elliptische Blase von bläulich-weisser oder glänzend weisser Farbe, in der man Contractionen beobachtet; sie wird nämlich bald dünner, schmäler, bald breiter, dann ist man schon im Stande, bisweilen den Kopf des Thieres zu finden; es ist jedoch möglich, dass man bei tagelanger Beobachtung nichts zu sehen bekommt. Es sind auch Fälle bekannt, wo mehrere Cysticercen vorkommen.

Die bisher beobachteten Fälle endeten alle mit dem Untergange des Auges; das Thier entwickelt sich immer mehr und mehr und gibt Anlass zu entzündlichen Veränderungen im Inneren des Auges, zu Wucherungen des Glaskörpers, es wird von häutigen Gebilden im Glaskörper abgekapselt, dieser degenerirt bindegewebig, ebenso wie die Chorioidea, der Bulbus wird nach und nach phthisisch. Manchmal entwickelt sich auch schleichende Iridochorioiditis.

Die verschiedensten therapeutischen Versuche misslangen; man hat örtlich wurmtödtende Mittel applicirt, santoninsaures Kali, Flores Brayerae anthelm., Punici granat., allein ohne Erfolg. Denn der Cysticercus hat ein sehr zähes Leben. Dann wollte man ihn mittelst Operation beseitigen. Graefe gelang es, das Thier herauszubekommen dadurch, dass er einen Einschnitt in die Sklera machte und es dann herauszog; allein das Sehvermögen war nicht hergestellt. Im Jahre 1867 hat Professor Arlt einen etwa erbsengrossen Cysticercus cellulosae (zwischen Chorioidea und Retina) an der unteren Wand

des Bulbus (bis nahe an die Ora serrata reichend) durch einen Einschnitt in die Sklera entleert; die Netzhaut hat sich grösstentheils wieder angelegt und ist daselbst wieder leitungsfähig geworden.

C. Functionsstörungen des Licht empfindenden Apparates.

1. Hemeralopie (Nachtnebel).

Hemeralopie ist eine eigenthümliche Erkrankung der Netzhaut, die auf Störung des Licht empfindenden Apparates beruht, wobei man mit dem Augenspiegel gar keine Anhaltspuncte hat.

Symptome. Die Kranken bedürfen unverhältnissmässig grosser Lichtquantität, um deutlich zu sehen. Hemeralopie bildet also den Gegensatz zu Nyktalopie. In der Morgendämmerung sehen die Leute schlecht, ebenso wenn die Sonne untergegangen ist, während des Tages sehen sie angeblich wie gewöhnlich; es kommt jedoch nicht vor, dass sie gar nichts sehen. Die Sehstörung ist verschieden, bald nur gering, bald so, dass sie sich nicht mehr orientiren können. Bei Tagesbeleuchtung sehen sie nahezu wie gesunde Individuen. Dies beruht aber auf Täuschung, sie sehen immer schlechter als Gesunde, da ein geringer Grad von Schwachsichtigkeit immer vorhanden ist. Dabei sind keine anderen Erscheinungen nachweisbar: kein Schmerz, kein Thränenfluss, keine Lichtscheu, keine subjective Lichterscheinung. Die ophthalmoskopische Untersuchung liefert ein negatives Resultat; nur ausnahmsweise ist Hyperaemie der Retina in geringem Grade zugegen.

Aetiologie. 1. Die Hauptrolle spielt Ueberblendung durch grelles Licht, durch langes Verharren im Sonnenlichte. So tritt sie zu gewissen Jahreszeiten auf, im Frühlinge, wo nach den langen, trüben Wintertagen die Sonne den ganzen Tag am Horizont steht. So kommt Hemeralopie bei gewissen Gewerben, bei Schiffsleuten, Matrosen, Maurern, Zimmerleuten, besonders bei Landleuten vor. 2. Es scheint, dass körperlich herabgekommene Leute leichter befallen werden als wohlgenährte kräftige Individuen, denn eine grosse Zahl der Befallenen sieht eben schlecht aus. So lässt sich vielleicht die Angabe erklären, dass in Russland die Hemeralopie nach der

langen Fastenzeit im Frühlinge häufig auftrete. 3. Wer einmal von dieser Krankheit befallen war, bekommt dieselbe leicht wieder das nächste Jahr, durch mehrere Jahre, oder nach mehrjähriger Pause.

Verlauf. Die Krankheit gibt eine unbedingt günstige Prognose; sie heilt vollkommen von selbst, sobald der Kranke in bessere Verhältnisse gebracht wird. Wenn dagegen nichts geschieht, kann das Uebel durch lange Zeit dauern und einen hohen Grad erreichen. Ein übler Ausgang ist noch nicht beobachtet worden.

Therapie ist sehr einfach und besteht in der Temperirung des Lichtes und Verbesserung der Ernährung des Patienten. (In früherer Zeit schrieb man dem Dampfe einer gekochten Rindsleber grosse Heilkraft gegen Hemeralopie zu). Man beschränkt sich also darauf, dass man den Kranken in ein dunkles Zimmer einsperrt und den Tag über nicht hinauslässt; durch eine solche 24stündige Dunkelhaft werden geringe Grade von Hemeralopie beseitigt, höhere Grade erheischen diese Procedur durch 5, 6 bis 8 Tage. In neuerer Zeit rühmt man den Gebrauch des Leberthrans; mit Rücksicht auf die Aetiologie ist dies wohl rationell, aber es zeigt sich, dass hiedurch allein Hemeralopie nicht geheilt wird, und dass man den Kranken dem vollen Tageslichte entziehen muss. (Chinin. Schutzbrillen).

II. Amblyopie.

Unter Amblyopie versteht man eine Sehstörung, bedingt durch theilweise Herabsetzung der Function der Netzhaut. Man wird nicht von Amblyopie sprechen, wenn das Sehvermögen durch Cataracta herabgesetzt ist, sondern nur wenn die Netzhaut in ihrer Function beeinträchtigt ist. Streng genommen wird Amblyopie bei jeder Erkrankung der Retina und Chorioidea vorkommen; wenn man aber von Amblyopie spricht, so sind es Zustände, die sich ophthalmoskopisch nicht nachweisen lassen. Es liegt ihnen wohl eine anatomische Veränderung zu Grunde, aber wir kennen sie nicht. Wenn die Netzhautfunction so weit aufgehoben ist, dass kein qualitatives Sehen mehr stattfindet, und die Kranken allenfalls nur noch hell und dunkel unterscheiden, so spricht man von Amaurose. Es gibt mehrere Arten von Amblyopie.

1. **Amblyopie durch Intoxicationen:** a) Durch Uraemie. Bei morbus Brightii beobachtet man, wenn die urämischen Anfälle ausgebildet sind, Herabsetzung des Sehvermögens und ophthalmoskopisch findet man nicht etwa Retinitis, sondern höchstens Hyperaemie in der Retina, oder auch gar nichts Abnormes. Prognose und Therapie werden sich auf die Nierenerkrankung beziehen; b) durch abusus spirituosorum. Die aus einem chronischen Alkoholismus entstehende Amblyopie ist ziemlich intensiv, die Kranken können nicht mehr grosse Schrift (Jäger Nr. 20) lesen. Manchmal ist das Sehvermögen weniger herabgesetzt; man wird demgemäss die Diagnose nur dann stellen, wenn man sonstige Erscheinungen des Alkoholismus (Delirium tremens, Erbrechen, chronischen Magenkatarrh, Speck- oder Fettleber) findet. Ophthalmoskopisch findet man in vielen Fällen gar keine Veränderung. Zuweilen ist die Sehnervenscheibe etwas blässer, blutärmer, und wahrscheinlich würde sich mit der Zeit Atrophie der Retina und des Opticus entwickeln. Die Prognose ist um so günstiger, je kürzer die Dauer und je geringer der Grad der Sehstörung ist. Das grösste Hinderniss bietet der Kranke selbst, weil es conditio sine qua non ist, dem gewohnten übermässigen Genuss zu entsagen. Die Therapie besteht also in der Abgewöhnung des Trinkens. Man begeht sehr häufig einen grossen Fehler dadurch, dass man dem Kranken allsogleich Bier und Wein ganz entzieht. Dies geschehe nach und nach, wobei die Diät kräftig und gutnährend sein soll. Von localen Mitteln ist nicht viel zu erwarten. Um auf die Verdauung einzuwirken, kann man bittere Mittel oder Purganzen reichen; c) durch Missbrauch des Tabaks. Damit wurde zu grosser Schwindel getrieben. Viele Autoren behaupten, dass der Missbrauch des Tabaks Amblyopie verursache. Andere hingegen leugnen dies (sub judice lis est). Die Symptome sind dieselben, wie bei Ambl. ex alcoholismo. Auch Schwachsichtigkeit soll nachzuweisen sein. Es liegt jedoch die Annahme nahe, dass man durch irgend einen Zustand anderer Art in solchen Fällen getäuscht wurde. Gewiss übertrieben ist die Aussage Sichel's, dass Niemand durch längere Zeit 2—3 grammes Tabak consumiren kann, ohne Amblyopie zu bekommen. (Professor Arlt überzeugte sich hievon noch nicht). Uebrigens stellt ihm jeder Raucher ein argumentum ad hominem; d) durch Bleiver-

giftung. Diese Form steht ausser Zweifel, da man bei solchen Kranken, die die Symptome der Colica saturnina bieten, auch Amblyopie findet. Dr. Hirschler in Pest publicirte erst jüngst eine Reihe solcher Beobachtungen. Es sind das Fälle, wo man ophthalmoskopisch höchstens eine leichte Entfärbung der Pupille nachzuweisen im Stande ist. Die Behandlung wird dieselbe sein, wie sonst bei Bleiintoxication; e) nach häufigem und nicht mässigem Gebrauch von Chinin (Graefe constatirte 2 Fälle dieser Art) und nach Missbrauch des Strychnin oder der Faba st. Ignatii.

2. **Amblyopien auf Schwächezuständen** des Organismus überhaupt beruhend, und zwar: a) Bei allgemeiner Blutleere wegen Anaemie der Retina; nach intensiven Metrorrhagien beobachtet man Herabsetzung des Sehvermögens. Man findet dabei meist die Retina blutarm, die Gefässe derselben wenig gefüllt, die Sehnervenscheibe blass. Alfred Graefe beobachtete einen Fall, den er als Ischaemia retinae bezeichnete, wo bei einem $5^1/_2$jährigen Kinde, welches über Nacht total erblindet war, die Netzhautgefässe äusserst verdünnt und die Venen stark gefüllt waren. Mittelst Herabsetzung des intraoculären Druckes, welcher mit dem Seitendrucke in den Arterien in Disproportion stand, durch Iridektomie wurde das Uebel behoben; b) nach profusen Secretionen überhaupt. Bei raschen Eiterungsprocessen, bei profusen Spermatorrhoen, Onanie, Masturbation, Pollutionen. Das Letztere steht ausser Zweifel. Dr. Tetzer beobachtete einen solchen Fall. Aber in all' diesen Fällen, die auf Erschöpfung des Organismus zurückzuführen sind, muss man auch auf die Accommodation prüfen, weil das Uebel auch von der Schwäche der Muskeln im Allgemeinen abhängen kann.

3. **Amblyopie durch Erschütterung der Retina** in Folge von Druck, Schlag oder Stoss auf das Auge. Man beobachtet schon bei etwas beträchtlichem Drucke auf das Auge allmälige Einschränkung und Verfinsterung des Gesichtsfeldes und Arterienpuls, wie bei Glaukom. Durch Steigerung des Druckes bis auf einen gewissen Grad kann vollständige Netzhautlähmung (Erblindung) eintreten (Beer). Auch durch Schlag und Stoss tritt Erblindung ein in Folge der Erschütterung der Netzhaut und ist ähnlich wie die Gehirnerschütterung aufzufassen. Man stellt sich nämlich vor, dass die einzelnen Elemente der Netzhaut von einander geschoben werden.

4. **Amblyopie durch Orbitalerkrankung**. Die von der Orbita ausgehende Affection kann sein a) eine Entzündung des retrobulbären Fett- und Bindegewebes (Oedem), welche sich auf die Umkleidung des N. opticus fortpflanzt, dann auch diesen selbst ergreift, so dass durch dessen Veränderungen ebenfalls Amblyopie entsteht. Der ophthalmoskopische Befund ist der einer einfachen Neuritis oder Atrophie des Opticus. b) Ebenso können die verschiedenartigsten Neugebilde in der Orbita (Krebse, Cysten, Fettgeschwülste, Wucherungen des Periosts, des Knochens, syphilitische Gummigeschwülste, Elfenbeinexostosen u. s. w.) diese Affection hervorrufen. — Zur Diagnose einer Orbitalerkrankung muss man auf sämmtliche Erscheinungen Rücksicht nehmen, die gewöhnlich durch eine Erkrankung in der Orbita hervorgerufen werden. Unter diesen ist vorzüglich die Hervordrängung des Bulbus aus seiner Lage nach vorne oder einer anderen bestimmten Richtung, also Exophthalmus zu nennen.

5. **Amblyopie durch intracranielle Leiden** (Cerebral- und Spinalamaurose), also durch Erkrankung des Centralorgans des Nervensystems, des Gehirns, Rückenmarks oder deren Hüllen.

a) Cerebralamaurose. Ziemlich constant ist die Beschaffenheit der Pupille; diese ist nämlich sehr gross und starr und zieht sich nicht zusammen, wenn man noch so intensives Licht einwirken lässt; dagegen kommt es manchmal vor, dass die Pupille sich mit den wechselnden Convergenzstellungen der Sehachsen ändert. Mit dem Augenspiegel findet man das Bild einer einfachen Atrophia nervi optici (wovon später).

b) Spinalamaurose. Es gibt eine Reihe von Krankheiten des Rückenmarks, welche mit Amaurose verbunden sind. Das Rückenmarkleiden, welches sie am häufigsten hervorruft, ist Tabes dorsualis, bei der merkwürdigerweise manchmal Amblyopie das erste Symptom ist. Die Diagnose dieser Krankheit ist nicht schwierig. Es tritt hier, abgesehen von den Functionsstörungen und den anderen Symptomen des Rückenmarkleidens (Schmerz in den Extremitäten, Eingeschlafensein derselben, Formication etc.) noch ein Symptom auf, welches die Unterscheidung der Cerebral- von der Spinalamblyopie

erleichtert, nämlich die bedeutende Enge der Pupille und deren träge Reaction bei Spinalamblyopie, während die Pupille bei Cerebralamblyopie sehr weit ist. Das Ganze ist zurückzuführen auf Lähmung der Nervenelemente, welche zum Dilatator pupillae gehen. Die Therapie ist wieder die des Rückenmarkleidens, daher ist wenig zu erwarten.

D. Erkrankungen, vorzugsweise den N. Opticus betreffend.

Ueber die Anatomie und den ophthalmoskopischen Befund des N. opticus war bereits zu wiederholten Malen die Rede. Die Erkrankungen des Opticus sind: 1. Entzündungen, 2. Neubildungen, 3. Atrophie.

I. Neuritis optici.

Entzündliche Erkrankung des Sehnerven (Neuritis optici) combinirt sich sehr häufig mit Retinitis, in welchem Falle man von Neuro-Retinitis spricht. Wenn der entzündliche Process mit Erkrankung des Centralorganes (Gehirn) oder einer Stelle im Verlaufe des Opticus beginnt und von da bis zur Papille (oder noch weiter über die Netzhaut) sich ausdehnt, so nennt man dies Neuritis descendens; wenn aber die Entzündung vom Kopfe des Sehnerven beginnt und gegen dessen Stamm continuirlich fortschreitet, so spricht man von Neuritis ascendens.

a) Neuritis opt. descendens. Die Erscheinungen sind folgende: α) Hyperämie der Papille, starke Injection der Gefässe derselben und zwar besonders der Venen, welche erweitert und geschlängelt sind. Die Papille ist grau, grauröthlich, ihre Grenze verwischt, so dass man weder den Chorioideal- noch den Scleroticalring sieht. β) Trübung der Papille; gewöhnlich scheint diese in allen Durchmessern vergrössert, indem die Trübung sich bis in die Retina erstreckt. Nebstdem findet man auch Ekchymosen, und zwar gewöhnlich streifige — also solche, die in der Opticusfaserschichte liegen. γ) Entzündliche Schwellung der Sehnervenscheibe, dadurch wird sie prominent. Im normalen Zustande ragt der Nervenkopf $^1/_2'''$ vor, bei pathologischer Schwellung kann sie $1-1^1/_2'''$ prominiren. Sie entsteht durch seröses Exsudat und Hyperplasie der einzelnen

Elemente in der Sehnervenscheibe. Man diagnosticirt eine solche Prominenz dadurch, dass man bei der Augenspiegel-Untersuchung die stark geschlängelten Gefässe gleichsam auf einen Hügel hinangehen sieht. Ferner sieht man das Centrum und die Peripherie der Papille nicht zu gleicher Zeit deutlich. Man hat sich jedoch den Augenspiegel nur anders einzustellen, und zwar ihn zu entfernen, wenn man das Centrum sehen will, und zu nähern, wenn man die Peripherie sehen will.

Functionsstörung. Die Sehstörung ist verschieden, es können hochgradige Veränderungen nachweisbar sein, und der Kranke sieht noch kleinern Druck, und andererseits geringfügige oder gar keine Veränderungen mit erheblichen Sehstörungen. Nebst diesen Störungen des directen Sehens kommen noch Einschränkungen des Gesichtsfeldes, manchmal auch Hemiopie vor.

Aetiologie. Neuritis descendens kommt zu Stande: 1. durch Fortsetzung der Entzündung von Seiten des Centralorgans (Meningitis, Encephalitis) auf den Opticus bis in den Bulbus hinein. Hier sind die Erscheinungen der Hyperaemie wenig ausgesprochen, auch die Schwellung (Prominenz) geringer, dagegen die Trübung stärker und in die Retina hinein sich erstreckend. 2. durch mechanische Hyperaemie in Folge von gesteigertem intracraniellem Druck, durch Neubildungen ad basim cranii, Gummata syphilitica, Osteophyten, Entzündungen, Hydrocephalus etc. Wenn nämlich ein Tumor oder ein entzündliches Product ad basim cranii vorhanden ist, so wird dadurch der Druck innerhalb der Schädelhöhle gesteigert, und somit auch der Sinus cavernosus, der ad basim cranii ist, gedrückt. Der Sinus cavernosus aber, der das Reservoir des Venenblutes aus dem Bulbus (Vena ophthalmica) ist, kann kein Blut mehr fassen, so dass mechanische Hyperaemie und in Folge dessen Exsudation in den Opticus und in die Retina zu Stande kommt. Hiedurch ist auch die Schwellung (Prominenz) des Nervenkopfes zu erklären. Dazu kommt noch Folgendes: Der Opticus ist infiltrirt, die Blutgefässe sind erweitert und ausgedehnt, und haben die Lamina cribrosa zu passiren. Da aber die Bündel des Sehnerven geschwellt, die Lamina cribrosa nicht nachgiebig ist, so wird der Rückfluss des Blutes um so mehr gehindert sein, es kommt zur Stagnation und zu mechanischer Hyperaemie. 3. Solche Neuritiden können

auch durch Orbitalerkrankungen, entzündliche Prozesse (Oedeme) im retrobulbaeren Fettgewebe, im Periost, durch Neubildungen, besonders Sarkome etc., ferner durch Anschwellung der Capsula Tenoni bedingt sein.

Verlauf und Ausgang ist meist ungünstig. Die Erkrankung wird rückgängig, wenn das sie veranlassende Moment rückgängig wird. Dies gilt von der Orbitalerkrankung, der oedematösen und eiterigen Infiltration des retrobulbären Fettgewebes. Bei Gehirnleiden ist die Prognose bezüglich der Neuritis ungünstig, es kommt zu Atrophie des Opticus.

Therapie. Es ist wennmöglich der Causalindication Rechnung zu tragen; man wird also gegen das Orbitalleiden zu Felde ziehen, Neugebilde entfernen, Abscesse eröffnen. Geht die Neuritis von entzündlichen Prozessen im Gehirn aus, so lässt sich nicht viel anfangen. Man dürfte höchstens wegen eines syphilitischen Gumma die Schmier- oder Jodcur vornehmen lassen. In den Fällen von starker mechanischer Hyperaemie und bedeutenden Ekchymosen ist eine locale Blutentziehung zweckmässig. Manchmal bessert sich das Sehvermögen augenblicklich.

b) Neuritis opt. ascendens ist eine von der Retina übergehende Entzündung des Nervus opticus. Sie fällt also auch mit der Retinitis (was namentlich bei Retinitis nephritica der Fall ist) zusammen. Was von der Retinitis gilt, gilt auch von der Neuritis optici ascendens, und ist das ganze Bild als Neuro-Retinitis aufzufassen.

II. Atrophia nervi optici.

Anatomisch aufgefasst, besteht die Atrophie des Opticus darin, dass die Nervenelemente zu Grunde gehen und einem ziemlich festen Bindegewebe Platz machen, welches allmälig schrumpft. Dadurch kommt dieser eigenthümliche, bläuliche oder silberweisse Reflex zu Stande. Man findet in solchen Fällen den Opticus degenerirt zu einem bindegewebigen Strang, der beim Durchschneiden knistert. Häufig ist dabei das Neurilemma ausgedehnt, in Folge Ansammlung serösen Exsudats, ein wahrer Hydrops vaginae nervi. Auch die Blutgefässe sind zu bindegewebigen Strängen geworden.

Objective Symptome. α) Die Papille bekommt eine glänzend weisse Farbe oder einen Stich ins Bläuliche oder Grünliche

(während im Normalen das Röthliche vorherrschend ist). β) Die Contouren der Papille treten scharf hervor, ihr Durchmesser ist kleiner und die Begrenzung weniger rund, mehr eckig. γ) Die kleinen Blutgefässe sind ganz geschwunden; auch die grossen Centralgefässe werden kleiner, besonders die Arterien sind dünn, fadenförmig, die Adventitia derselben wuchert, so dass die Gefässe von weissen Streifen begrenzt erscheinen. δ) Die Sehnervenscheibe bekommt manchmal ein getüpfeltes Aussehen, als wenn sie mit einer Menge von grünlichen Punkten versehen wäre, was daher kommt, dass das Netzwerk der Lamina cribrosa sichtbar wird, weil die Nervenelemente, die sie passiren, atrophisch wurden.

Functionsstörungen. Das Sehvermögen ist entweder ganz erloschen, auf's stärkste Licht reagirt der Kranke nicht (Amaurose) oder er reagirt noch auf Licht und Schatten (Amblyopie). Die Sehstörung ist auch hier central, d. h. Störung der centralen Sehschärfe (des directen Sehens) und excentrisch d. h. Einschränkung des Gesichtsfeldes. Erstere ist verschieden; bald ist das directe Sehen gut erhalten, bald ist die centrale Sehschärfe sehr herabgesetzt. Höchst interessant ist die Veränderung des indirecten Sehens. Das Gesichtsfeld ist eingeschränkt und zwar in verschiedener Weise: α) Ziemlich regelmässig von allen Seiten her, concentrisch, wie bei Retinitis pigmentosa, nur mit dem Unterschiede, dass hier die centrale Sehschärfe geschwunden oder bedeutend herabgesetzt ist, während bei Retinitis pigm. die Sehstörung im Centrum gleich Null ist. β) Die Einschränkung ist ganz unregelmässig. Ein Stück der äussern oder innern Hälfte der Retina ist leitungsunfähig geworden. γ) Besonders bemerkenswerth ist die sogenannte Hemiopie (Halbsehen). Die Kranken erkennen blos eine bestimmte Hälfte des Objectes. Wir haben zwei Arten von Hemiopie:

1. Gleichseitige Hemiopie d. h. auf beiden Augen sind die gleichen Seiten der Retina paralytisch, z. B. die linke Hälfte auf beiden Augen. Für's Sehen folgt daraus, dass der der linken Hälfte der Retina entsprechende Theil des Objectes herausfällt, und dass die Kranken von jedem Objecte nur die linke Hälfte sehen. Die Function der macula lut. ist dabei gewöhnlich gut und die Trennungslinie scharf, so dass ein paralytischer Theil unmittelbar an einen normalen stösst und z. B. ein Mensch gleichsam in der Mitte durchschnitten erscheint.

2. Gleichnamige Hemiopie d. h. wo auf beiden Augen die innern Hälften (häufiger) oder die äussern Hälften functionsunfähig sind. Für das Sehen folgt daraus, dass eine Hälfte des Objectes nicht gesehen wird. Dies wissen die Kranken aber nur dann, wenn sie das eine Auge schliessen. Hier ist die Begrenzung nicht so scharf, es ist ein Uebergangsterrain da.

Die Hemiopie erklärt sich durch die anatomische Anordnung der Fasern des Sehnerven bei der Durchkreuzung, welche im Chiasma stattfindet. Jeder Opticus setzt sich aus verschiedenen Fasern zusammen, denn die Kreuzung der Nervenfasern ist blos eine theilweise. Von jedem Tractus opt. geht nämlich der grössere Theil der Fasern an der äussern Seite des Chiasma zum Opticus und zur Retina derselben Seite, ein Bündel von Fasern zieht aber auch von der innern Seite des Tractus zum Opticus der andern Seite (Fig. 11.) Von der rechten Opticuswurzel ziehen also Elemente zur rechten Seite beider Netzhäute. Erkrankt nun eine Opticuswurzel, z. B. die rechte, so wird auf dem rechten Auge die rechte Hälfte (entsprechend den auf derselben Seite gebliebenen Fasern), auf dem linken Auge gleichfalls die rechte Hälfte (entsprechend den gekreuzten Fasern) afficirt. Es ist also gleichseitige Hemiopie. Findet die Erkrankung, z. B. eine Compression, nach der Decussation statt (etwa zwischen den beiden Sehnerven), so werden beide innern Partien afficirt, und es tritt gleichnamige Hemiopie auf.

Aetiologie. Die Cerebral-Amaurose tritt auf: in Folge entzündlicher Processe im Gehirne, Encephalitis, mit oder ohne Abscessbildung, bei verschiedenen Meningitisformen, besonders Basilarmeningitis, bei Haemorrhagien (Apoplexie), bei Wucherung von Neugebilden im Gehirn oder ad basim cranii, ziemlich häufig bei syphilitischen Gummigeschwülsten, endlich bei Erkrankungen des Periosts der Schädelhöhle. Diese sind wichtig, namentlich wenn eine Periostitis jener Canälchen auftritt, welche Gebilde aus der Schädelhöhle in die Orbita führen, so dass die Ciliarnerven oder Blutgefässe comprimirt werden.

Diagnose der Cerebral-Amaurose. Wenn es sich darum handelt, die Diagnose der Cerebralamaurose zu stellen, darf man sich nicht mit der Untersuchung des Auges begnügen, sondern es müssen auch anderweitige Erscheinungen der Erkrankung des Centralorgans vorhanden sein: heftiger, besonders in der Tiefe des Kopfes sitzender Schmerz, so dass der Kopf bei Berührung schmerzhaft ist; ausserdem Schwindel, besonders beim Gehen oder Sitzen; ferner Störungen in den geistigen Functionen, Gedächtnissschwäche, Störung der Sprache, Lähmungen der verschiedensten Art, Paraplegie, Hemiplegie,

manchmal blos Lähmung gewisser Muskelpartien (der Augenmuskeln, der Muskeln des Trigeminus- oder Facialisgebietes), Erscheinungen im Gebiete anderer Sinnesnerven, so des Acusticus (Ohrensausen), des Olfactorius etc. Ziemlich häufig tritt bei Cerebralamaurose heftiges, kaum zu stillendes Erbrechen ein. Durch das Auffassen aller dieser Erscheinungen gelangt man zur Diagnose. Man wird in der Regel finden, dass ein oder das andere Symptom nachweisbar ist; in andern Fällen ist Amblyopie das erste Symptom der Cerebralerkrankung.

Wenn es sich darum handelt, die Natur des centralen Leidens zu bestimmen, so ist dies ungemein schwer; am leichtesten lässt sich bestimmen, ob die Affection basilar ist, oder ob sie in den Hemisphären ihren Sitz hat. Im letztern Falle treten nämlich Erscheinungen der Hemiplegie auf. Wenn die Affection ad basim ist, so erscheint die Störung im Verbreitungsgebiet der Gehirnnerven, Lähmung des Facialis, Oculimotorius, Acusticus etc. Ueberdies kommt dieser Basilar-Affection noch eine specielle Einwirkung auf den Opticus und die Retina zu. (Siehe Neuritis opt.)

Prognose. Graefe hob zuerst hervor, dass die Art der Beschränkung des Gesichtsfeldes berücksichtigt werden muss. Wenn das Gesichtsfeld intact ist, wenn blos das centrale Sehen gelitten, die Deutlichkeit des excentrischen Sehens aber nicht, so ist die Prognose günstig (das ist also der Fall, wenn der kranke Jäger Nr. 5 oder 6 liest). Dagegen ist die Prognose ungünstig, wenn Beschränkung des Gesichtsfeldes da ist, besonders wenn die Beschränkung unregelmässig ist, wenn z. B. nach aussen oder unten ein Quadrant ganz ausfällt, dann geht das Auge zu Grunde. Ungünstig ist auch concentrische Einschränkung. Am besten verhältnissmässig ist einseitige Beschränkung, weil man dann annehmen kann, dass nur der eine Sehnerv ergriffen ist. Gleichseitige Hemiopie gibt also eine relativ gute Prognose, gleichnamige aber eine ungünstige, indem sich der Druck weiter ausbreiten und Amaurose entstehen kann. Unregelmässige Beschränkung des Gesichtsfeldes ist ungünstig. Ein zweites Moment ist das Verhalten der Papille; wenn diese intact ist, ist die Prognose günstig; wenn ausgebreitete Veränderungen da sind, ungünstig.

Therapie ist ziemlich ohnmächtig. Sie muss gegen das Grundleiden sich kehren, namentlich gegen das Gehirnleiden.

und hier kann die Therapie wenig nützen. Man darf den Organismus nicht schwächen. Graefe empfiehlt örtliche Blutentziehung. Von Nutzen erweisen sich auch starke Revulsiva auf den Darm. Die Berliner Schule rühmt die Anlegung eines Cetaceums ad nucham. Diess passt jedoch bei Atrophie des Opticus nicht.

III. Tumores nervi optici.

Es kommt zuweilen vor, dass der N. opticus zum Ausgangspunkte von Geschwülsten wird. Derlei sind:

α) Neurome d. h. Wucherungen des Bindegewebes, welches die Bündel des Opt. zusammenhält.

β) Carcinome. Es sind Fälle beobachtet, wo der Sehnerve primärer Ausgangspunkt einer krebsigen Wucherung war, welche sowohl den Theil innerhalb der Orbita oder auch den innerhalb der Schädelhöhle betraf. Das Carcinom kann eine ansehnliche Grösse erreichen, die Gehirnmasse verdrängen oder einen Exophthalmus hervorrufen und doch nur auf den Opticus beschränkt sein.

γ) Aftergebilde mit reichlicher Cystenbildung. Es ist in vielen Fällen die Diagnose auf einen Sehnerventumor zu stellen möglich.

δ) Myxosarcome (Jacobson).

Erscheinungen sind 1. entweder die der Neuritis opt., dabei findet man die Papille sehr vergrössert, die Faserbündel aus einander getrieben durch eine Geschwulst, welche in das Auge reicht. Die Farbe ist bald röthlich, bald bläulich, bald glänzend weiss. Dann findet man 2. die Erscheinungen der gehemmten Circulation, Leere der kleinen Arterien und starke Ausdehnung der Venen. 3. Das Hauptsymptom ist die Vergrösserung der Opticusscheibe, welcher 4. eine intensive Sehstörung entspricht. Wenn das Aftergebilde weiter gediehen ist, so wird der Bulbus aus der Orbita verdrängt (Exophthalmus).

Achtes Hauptstück.

Krystalllinse.

Anatomie. Die Linse (Lens crystallina, corpus crystallinum) ist ein vollkommen durchsichtiger Körper von der Gestalt einer Linse und ist im Auge unmittelbar hinter der Iris aufgespannt. Man unterscheidet an der Linse die Umhüllungsmembran oder Linsenkapsel und die Linsensubstanz. Die Linsenkapsel ist vollkommen durchsichtig; sie verhält sich analog den übrigen sogenannten structurlosen Membranen des Auges, indem sie selbst bei der stärksten mikroskopischen Vergrösserung sich nicht weiter zerlegen lässt. Sie besitzt eine sehr grosse Festigkeit, setzt dem Eindringen von stumpfen Instrumenten grossen Widerstand entgegen, spitzen Instrumenten gibt sie leicht nach, gegen Reagentien ist sie ziemlich starr, lässt sich schwer lösen. Die Kapsel zerfällt in eine vordere und hintere. Die vordere ist bedeutend härter und dichter, am allerdichtesten ist sie gegen die Peripherie hin, minder dicht gegen den Scheitel. Nebst der Festigkeit hat sie auch eine sehr grosse Elasticität, so dass sie sich einrollt, wenn sie eingeschnitten wird. Die hintere Kapsel dagegen ist sehr weich, dünn und überhaupt feiner als die vordere. Die Linse ist mit ihrer hinteren Fläche in die tellerförmige Grube des Glaskörpers eingesenkt. Die Verbindung der hinteren Kapsel in dieser Grube ist jedoch sehr lose, so dass man die Kapsel leicht herausnehmen kann. Am wichtigsten ist die Schichte der intracapsulären Zellen, das sind sehr zierliche mosaikartige Epithelialzellen. Dieses Epithel der Kapsel, an deren Innenfläche gelegen, ist als Matrix der Linsenfasern anzusehen. Besonders die gegen die Peripherie hin vorkommenden Zellen geben Anlass zu Linsenfaserbildung. Die Linsensubstanz hat eine eigenthümliche Gestalt, ihre vordere Fläche ist flacher, die hintere stärker convex. Wenn der Krümmungsradius der vorderen Fläche auf 10 Millim. veranschlagt wird, so beträgt der der hinteren Fläche 6 Millim. In der Linse unterscheidet man den

Kern und die Rindensubstanz. Die Rindensubstanz ist etwas weicher, etwas succulent, der Kern dagegen eine compacte Masse. Die Rindensubstanz lässt sich in Blätter trennen, während man den Kern nicht in Blätter theilen kann. Gegen den Aequator hin ist die Rindensubstanz am mächtigsten. Es hängt dies mit der Entwickelung der Linse zusammen, weil die peripheren Schichten die jüngsten, die den Kern umgebenden Schichten die ältesten sind. Die Farbe der Linse ist bei jugendlichen Individuen vollkommen wasserhell; je älter das Individuum wird, desto mehr metamorphosirt sie sich, wird mehr gelblich, gelblichbraun, sogar rostbraun.

Zusammensetzung der Linsensubstanz. Das wichtigste Moment sind die Linsenfasern; sie sind 6kantig, prismatisch, so dass man beim Durchschnitt einer Linsenfaser ein Sechseck bekommt. Eine Linsenfaser passt genau an die andere. Die Enden der Fasern sind sägeförmig gezähnt, wodurch die Verbindung noch inniger wird. Die Fasern bestehen aus einer Umhüllungsmembran, einem flüssigen Inhalte, in welchem das sogenannte Globulin oder Crystallin nachgewiesen wurde, und einem Kerne, der aber blos bei Jüngeren noch vorhanden, bei Aelteren bereits geschwunden ist.

Anordnung der Linsenfasern. Die Linse ist ein Gebilde, welches aus vielen über einander liegenden Schichten, die alle, gleich gebaut sind, besteht. Jede Schichte wird aus einer Lage von Linsenfasern gebildet, welche gleich lang sind. Die Anordnung derselben geschieht in folgender Weise: Denkt man sich vom Centrum der Linse gegen die Peripherie hin eine Linsenfaser ziehen, die nach hinten über den Aequator umschlägt (weil sie um etwas länger ist, als der Radius der Linsenfläche) und unmittelbar hinter demselben an der hinteren Fläche aufhört; ferner eine andere Faser, die hart neben ihr liegt, aber etwas weiter vom vorderen Pole beginnt, somit auf der andern Seite (wegen gleicher Länge aller Fasern) etwas entfernter vom Rande, also näher zum hinteren Pole, aufhört als die erstere; ebenso die nächstfolgenden Fasern, immer etwas höher beginnend, jedoch so, dass der Anfang Aller in eine gerade Linie fällt; so kommt, wenn diese Anordnung nach 3 (oder 4 Seiten) stattfindet, dadurch ein Stern mit 3 (oder 4) Strahlen zu Stande. An der hinteren Seite entsteht naturgemäss eine ganz gleiche Figur, nur ist sie um 60°

gedreht. In diesem Sterne ist ein flüssiger Inhalt oder eine moleculäre Masse mit einzelnen Zellen untermischt, welche eine Menge von Fortsätzen aussenden, so dass dadurch ein System von Lücken und Zellen entsteht, welches in inniger Beziehung zur Ernährung der Linse steht. Der Aequatorialdurchmesser beträgt circa 8, der Dickendurchmesser circa 4 M.

Veränderungen der Linse während des Lebens. Beim neugebornen Kinde ist die Linse stärker gewölbt, dicker, im Aequator dafür schmäler. Die Folge davon ist, dass alle Neugebornen kurzsichtig sind. Diese Kurzsichtigkeit ist also nicht auf Verlängerung der Sehachse, sondern auf die stärkere Convexität der Linse zurückzuführen. Dabei ist die Linse weich, breiig. Im weiteren Verlaufe des Lebens verdichtet, verhärtet sich die Linse, und der Kern bildet sich immer mehr aus, je mehr die Linse hart wird. Zugleich ändert sich die Farbe; während sie beim Kinde wasserhell, durchsichtig ist, wird sie um das 20. Jahr herum schon gelber, bis sie weingelb wird. Bei alten Leuten ist die Linse intensiv gelb gefärbt, etwa braungelb. Je mehr sich die Linse bräunt, desto weniger wird sie durchsichtig. Die Formveränderung d. h. das Wachsthum der Linse steht in innigem Zusammenhang mit der Entwickelung der Linsenfasern. Deshalb wächst die Linse weniger in der Dicke, mehr aber in der Breite, in Folge dessen wird die Linse weniger convex. Demnach verschwindet diese Art von Kurzsichtigkeit, die man beim Kinde findet. Ferner wird die Linse immer härter, trockener und spröder, was besonders vom Kerne gilt, der sich von der Rinde deutlich abgrenzt.

Ernährung der Linse und ihr Verhältniss zu den übrigen Theilen des Auges. Die Linse besitzt ein Aufhängeband, nämlich die Zonula Zinnii, welche wie eine Krause gefaltet den ganzen Rand der Linse mit dem Corpus ciliare in Verbindung setzt. Es zerlegt sich nämlich die Zonula Zinnii in 2 Lamellen, von denen die Eine auf die vordere Kapsel, die Andere auf die hintere geht, so dass dadurch der um die ganze Linse hinziehende Petit'sche Canal (von den beiden Theilen der Zonula Zinnii und dem Aequator der Linse begrenzt) gebildet wird. Die Firsten der Ciliarfortsätze gehen nicht bis zu den Rändern der Linse, sondern es besteht ein Zwischenraum zwischen ihnen, welcher 2—3‴ beträgt.

Bezüglich der Ernährung der Linse hat man die Vorstellung, dass die Kapsel als Matrix der Linse anzusehen ist. An der inneren Fläche der Kapsel befindet sich eine Epitheliallage, so dass hier die weitere Ernährung durch Zellen vermittelt wird.

Eine weitere Frage ist die, wie sich die Linse und Linsenkapsel gegen Verletzungen verhält? Wenn man die Linsenkapsel einfach einsticht, so entsteht in der nächsten Nähe der Einstichsöffnung eine Trübung, die Masse wird weicher und quillt aus der Einstichsöffnung hervor, wobei sich eine Auflagerung bildet, die man als Krystallflecke bezeichnet. Diese Krystallflecke werden allmälig abgestossen und in die vordere Kammer abgelagert, wo sie resorbirt werden. Dabei bleibt gewöhnlich eine geringe Trübung zurück. Wenn man eine Linsenkapsel in grösserem Umfange verletzt, so wird dadurch die Linsensubstanz mit dem Humor aq. in Contact kommen, wodurch die Trübung eine allgemeine wird, und auch eine Aufquellung stattfindet. Allmälig geht diese Aufquellung immer weiter und weiter vor sich; die Linse zerfällt in einzelne Partikel, welche in die vordere Kammer fallen und da allmälig resorbirt werden. Wenn man die Kapsel also öffnet, so geht gewöhnlich die Linse verloren, die zurückgebliebene Kapsel aber trübt sich und so entwickelt sich secundäre Cataracta. Ebenso wie sich die Linse empfindlich zeigt gegen Verletzungen der Kapsel, ebenso verhält sie sich auch gegen Erschütterung, Stoss etc., indem sich gewöhnlich Cataracta entwickelt. Die Ursache hievon ist darin zu suchen, dass die intracapsulären Zellen verschoben werden, die Ernährung dieser Zellen wird anomal, und so entwickelt sich endlich Trübung der Linsensubstanz.

Die Frage, ob die verloren gegangene Linse sich regenerirt, wurde früher bejahend beantwortet, wobei man sich α) darauf stützte, dass bei Extractionen der Linse noch Linsensubstanz im Auge des Thieres nach der Section gefunden wurde (Loewenberg in Frankfurt); β) auf die Erfahrung, dass bei Menschen, welchen man die Linse extrahirte, man nach dem Tode im Kapselsacke Linsensubstanz fand, und zwar an der Peripherie, so dass ringsum ein Ring zu Stande kam, den man Krystallwulst nennt; γ) auf die Beobachtung, dass Individuen, an welchen man die Staaroperation vollzog, noch eine gewisse Accommodation besitzen d. h. dass sie entferntere und nähere Gegenstände deutlich sehen können. Darüber ist jedoch zu bemerken, dass man bei den Thieren (Kaninchen) die Linse nicht vollständig entfernte,

es waren also nicht neugebildete, sondern schon praeexistente Zellenmassen der Linse. Auch lässt sich ja die Linsenmasse nicht vollständig herausnehmen. In ähnlicher Weise verhält es sich mit dem Krystallwulst am menschlichen Auge, wo dies nichts anderes, als die Aequatorialtheile der Linsenmasse sind, die zurückbleiben, und die vor der Resorption geschützt sind, während die mittleren Theile fehlen, weil hier Resorption stattfand. Was das Accommodationsvermögen der an Staar Operirten betrifft, so ist das bei Aphakie ganz aufgehoben. Mit einem Glas erhält der Aphakische blos in einer bestimmten Entfernung ein scharfes Bild, so dass dem Auge näher oder weiter gelegene Objecte in Zerstreuungskreisen gesehen werden. Bei enger Pupille können sie nun unbeschadet der Zerstreuungskreise Gegenstände sehen, für die das Auge nicht eingestellt ist. Dies ist aber keine Accommodationsfähigkeit. Daraus geht also hervor, dass eine Regeneration der Linsenmasse nicht stattfindet.

Function der Linse. Damit ein deutliches Sehen stattfinde, muss das ganze von einem Objecte ausgehende Strahlenbündel auf der Netzhaut vereinigt werden, so zwar, dass die convergirenden Strahlen in der Netzhaut sich schneiden. Die Strahlen werden aber convergent gemacht durch den sammelnden Apparat, der aus der Cornea, dem Humor aqueus, dem Krystallkörper und wohl auch dem Glaskörper besteht. Die Cornea allein ist schon im Stande, parallel auf sie auffallende Strahlen convergent zu machen, allein nicht in dem Masse, dass sie auf der Netzhaut vereinigt würden, sondern hinter derselben. Wenn aber noch die Linse hinzukommt, so convergiren die Strahlen so sehr, dass sie auf der Retina zur Vereinigung kommen. Ausser der bedeutenden Brechung der Strahlen hat aber die Linse noch eine sehr wichtige Function, indem sie es ist, die die Accommodation des Auges vermittelt. Diese geht durch die Convexitätszunahme der Linse vor sich. Beim Sehen in die Nähe wird die Linse stärker convex, der Krümmungsradius wird also verkürzt. Damit aber die Linse convexer werden könne, und andererseits damit sie wieder in die frühere Lage zurückkomme, muss sie elastisch sein und einen gewissen Grad von Weichheit besitzen. Die erwähnten Veränderungen werden demgemäss leicht vor sich gehen bei jugendlichen Individuen. Von grosser Wichtigkeit ist die im Linsenstern angesammelte Flüssigkeit, welche sich leicht durch einen ganz geringen Druck verschieben kann. Das ist vollkommen im Einklange mit der Accommodationsfähigkeit des verschiedenen Lebensalters. Im späteren Alter nimmt die Accommodation ab, es entwickelt sich Presbyopie,

welche auf seniler Verhärtung der Linse in erster Linie beruht. Endlich geschieht es, dass die Accommodation ganz beseitigt ist; dies tritt gegen die 60er Jahre ein. Die Linse wird mit zunehmendem Alter immer flacher, so dass sie im höheren Alter scheibenförmig; ganz kuchenartig wird, wodurch die Linse an dioptrischer Kraft einbüsst, und das Auge, das früher für ferne Gegenstände noch einzustellen fähig war, auch ferne Gegenstände nicht mehr zu sehen im Stande ist. Die Consistenz der Linse im höheren Alter ist so beschaffen, dass sie wohl einen Widerstand setzt, aber sich doch schneiden lässt.

I. Cataracta

Anatomisches Verhältniss. Die Linsentrübung (Cataracta) ist verschieden, je nachdem der Kern oder die Rinde daran betheiliget ist. Dabei finden wir eine Differenz zwischen Kern und Rindensubstanz. a) Ziehen wir den Kern in Betracht, so sehen wir, dass er fest, trocken und spröde geworden, eine weingelbe, sogar rost- oder gelblichbraune Farbe annahm, aber dabei noch immer einen gewissen Grad von Durchscheinbarkeit behielt. Wenn man einen cataractösen Kern analysirt, so findet man, dass er sich aus concentrischen Schichten zusammensetzt, wobei man die einzelnen Fasern nicht von einander trennen kann. Bricht man den Kern auseinander, so sind die Bruchflächen nicht glatt, unregelmässig. In anderen Fällen sind die Linsenfasern brüchig geworden, wobei man eine amorphe, feinkörnige Masse eingebettet findet, die die Elemente auseinander treibt. Der Linsenkern wird desto breiter und dünner, je älter das Individuum ist. b) Intensiv macht sich die Trübung in der Rindensubstanz geltend; diese wird gelblichgrau getrübt, breiig erweicht, in grösserem oder geringerem Maasse. Dieser Brei besteht aus einer Menge von Partikeln der Linsenfasern und von Fettmolecülen. Auch Cholestearin (sternförmig angeordnet) wird gefunden. Der ganze Process (wie er also bei seniler Cataracta vor sich geht), beruht auf Zerfall der Linsensubstanz, auf eine chemische Differenzirung; dabei wird die Linse zugleich an Wassergehalt ärmer. Die Cataracta ist also zurückzuführen auf einen rein senilen Process; auf Atrophirung der Linse.

Eine Reihe von physiologischen Experimenten bestätigt die Ansicht von der Verarmung der Linse an Wassergehalt. Dr. Kunde fand, dass, wenn er einem Frosche eine Quantität Kochsalz injicirte und also Wasser entzog, kurze Zeit darauf beide Linsen cataractös wurden; wenn man dann den Frosch ins Wasser setzte, verloren sich die Trübungen.

Die Atrophie der Linse (= Cataracta) ist jedoch auch auf einen entzündlichen Process, auf die sogenannte Phakitis zurückzuführen. Man findet nämlich Wucherung der Zellen des Kapselepithels durch Anschwellung und Proliferation der Zellen, so dass dadurch eine Masse neugebildeter Elemente zu Stande kommt, die die Linsenfasern auseinander drängen. Wenn die neugebildeten Zellen zerfallen, so werden Trübungen der Linse die Folge sein.

Untersuchung der Cataracta. 1. Im normalen Zustande, wo die Linse durchsichtig und farblos ist, erscheint uns die Pupille schwarz. Bei älteren Leuten, wo also die Linse bereits eine gelbliche Färbung annahm, findet man einen eigenthümlichen, aus der Tiefe des Bulbus kommenden lichtgrauen Reflex (s. S. 165), der seine Lage im Centrum der Pupille je nach der Stellung des untersuchenden und untersuchten Auges zum Fenster ändert. Wenn nun die Linse getrübt ist, findet man in der Pupille bald eine gleichmässig gesättigte, weiss- oder gelblichgraue Färbung (vollkommene Trübung der Rindensubstanz), bald grauweisse, zackige Streifen von bouteillengrünem oder gelblichem Teint und opalartigem Glanz (hinterer Rindenstaar) etc. Dies ist eine Art der Untersuchung mit freiem Auge. Man hat dabei bald in der Richtung der Achse, bald schief in die Tiefe zu sehen, um nicht beginnende Trübungen zu übersehen. 2. Die Untersuchung bei seitlicher Beleuchtung ist zuverlässiger, weil man hiedurch auch zu entscheiden in der Lage ist, ob die Trübung total ist. Hat man, wie es öfters nöthig ist, die Pupillen durch Atropin erweitert, und wirft man mittelst einer Sammellinse von 2" Brennweite das Licht einer Lampe auf das Auge, so sieht man genau die Ausdehnung der Trübung und kann auch genau die Lage der noch durchsichtigen Fasern beurtheilen. 3. Das empfindlichste Mittel zur Erkenntniss einer, wenn auch noch so geringen Cataracta ist die Untersuchung mit dem Augenspiegel. Wenn man mit diesem Licht ins Auge wirft, so wird rothes Licht von dem Augengrunde zurückgeworfen; wenn nun Staar da ist, so wird die trübe Partie das Licht

abhalten, und man wird schwarze Stellen auf dem rothen Augengrunde sehen. 4. Zur Diagnose des Staars dienen noch die Purkině-Sanson'schen Reflexbilder, entworfen von der Cornea, der vorderen und hinteren Kapsel (s. Accommodation). Von der hinteren Kapsel, als Hohlspiegel wird ein umgekehrtes, verkleinertes, von der vorderen, als Convexspiegel ein aufrechtes, verkleinertes Bild von jedem Leuchtobjecte entworfen. Wenn nun Trübung der Linse da ist, so wird das hintere Kapselbild entweder ganz verschwinden oder undeutlich werden. Es wird aber um so deutlicher sein, wenn die Trübung hinter der hinteren Kapsel (im Glaskörper) sein wird.

Specielle Formen der Cataracta. Man unterscheidet in Bezug auf Ausdehnung der Trübung partielle und totale Cataractaformen. Erstere betreffen entweder den Kern allein — Cat. nuclearis, oder die Rindensubstanz — Cat. corticalis, wohl auch blos die Kapsel — Cat. capsularis.

A. Partielle Cataracta.

1. **Centrallinsenstaar.** — Cataracta lenticularis centralis — ist eine im Centrum der Linse befindliche, scharf umschriebene Trübung, die sich, von vorne gesehen, als grauer Punct von Mohnkorngrösse, tief hinter der Pupille und in deren Mitte gelegen, charakterisirt. Diese Form an und für sich gibt keinen Anlass zur Sehstörung und ist angeboren mit anderen Bildungsfehlern (Coloboma iridis, Irideremia, Mikrocornea) combinirt, oft an beiden Augen. Der Centrallinsenstaar wird lange Zeit von den Kranken gar nicht bemerkt, sie werden auf ihn erst später durch Beobachtung im Spiegel aufmerksam gemacht. Mit dem Augenspiegel sieht man einen runden schwarzen Fleck auf rothem Grunde.

2. **Schichtenstaar** oder nach Arlt: Stationärer Kernstaar jugendlicher Individuen. — Cataracta zonularis, oder perinuclearis. In der Regel betrifft die Trübung blos jene Rindenschichte, die auf dem Kern liegt, und zwar mehr am Aequator; zuweilen ist auch die Peripherie des Kernes in einigen Schichten und in seltenen Fällen in toto an der Trübung betheiligt. Mitunter kommt es vor, dass nebst der dem Kerne anliegenden trüben Rindenschichte noch eine zweite, oder auch dritte mehr periphere Rindenschichte

getrübt ist, so dass man also 2—3 concentrisch gelegene trübe Zonen hat.

Objective Symptome. Wenn die Trübung nicht intensiv und die Pupille eng ist, wird die Cataracta ganz übersehen; wenn sie aber etwas intensiver ist, so erkennt man sie schon bei enger Pupille; bei ad maximum erweiterter Pupille ist die Diagnose des Schichtenstaars nicht schwer. Man findet mit freiem Auge oder bei seitlicher Beleuchtung eine kreisrunde, gewöhnlich scharf umschriebene Trübung, nicht in der Ebene der Pupille, sondern etwas hinter ihr, von bläulich grauer oder mehr weisslicher Farbe und 2—$2^1/_2$‴ Durchmesser, so dass also bei stark (auf 3‴) erweiterter Pupille ein schmaler Reif gegen den Pupillarrand hin intact bleibt. Die Trübung zeigt radiäre Streifen und ist gegen den Rand hin intensiver, gegen das Centrum minder intensiv. Der periphere Rand ist in manchen Fällen scharf und rund, in anderen sind noch zackige oder spitze Ausläufer vorhanden. Zuweilen findet man noch eine zweite, oder noch eine dritte concentrische, oft in der Mitte eine knopfähnliche Trübung. Ebenso charakteristisch zeigt sich die Trübung bei der ophthalmoskopischen Untersuchung, wobei die Trübung sich als schattengebender Körper geltend macht und im durchfallenden Lichte schwarz erscheint, so dass der intact gebliebene Theil den rothen Augengrund in Form eines Ringes durchsehen lässt. Da die Trübung gegen das Centrum nicht so intensiv ist, so sieht man hier noch einen rothen Schein. Wenn die Trübung wenig intensiv ist, so erfolgt blos eine Abschwächung des rothen Lichtes.

Subjective Symptome. Der Schichtstaar macht sich wie eine Hornhauttrübung durch Diffusion und Abhaltung des Lichtes geltend. Wenn die Trübung mehr intensiv ist, wird mehr die Abhaltung, wenn sie mehr dünn ist, die Diffusion des Lichtes vorherrschen. Man sieht deshalb α) dass solche Individuen grelles Licht meiden, sich mit dem Rücken gegen die Lichtquelle stellen, damit die Blendung wegfalle, zu welchem Zwecke sie auch die Lider stark zusammenkneifen; sie sehen im Freien schlechter als im Zimmer, des Morgens und an trüben Tagen besser, als am hellen Tage etc. β) Nebst dieser Blendung kommt noch Sehstörung dazu, dadurch dass die Cataracta Licht in einem gewissen Quantum abhält, so dass

die Kranken mit dem erkrankten Auge weniger gut sehen (Jäger Nr. 6 oder 7), als mit dem gesunden, dabei bedürfen die Kranken mehr Licht, welches sie sich durch Annähern der Objecte gegen das Auge verschaffen. Es ist aber von Myopie leicht zu unterscheiden, denn ein Myopiker wird Nr. 1 der Jäger'schen Schriftproben lesen, während ein Individuum mit Schichtenstaar bloss Jäger Nr. 7 (aber oft blos 16 oder 17) lesen kann. γ) Das Sehvermögen ist modificirt je nach der Weite der Pupille. Es gibt Fälle, wo die Individuen entschieden besser sehen bei erweiterter, Andere hingegen bei enger Pupille. Ist nämlich die Trübung intensiv, so sehen sie besser, wenn Atropin eingeträufelt wird, weil die früher abgehaltenen Lichtstrahlen an der Peripherie der Trübung Zutritt zur Netzhaut erlangen; ist aber die Trübung halb durchsichtig, so sehen sie bei erweiterter Pupille schlechter, wegen der bedeutenden Diffusion.

Aetiologie. Der Schichtstaar kommt nicht angeboren, sondern in den ersten Jahren des Lebens erworben vor und ist selten, so dass auf 10.000 Kranke 29 Schichtstaare fallen. In der grossen Mehrzahl der Fälle gingen Convulsionen voraus oder andere mit Gehirnerscheinungen auftretende Erkrankungen, Hydrocephalus etc. (Arlt). Dieses lässt sich in Einklang bringen, indem einerseits die Cataracta mit der Erschütterung der Linse, andererseits sammt den Convulsionen mit dem Gehirnleiden (also Ernährungsstörung) im Zusammenhange steht. Die Krankheit kommt oft auf beiden Augen, aber mit verschiedenem Intensitätsgrade vor.

Verlauf. Die Trübung bleibt das ganze Leben stationär (daher der Name), gewöhnlich geht sie aber trotzdem gewisse Modificationen ein, sie nimmt nämlich zur Pubertätszeit etwas an Intensität (d. h. an Dicke), nicht aber an Extensität zu.

Es gibt aber auch progressive Schichtstaare. Graefe gab einige Anhaltspunkte zur Unterscheidung derselben von den stationären an, indem man bei ersteren Streifen, Punkte, überhaupt furchenartige Trübungen in dem noch freien Theil der Pupille, bei letzteren dagegen diesen noch vollkommen frei findet. Graefe hebt hervor, dass es desto langsamer mit der Trübung geht, je schmäler die Streifen und Punkte sind.

Therapie. Von innerlichen oder äusserlichen Medicamenten ist nichts zu erwarten. Man muss zur Operation schreiten und

zwar zur Iridektomie, Iridodesis oder aber zur Staaroperation (Discission). Man wird die Staaroperation machen bei progressivem Schichtstaar, und wenn der freie Theil der Pupille nur $^3/_4$—1‴ breit ist. Man wird hier die Discission wählen, weil es rasch und leicht zur Heilung mittelst Resorption kommt. Die Heilung dauert mindestens 12 Wochen. Man wird aber, wenn es möglich ist, lieber die Iridektomie machen (S. Seite 172).

3. **Harter Kernstaar**, Cataracta nuclearis dura (Phakoskleroma, seniler Kernstaar). Diese Form tritt bei ältern Individuen auf und bildet häufig den Anfang der senilen Cataracta. Die Trübung kann auf den Kern beschränkt bleiben; aber in den meisten Fällen tritt auch Trübung der Rindensubstanz hinzu, so dass Cataracta totalis entsteht. Diese Form charakterisirt sich durch eine gelblichbraune Trübung im Centrum der Pupille, die mehr weniger gegen die Peripherie derselben reicht und $^1/_4$—$^1/_2$‴ hinter der Ebene der Pupille sich befindet. Die Pupille verliert ihre Schwärze und bekommt einen Stich in's Bräunlichgelbe. Die Trübung ist in der Mitte am intensivsten, nach aussen löst sie sich in eine Wolke auf. Hiedurch unterscheidet sich diese Form auch vom Schichtenstaar. Dazu kommt noch der Umstand, dass man beim Schichtenstaar immer radiäre Streifungen und bläulichweisse Farbe findet. Bei seitlicher Beleuchtung, noch besser mit dem Augenspiegel sieht man den Kern getrübt und die Peripherie dagegen hell. Bei vollständiger Trübung des Kerns sieht man auch in Form eines schmalen dunkeln Halbmondes einen Schlagschatten, den die Iris bei seitlich einfallendem Lichte auf den von ihr entfernt liegenden getrübten Kern wirft.

4. **Weicher Kernstaar,** Cataracta nuclearis mollis (Phakomalacia) ist noch leichter mit dem Schichtstaare zu verwechseln, als der harte. Er zeigt sich als lichtgraue Trübung im Centrum der Pupille am intensivsten, und nach aussen hin sich in eine Wolke auflösend. Die Farbe ist gleich der der Rauchwolke von Cigarren. Vom harten Kernstaar unterscheidet er sich durch die Farbe, indem ersterer gelblichbraun oder bräunlich, letzterer lichtgrau ist. Vom Schichtenstaar unterscheidet sich der Kernstaar dadurch, dass bei diesem die Trübung im Centrum (bei jenem aber am Rande) am intensivsten ist. Der weiche Kernstaar kommt nur bei jüngern Individuen, ferner in Folge von schweren Krankheiten, insbesondere Diabetes

mellitus vor, entwickelt sich sehr rasch, combinirt sich mit Rindenstaar und wird zum Totalstaar.

5. **Rindenstaar,** Cataracta corticalis. Die Rindensubstanz trübt sich entweder in ihrem vordern oder hintern Antheile auf zweierlei Art: α) dadurch, dass sich die Linsensubstanz speichenartig verdunkelt, wobei sich zuerst in der Nähe des Kapselfalzes, also am Rande der Linse ringförmig Trübungen von $^1/_4$—$^1/_2$‴ Breite bilden. β) Es entstehen nicht einzelne Speichen, sondern das Ganze stellt einen Beschlag der vordern oder hintern Kapsel mit einem feinen Netzwerke, wie Spinngewebe dar. Bei oberflächlicher Untersuchung sieht man Alles wie in einem dunkeln Schleier. Gewöhnlich schreitet die Trübung immer weiter fort und verschmilzt mit der bereits vorhandenen des Kerns. Man hat also einen vordern und hintern Rindenstaar.

a) Beim vordern Rindenstaar sieht man, namentlich bei dilatirter Pupille radiär verlaufende, weiss- oder gelbgraue Streifen, oder eine gleichmässige Trübung. Wenn die Speichen breiter werden und auf einander zu wachsen, wird die ganze Rinde trübe. Nebstdem findet man gegen den Aequator hin im Kapselfalze einen ganzen trüben Reifen, welchen man auch mit dem Namen Gerontoxon lentis oder Arcus senilis lentis bezeichnet. Die Trübung ist überhaupt gegen den Aequator dicker, gesättigter. Beim vordern Rindenstaar sieht man die Trübung weit vorne und von gelblichgrauer Farbe; diese rührt daher, weil noch Lichtstrahlen zwischen den Rindenfasern reflectirt werden. Bei auffallendem Lichte findet man weisse Stellen auf dunklem, bei durchfallendem Lichte schwarze Stellen auf rothem Grunde. Ist die Trübung intensiv, so erscheint sie ganz weiss und zeigt einen Perlmutterglanz, wenn sie ganz der vordern Kapsel anliegt.

b) Beim hintern Rindenstaar sieht man die Trübung sehr weit hinter der Pupille, in Form von Radien, die auch zusammenfliessen können, so dass ein ganzer Sector trübe ist. Wenn die vordere Rindensubstanz und der Kern durchsichtig sind, erscheint der Staar grau; wenn jedoch schon der Kern gelb ist, so erscheint auch die Trübung gelb. Der hintere Rindenstaar nimmt nur allmälig zu, kann Jahre lang bestehen, bevor sich Totalstaar entwickelt, und bevor er das Sehvermögen beeinträchtigt, im Gegensatze zum vordern, der sehr rasch

fortschreitet. Ferner treten Veränderungen in der Chorioidea (Chorioiditis disseminata, exsudativa, auch serosa) und Retina (Retinitis pigmentosa) auf.

Bezüglich der Untersuchung ist zu erwähnen, dass eine mehr oder weniger im Centrum der hinteren Partien der Rindensubstanz sich befindliche Trübung mittelst des Augenspiegels leicht eruirt werden kann. Sieht nämlich das zu untersuchende Auge gerade nach vorne, so sieht man im durchfallenden Lichte einen schwarzen Fleck in der Mitte des Augengrundes; macht das Auge eine Bewegung nach unten, so erscheint der durch die Trübung verursachte Schatten am oberen Theile des rothen Augengrundes; sieht es endlich nach oben, so erscheint der Schatten im unteren Theile. Man sieht also, dass die Trübung eine der Cornea entgegengesetzte Bewegung macht. Nicht so verhält es sich bei Trübungen im vordern Theile des Linsensystems, denn diese machen die Bewegungen der Cornea mit. Sieht das untersuchte Auge nach unten, so erscheint auch der Schatten im durchfallenden Lichte am unteren Theile des Augengrundes.

6. **Kapselstaar**, Cataracta capsularis, ist entweder angeboren oder erworben.

a) Der angeborne vordere Centralkapselstaar, Cataracta capsulae anterioris centralis. Der vordere Centralkapselstaar, der angeboren vorkommt, charakterisirt sich durch sein symmetrisches Auftreten auf beiden Augen als lichtgraue punktförmige Trübung mehr oder weniger im Centrum der Pupille und durch die scharfe Begrenzung. Für den angebornen Centralkapselstaar ist noch als Unterscheidungsmerkmal vom erworbenen hervorzuheben, dass bei ihm in der Cornea keine Veränderung vorkommt.

b) Der erworbene vordere Centralkapselstaar ist der Folgezustand einer Erkrankung der Hornhaut (s. S. 98), die in diesem Falle auch noch getrübt ist. Wenn der erworbene Centralkapselstaar besonders gross ist, nennt man ihn Pyramidenstaar, weil die Spitze eines im Centrum der vordern Kapsel aufgelagerten Pfropfes in die vordere Kammer ragt. Auch angeboren wurde jedoch der Pyramidenstaar bereits beobachtet.

c) Der vordere Kapselstaar tritt zu den secundären Metamorphosen der Alterscataracta hinzu (siehe unten), ferner als Folgezustand der Iritis und Chorioiditis, wo es auch zur Trübung der Linsensubstanz kommen kann – Cataracta accreta, lymphatica oder spuria (s. Seite 153). Der vordere Kapselstaar zeigt bei der Untersuchung eine scharf umschriebene, jedoch unregelmässig begrenzte, bläulichweisse,

hie und da mehr saturirte Trübung, ziemlich im Centrum der Pupille, in einer Flucht gehend mit der Ebene der Iris. Man kann im Bereiche dieser Trübung keine radiären Streifen finden.

Untersucht man eine im Centrum der Pupille befindliche Trübung der vordern Kapsel mit dem Augenspiegel, so findet man, dass sie im durchfallenden Lichte bei den verschiedensten Bewegungen des Auges stets die Mitte der Pupille einhält.

B. Totale Cataracta.

1. **Altersstaar**, Cataracta senilis. Sie betrifft den Kern und die Rindensubstanz und beginnt als partielle Cataracta — Cataracta incipiens — bald vom Kerne aus, häufiger von der Rinde, und zuweilen geschieht es, dass sie von beiden zugleich ausgeht. Man findet demgemäss bei Cataracta incipiens an der Peripherie radiär verlaufende Streifen oder Zacken oder einen trüben Reifen am Aequator, wobei die peripheren Partien intensivere Trübungen zeigen. Im Ganzen sind jedoch diese noch so unbedeutend, dass sie mit freiem Auge oder bei seitlicher Beleuchtung wenig oder gar nicht, sondern blos im durchfallenden Lichte in ihrer charakteristischen Form bemerkt werden. Auch ein spinngewebiger Beschlag der Kapsel deutet auf Rindenstaar als Ausgangspunct der Alterscataracta. In anderen Fällen findet man eine centrale Trübung mit verwaschenen Rändern, wobei man tief im Innern des Auges einen grauen oder schwarzen Körper wahrnimmt, der von der Trübung des Kerns herrührt. Im durchfallenden Lichte sieht man eine schwarze oder (bei geringer Trübung) graue Scheibe auf dem rothen Augengrunde.

Wenn die Trübung zunimmt, besonders wenn sie von der vordern Rinde ausgeht, findet man, dass die Linse dicker wird, dadurch dass die Linsenfasern aufquellen und die vordere Kapsel vorwärts drängen, in Folge dessen wird die Iris nach vorne gedrängt und die vordere Kammer enger. Dies ist die Cataracta intumescens. Während des Stadiums der Intumescenz (Aufblähung) ist die Cataracta bläulich weiss, opalisirend, durchsetzt von mehr weniger breiten radiären Streifen, die einen Perlmutterglanz zeigen, weil sie sich zur vordern Kapsel etwa wie der Beleg eines Spiegels zur Glasplatte verhalten. Ferner bemerkt man, dass die Iris in gewissen

Fällen einen Schlagschatten zeigt (weil nämlich die Linse in ihrer oberflächlichen Partie noch durchsichtig ist). Diese Intumescenz dauert so lange, bis die Trübung vollständig ist. Während dieses Stadiums darf man nicht operiren, weil die Verbindung zwischen Kapsel und Rinde so fest ist, dass man nicht, ohne Reste zurückzulassen, die Linse entfernen kann, und weil sich auch Stücke abstreifen.

Ist die Trübung der Linse vollständig, so erfolgt eine Abnahme des Volums der Linse durch allmäligen Zerfall und partielle Resorption der oberflächlichen Schichten derselben, so dass sie noch kleiner werden kann, als sie vor Beginn der Entstehung der Cataracta war. Demgemäss wird die vordere Kammer wieder weiter, und der Schlagschatten der Iris schwindet. Ist die Linse ganz bis an die Kapsel trübe, so spricht man von der Cataracta matura. Die Charaktere des reifen Staars sind folgende: α) gleichmässige Trübung von der Peripherie bis zum Centrum und vollständige, so dass man selbst bei durch Atropin erweiterter Pupille keinen durchsichtigen Theil findet; die trüben Streifen sind vollkommen geschwunden. Dabei ist die Farbe gelb oder gelblichweiss oder noch andere Nuancen bietend. Ist nämlich die Trübung der Rindenschichte stark entwickelt, so ist sie gelblichweiss, ist die des Kernes intensiver, gelblichbraun. β) Das Stadium der Blähung ist bereits abgelaufen, die vordere Kammer ist tiefer geworden; durch die regressive Metamorphose wurde nämlich die Linse kleiner, ferner der Zusammenhang zwischen Linse und Kapsel gelockert, so dass der Staar wie eine Frucht in ihrer Kapsel (Hülle) liegt. Daher der Name „reif."

Die Untersuchung bei seitlicher Beleuchtung (s. Seite 71) gibt uns ein sicheres Mittel zur Diagnose des Totalstaars. Bei seitlicher Beleuchtung sieht man nämlich (am besten bei durch Atropin erweiterter Pupille) an alten Individuen den gelb (ähnlich den Darmsaiten) gefärbten Kern deutlich hinter der Pupillarebene, weil die Iris ja an der vordern Linsenkapsel schleift. Ist dagegen Cataracta da, so wird der Kern undeutlich oder gar nicht durch die grau- oder bläulichweiss getrübten Rindenfasern gesehen. Ist nur eine geringe Trübung durch die Rindenfasern zu eruiren, d. h. scheint der gelbe Kern deutlich durch, so liegen nur wenig getrübte Rindenfasern vor ihm; in diesem Falle muss man die vordere Augenkammer unter-

suchen. Ist sie normal, so ist noch viel durchsichtige Rindensubstanz da; ist sie aber tiefer, so ist schon ein grosser Theil der Rinde resorbirt. Ist der Staar noch nicht total, so spricht man von einer Cataracta nondum matura s. immatura. Die Dauer der Trübung und der Grad der Sehstörung geben keinen Anhaltspunkt für die Beurtheilung der Reife der Cataracta; erstere höchstens bei beiderseitiger Cataracta, wo die Trübung auf dem einen Auge später auftrat, aber in gleicher Weise zunimmt, als auf dem andern; letztere deshalb nicht, weil ganz reife Cataracte weniger das Licht abhalten und diffundiren.

Wird in diesem Stadium nicht operirt, so wird 1. entweder die Rindensubstanz zu einer emulsiven Flüssigkeit verwandelt durch Zerfall zu moleculärer Masse und Fettmetamorphose, wobei der Kern immer kleiner wird und sich senkt, bis er endlich ganz verschwindet. Hat der Linsenkern sich gesenkt, so findet man die Trübung nicht gleichmässig, die obere Hälfte — verflüssigte Rinde — ist grau, die untere — der Kern — ist mehr braun. Bemerkenswerth ist noch der Umstand, dass der Kern locomotionsfähig ist, so dass er nach rechts, links oder vorne sich begibt, je nach der Lage des Kranken. 2. Oder es werden einfach die flüssigen Elemente resorbirt, die Rinde wird dünner, besonders im Centrum, so dass die Linse flacher wird und eine kuchenartige Form und mehr bräunliche Farbe annimmt. Diese Staare mit zerfallener Rindensubstanz nennt man Cataracta hypermatura.

Während bei dem reifen Staar die Kapsel intact blieb, kommt bei diesen Modificationen noch das Auftreten der Kapseltrübung hinzu. Die Zellen gehen gewisse Metamorphosen ein, und es kommt zur Entwickelung von Schwielen oder Plaques, so dass an der Innenfläche der Kapsel, und zwar mehr in der Mitte eine Auflagerung zu Stande kommt. Die Kapsel selbst ist dabei entweder intact, oder sie ist auch in Mitleidenschaft gezogen.

2. Weicher Totalstaar. Dieser charakterisirt sich durch eine gewöhnlich breitgestreifte, stark opalisirende, bläulich- oder grauweisse Trübung mit sehr schön ausgesprochenen radiären Streifen. Die Trübung liegt mehr nach vorne und hat die Farbe des Buchbinderkleisters; man findet keinen resistenten Kern in der Mitte, sondern die Trübung ist gleich-

mässig. Er tritt bei jugendlichen Individuen bis zum 30. Lebensjahre auf. Wenn die Trübung einige Zeit bestanden, kommt es durch Schrumpfung zu secundären Formen (ein Stadium der Reife kommt hier nicht vor).

C. Secundäre Cataractaformen.

1. **Cataracta membranacea.** α) Findet eine fortgesetzte Resorption der flüssigen Elemente eines reifen Staars statt, so wird nach und nach die Linse immer kleiner, bis sie endlich nach vollkommener Aufsaugung der flüssigen Theile blos eine hautartige, scheibenförmige Cataracta darstellt; die getrübte Membran ist hinter der Iris in der Ebene der Firsten des Ciliarkörpers ausgespannt und stellt eine undurchsichtige, kreideweisse, auch gelblichweisse oder etwas durchscheinende bläulichweisse Trübung dar. β) Wenn nach Verletzung der vordern Kapsel die Linsensubstanz mit dem Kammerwasser in Berührung tritt (siehe S. 228), oder wenn durch das Trauma die Zonula Zinni zerrissen, also der Zusammenhang der Linse mit dem Ciliarkörper grossentheils aufgehoben, oder aber die Linse bedeutend erschüttert wurde, so findet gleichfalls Zerfall und Resorption der Linsenfasern und Zurückbleiben einer membranartigen Trübung statt. Auch nach Staaroperationen bleiben Streifen oder Zipfel der getrübten Kapsel, oft mit dem Pupillarrande der Iris oder sogar mit der Hornhautnarbe verwachsen zurück. Man nennt deshalb die Cataracta membranacea auch **Cataracta traumatica** oder **secundaria**. Die Trübung erfolgt bei der Cat. membr. durch Auflagerung von Exsudat an die äussere oder wohl auch durch Wucherung der intracapsulären Zellen an der innern Fläche der Kapsel. Sie entsteht aber auch durch Faltung oder Schrumpfung der vordern Kapsel.

2. **Cataracta arido-siliquata** ist ebenfalls durch Schrumpfung des Linsengewebes bedingt, wo aber fettigkalkige eingedickte Linsenmasse zurückblieb in Form von Klumpen, und die Kapsel viel dicker, undurchsichtig weissgelb ist; daher der Name trockenhülsiger Staar.

3. **Cataracta cystica** — Balgstaar — ist eine trübe weiche Linse, deren vordere Kapsel gegen die Pupille hin trübe und etwas verdickt ist. Der Balgstaar entsteht zumeist in Folge von Chorioiditis oder Iridochorioiditis, mit der man die Lockerung

oder Ablösung der Zonula Zinnii in Zusammenhang bringt. Man erkennt ihn an der schneeweissen Farbe.

4. **Cataracta fluida.** Man sieht bei erweiterter Pupille eine ziemlich gleichmässige, graulichweisse Trübung in der Ebene der Pupille. Sie kommt bei Kindern bis zur Pubertät vor und hat das Aussehen, als wenn eine Milchmasse dahinter wäre. Die Flüssigkeit enthält Trümmer von Linsenfasern, Fett und Cholestearinkrystalle. Sie heisst auch **Cataracta lactea.**

Einzelne Benennungen von Cataractaformen. a) Cataracta Morgagnii, eine Form, bei welcher die Rinde zerfallen, verflüssigt und getrübt ist, der Kern dagegen mehr weniger durchsichtig blieb. Man findet bei der Untersuchung die Trübung im untern Antheile intensiver; sehr selten. b) Cataracta dehiscens (Sichel) ist eine manchmal zur Beobachtung kommende Form, bei der die Trübung die Gestalt eines Sternes annimmt. Der Name ist sehr unpassend gewählt, da man sich früher vorstellte, die Trübung entstehe durch eine Zerklüftung der Linse, was aber unrichtig ist. c) Cataracta nigra. Man nannte die Cataracta dann schwarz, wenn der Kern die Farbe der Schale einer Rosskastanie hatte. d) Cataracta gypsea ist eine Art von Verkalkung der Linse, und ist in die Reihe der Cataractae arido-siliquatae einzureihen.

Functionsstörungen, gesetzt durch Cataracta. Trübungen der Linse bewirken Sehstörung, sowohl durch Abhaltung der zur Netzhaut tendirenden Lichtstrahlen, als auch durch Diffusion des Lichtes. Es tritt demgemäss Abnahme der Sehschärfe und die Erscheinung der Blendung auf. Gewöhnlich sind die Erscheinungen derart, dass 1. die Kranken im Beginne in die Ferne schlecht sehen, weil sie eben wenig Licht erhalten, da eine gewisse Quantität desselben durch die Cataracta absorbirt wird; dann treten 2. die Blendungserscheinungen auf; dies ist zumal der Fall, wenn die Trübung in der Rinde beginnt. Es findet also Lichtdiffusion statt. Man sieht deshalb, dass solche Leute grelles Licht meiden und sich mit dem Rücken gegen die Lichtquelle stellen; dass sie ferner die Lider stark zusammenkneifen, um sich gegen Blendung zu schützen; dass sie endlich im Freien schlecht er sehen, als im Zimmer. 3. Monoculäres Doppelsehen (doppelte Kerzenflamme) beobachtet man gleichfalls im Beginne, besonders beim Auftreten einzelner trüber Streifen, und es scheint damit im

Zusammenhange zu stehen, dass das Brechungsvermögen der Linse sich mit dem Auftreten der Trübung ändert, so dass die Linse gleichsam in mehrere dioptrische Systeme zerfällt, deren jedes ein anderes Brechungsvermögen besitzt. Auch Mehrfachsehen (besonders von höher liegenden Gegenständen) kommt vor. 4. Für die Diagnose wichtig und auch ziemlich interessant sind die Modificationen der Sehkraft bei wechselnder Beleuchtung. Wenn die Trübung vom Kerne beginnt, sehen die Leute besser bei erweiterter Pupille, im Zimmer besser als im Freien. Das sind auch jene Fälle, wo man durch Atropineinträufelung dem Kranken Besserung verschaffen kann. Beginnt die Trübung von der Peripherie der Rinde, so besteht die Functionsstörung in der Weise, dass bei enger Pupille besser gesehen wird, im Freien besser als im Zimmer etc. Wenn die Trübung mehr gegen den Pol hingeht, so sehen die Leute schlechter beim Sonnenlichte und stellen sich daher so, dass sie die Gegenstände gut betrachten, aber die Augen im Dunkeln halten (also mit dem Rücken gegen das Fenster). Je intensiver die Trübung ist, desto bedeutender ist die Sehstörung. Sie wächst also mit Zunahme der Trübung der Linse, wie es bei Altersstaar der Fall ist, stetig bis zur Reife desselben, und ist auch am intensivsten, wenn der Staar reif ist. Um diese Zeit, wo die Linse an Grösse abnimmt, kann es auch geschehen, dass der Kranke noch Finger zählen kann, weil er nämlich an der Linse vorübersieht. Noch mehr sehen die Individuen beim überreifen Staar.

Es gilt überhaupt der Grundsatz, dass die Sehstörung den mechanischen Hindernissen proportional ist. Ist die Trübung gross, so unterscheiden die Individuen nur hell und dunkel; ein Missverhältniss zwischen Sehstörung und mechanischem Hindernisse ist durch Auftreten anderweitiger Erkrankungen bedingt.

Differentialdiagnose. Sehstörung kann bedingt werden: 1. dadurch, dass den Lichtstrahlen der Zutritt zur Netzhaut abgesperrt wird, wie dies bei Trübung der einzelnen Gebilde des dioptrischen Apparates der Fall ist (Hornhauttrübungen, Pupillarmembranen, Trübung der Linse und des Glaskörpers); 2. dadurch, dass die Chorioidea, Retina oder der Sehnerve erkrankt ist, so dass also kein Bild der Netzhaut wahrgenommen oder die Fortleitung zum Sensorium commune behindert wird;

endlich 3. bei Refractions- und Accommodationsanomalien. Die Berücksichtigung jener Momente, die eine Abnahme des Sehens und eine Trübung in der Pupille veranlassen, führt leicht zur Erkenntniss der Cataracta. Mit Myopie kann leicht beginnende Cataracta, besonders bei jüngeren Personen, verwechselt werden, da diese in die Ferne schlecht zu sehen angeben. Man wird aber bald Myopie ausschliessen, wenn Concavgläser nicht corrigiren, und wenn kleine Buchstaben (Jäger Nr. 1) nicht gelesen werden. Auch hält ein Individuum mit Cataracta (besonders nuclearis) das Buch zuweilen schief zum Auge, wenn eine periphere Partie der Netzhaut zum Lesen verwendet wird. Das Glaukom kann ebenfalls zur Verwechselung mit Cataracta Veranlassung geben, namentlich da zuweilen bei beiden Erkrankungen durch rasche Steigerung der Convexgläser den Kranken Erleichterung verschafft wird. Man halte sich jedoch die Vermehrung des intraoculären Druckes meist schon im Beginne des Glaukoms, die typische Beschränkung des Gesichtsfeldes (Abnahme der Empfindung an der Schläfenpartie der Netzhaut), die etwa bereits vorausgegangenen entzündlichen Anfälle (Obscuration) und den ophthalmoskopischen Befund vor Augen. Bei Chorioideal- und Retinalleiden findet man häufig unregelmässige und nicht typische Einschränkungen des Gesichtsfeldes.

Complicationen. Sehr wichtig für die Prognose nach der Operation ist der Umstand, ob blos Trübung der Linse vorhanden ist — Cataracta simplex, welche dem Kranken die Aussicht gewährt, nach der Operation mit Hilfe von Staarbrillen relativ gut zu sehen, oder ob noch anderweitige Veränderungen im Auge sind — Cataracta complicata. Demnach ist die Untersuchung, ob reine (einfache) oder complicirte Cataracta da ist, unbedingt nöthig. 1. Den Schein einer Lampenflamme in einem verdunkelten Zimmer erkennt ein mit Cataracta behaftetes Auge in mindestens 10′ Distanz. Die Distanz wird naturgemäss grösser sein bei Cataracta nondum matura, bei geschrumpftem Staare, und bei Schichtstaar etc. Wenn das Individuum die Lampenflamme blos auf geringe Distanz erkennt, so ist wohl an Veränderung des Licht empfindenden Apparates zu denken. 2. Man muss die Reactionsfähigkeit der Pupille auf Licht und Schatten prüfen (bei Cataracta simplex reagirt die Iris prompt); allein diese

Probe ist unzuverlässig, weil Synechien vorhanden sein können, und weil die Reactionsfähigkeit der Pupille mit dem Lichtempfindungsvermögen nicht immer in Proportion steht. 3. Ausserdem muss man die verschiedenen Regionen des Gesichtsfeldes durchmustern (siehe Seite 198). Man lässt daher einen gewissen Punkt fixiren, am besten die eigene Hand und bewegt eine Kerzenflamme nach allen Richtungen; wenn der Kranke den Schein nach einer Richtung nicht wahrnimmt, kann man auf Complication schliessen. Zu bemerken ist, dass man jedes Auge für sich, bei Verdeckung des andern, untersuchen muss. Dies wäre die Untersuchung auf die wichtigste Complication, nämlich auf Krankheiten der Netzhaut, Amblyopie und Amaurose, von der der Effect einer etwaigen Operation abhängt. Es sind jedoch für die Prognose noch andere Erkrankungen am Bulbus von entscheidendem Einflusse, so das gleichzeitige Vorhandensein von Glaukom in einem cataractösen Auge, ebenso die Verflüssigung des Glaskörpers etc.

Aetiologie. Die Cataracta ist ziemlich häufig, so dass circa 14—15% der Augenkranken cataractös sind. Die Ursachen sind: 1. Einwirkung von Traumen auf die Linsenkapsel, sei es durch Continuitätstrennung oder sei es durch Erschütterung des Linsensystems. Wir finden Cataracta bei jugendlichen Individuen auftreten durch heftige Erschütterungen, wie bei älteren. Zu bemerken ist noch, dass Cataracta traumatica in den meisten Fällen eine weiche Cataracta ist. 2. Die Cataracta ist häufig eine secundäre Erscheinung anderweitiger Erkrankungen des Bulbus, und zwar nach perforirenden Hornhautgeschwüren, in Folge von Iritis, indem einerseits ein Exsudat auf die Kapsel abgelagert wird, durch dessen Organisirung zu Bindegewebe und Schrumpfung Ernährungsstörungen in der Kapsel und Linse zu Stande kommen, andererseits indem das Muttergewebe der Linse, nämlich das Corpus ciliare erkrankt. (Cataracta accreta, gypsea, calcarea.) Die Erkrankungen der Chorioidea und Retina, namentlich Netzhautablösung und Glaukom führen auch zu Cataracta. Die Prognose dieser Art Cataracta ist ungünstig. 3. Entsteht Cataracta unter solchen Umständen, wo anzunehmen ist, dass der Organismus einen beträchtlichen Verlust an Wasser erlitten hat; was man an Thieren experimentell nachwies, kann man klinisch beobachten. So erklärt sich bei Diabetes mellitus die gewöhnlich weiche Cata-

racta höchst wahrscheinlich wegen Wasserverlust des Blutes und der Linse (und so wäre es auch erklärlich, wenn in Karlsbad Cataracta sich bessert), ebenso bei Cholera asiatica wahrscheinlich; man hat aber keine Beobachtungen gemacht, weil die Individuen früher sterben, und weil die anderen Verhältnisse sich so combiniren, dass man nicht beobachten konnte. 4. Bei Vergiftung durch Mutterkorn (Secale cornutum), der sogenannten Kriebelkrankheit, Ergotismus. 5. Die häufigste Ursache der Cataracta ist eine senile Metamorphose der Linse (Alterscataracta). Einzelne trübe Streifen findet man bei allen alten Leuten in geringem Grade, aber diese erregen keine nennenswerthen Sehstörungen. Die letzte Ursache, warum sich bei alten Leuten Cataracta entwickelt, weiss man nicht. (Die Frage, ob Cataracta erblich ist oder nicht, ist unentschieden, einzelne Beobachtungen sprechen pro, andere contra). 6. Die Cataracta ist auch angeboren, und zwar: angeborner Centrallinsenstaar gewöhnlich mit anderen Bildungsfehlern, Coloboma iridis etc. combinirt, ferner angeborne totale Linsentrübung, weich oder hart, sogar cataracta arido-siliquata und membranacea.

Verlauf ist sehr verschieden. Es gibt Fälle, wo sich die Trübung binnen wenigen Tagen entwickelt, und andere, wo die Entwickelung Jahre lang dauert. Es richtet sich das nach dem Alter und den Ernährungsverhältnissen des Individuums. Die in Folge des Alters auftretenden Cataracte haben einen sehr langsamen Verlauf, so dass man nicht bestimmen kann, wie lange es bis zur Reife dauern wird. Durch besonders schleppenden Verlauf zeichnet sich jene Form aus, die mit Trübung der hintern Corticalsubstanz begonnen hat. Man hat auch einige Anhaltspunkte, um zu bestimmen, ob Cataracta rasch oder langsam verlaufen wird. Cataracta mit recht schmalen Streifen verläuft gewöhnlich langsam, sind die Streifen breit und stark opalisirend, so geht es rasch. Das wäre über Cataracta senilis. Bei jugendlichen Individuen (weiche Formen der Cataracta) geht es rascher. Doch lässt sich auch hier nicht bestimmen, wie lange es dauern wird. Rasch erfolgt die Trübung, wenn Traumen dem Staar zu Grunde liegen. Aber auch hier modificirt sich die Sache nach dem Alter des Individuums. Je älter es ist, desto länger dauert es.

Therapie. Es wird sich zuerst darum handeln, ob man Cataracta auf medicamentösem Wege heilen kann. Merkwürdig

ist, dass hie und da Beobachtungen von Heilung der Cataracta ohne Operation auftreten; aber es sind deren nur wenige Fälle, wo bereits entwickelte Cataracta zurückging oder stationär blieb. Ob man dieses Rückgängigwerden oder Stationärbleiben den Medicamenten zuzuschreiben hat, ist wohl nicht zu entscheiden. Es gibt Beobachtungen, wo Cataracta in Karlsbad, durch den Gebrauch von Jod, durch methodische Paracentesirung der Cornea zurückgegangen sein sollte. Wenn man auch nicht vollständig heilen kann, soll man doch, für den Fall, als die Operation nicht statthaft ist, solatii causa etwas geben, und da empfiehlt sich Jodkali, jedoch so, dass es den Organismus nicht herunterbringt und zwar: Rp. Kali carbon. granum. Kali hydrojod. grana sex. Ung. emoll. drachmam. M. D. S. Salbe, 2mal des Tages erbsengross auf die Stirne einzureiben. Wenn man beobachtet, dass der Erkrankte bei erweiterter Pupille besser sieht, so kann man zur Salbe noch Atropin geben und zwar 1 gran, oder man träufelt Atropin ein. Wenn die Trübung derart ist, dass sie vom Rande anfängt, mehr durchscheinend ist, also durch Diffusion (Blendung) stört, so wird man die Pupille kleiner machen durch Einlegen von Calabarpapier, oder man wird eine Schutzbrille (stenopäische oder dunkle Brille) geben.

Was das diätetische Verhalten betrifft, so mögen die Kranken sich nichts abgehen lassen, sich gut nähren, im Freien sich öfters aufhalten und einer Beschäftigung nachgehen, jedoch keine grosse Anstrengung mit dem Auge machen, denn durch Congestionen könnte es zu Erkrankungen der Chorioidea oder Retina kommen.

Operative Therapie. Man hat 3 Methoden, nach denen man verfährt, um durch Beseitigung der getrübten Linse aus dem Bereiche der Pupille den Strahlen wieder Zugang zur Retina zu verschaffen. Nach der einen wird die getrübte Linse ganz aus dem Bulbus entfernt — Extraction; nach der andern wird sie aus ihrer Lage, dem Pupillargebiete, in den Glaskörper gedrängt — Reclination oder Depression; nach der dritten endlich wird sie durch Eröffnung der vordern Kapsel mit dem Humor aqueus in Contactwirkung gesetzt und allmälig zur Resorption gebracht — Discissio oder Dilaceratio.

a) Extractio Cataractae.

Extractio Cataractae ist die kunstgemässe Entfernung der getrübten Linse nach schnittweiser Eröffnung der Hornhaut (des Skleralbordes oder der Sklera) und Schlitzung der vordern Kapsel. Der Ausdruck Extractio ist nicht sehr passend, da die Linse nicht herausgezogen, sondern vielmehr herausgedrückt wird (somit Expressio cataractae). Die Extraction wird ausgeführt entweder durch Bildung eines Hornhautlappens — Lappenextraction, oder durch Bildung einer linearen Hornhautwunde — einfache Linearextraction, oder durch eine mehr weniger lineare Corneal- oder Corneo-skleral-Wunde in Verbindung mit einer Iridektomie — periphere Linearextraction (Gräfe).

I. Lappenextraction.

Bis vor Kurzem wurde die Lappenextraction in der grossen Mehrzahl der Fälle geübt; durch die Gräfe'sche Methode jedoch wurde sie beinahe ganz verdrängt, um so mehr als der Kreis der Indicationen für die letzterwähnte Operationsmethode sehr erweitert wurde.

Gleichwohl lässt sich gegenwärtig noch kein endgiltiges Urtheil über den Werth der beiden Operationen fällen, und die Lappenextraction ist noch als keineswegs endgiltig aufgegeben zu betrachten.

Indicationen. Man wird den Lappenschnitt zur Anwendung bringen a) bei ausgereifter Alterscataracta mit grossem, hartem Kern, aber auch b) beim Totalstaare jugendlicher Individuen, wenn ein relativ grosser und consistenterer Kern vorhanden ist.

Der reife Staar bietet bei der Operation die relativ geringsten Schwierigkeiten, indem er nach Eröffnung der Kapsel sehr leicht und ohne Zurücklassung von Resten austritt. Ist der Staar noch nicht reif, d. h. sind noch einzelne oberflächliche Linsenschichten durchsichtig, so haften diese an der Kapsel so fest an, dass nach geschehener Entfernung der getrübten Linse im Kapselsacke noch viele Linsenreste zurückbleiben, welche in 2facher Art nachtheilig wirken können: α) Die Linsenreste, welche mit dem Kammerwasser in Berührung kommen, quellen auf und veranlassen entzündliche Erscheinungen am Auge (Iritis, Iridokyklitis, Panophthalmitis). β) Die zurückgebliebenen Linsenpartien trüben sich und bilden mit der wenig retrahirten vordern Kapsel eine Cataracta secundaria (Nachstaar).

Die Nachtheile der Lappenextraction bestehen: a) in der grossen Häufigkeit der Vereiterung des Hornhautlappens, die

(zuweilen ausgedehnte) Trübungen der Hornhaut oder Phthisis corneae zur Folge hat; b) im consecutiven Auftreten von Iritis Iridokyklitis und Iridochorioiditis.

Selbstverständlich muss man vor der Operation das Sehvermögen genau untersuchen und eruiren, ob man es mit einer einfachen oder complicirten Cataracta zu thun hat. (S. Seite 283.)

Ferner ist es angezeigt, dem Patienten vor der Operation ein leichtes Laxans oder Clysma zu verabreichen. Ueberdies soll die Pupille durch Einträufelung von Atropin erweitert werden. Bezüglich der sonstigen Vorbereitungen gilt das Seite 177 Gesagte.

Instrumente sind folgende erforderlich: Ein Beer'sches Staarmesser (welches nach dem Principe des Keils wirkt, und dessen Länge zur Breite sich wie 14:4 verhält), eine sichelförmig gekrümmte Nadel und ein Daviel'scher Löffel. Ausserdem soll man bereit haben: ein Irishäkchen, eine Hakenpincette und Instrumente für eine etwaige Iridektomie: Irispincette und eine nach der Fläche gekrümmte (Louis'sche) Scheere. Lidhalter (Ophthalmostaten) sind nicht anzuwenden.

Ausführung der Operation. Die ganze Operation lässt sich in 4 Momenten ausführen und zwar:

I. Bildung des Lappens. Sind die Lider und der Bulbus fixirt, so sticht man mit dem Staarmesser $\frac{1}{2}'''$ nach innen vom Limbus unter dem horizontalen Meridian senkrecht in die Cornea ein, wendet, nachdem man die Dicke der Cornea durchstochen, das Heft gegen die Schläfe, so dass die Fläche des Messers parallel zur Ebene der Iris und der Rücken desselben horizontal verläuft. Nun wird das in der angegebenen Lage gehaltene Messer durch die vordere Kammer möglichst gleichmässig geführt, noch vor dem Limbus ausgestochen, und durch Vorschiebung der Hornhautschnitt beendigt, worauf die Lider freigelassen werden, und der Patient angewiesen wird, die Augen leicht (wie beim Schlafen) zu schliessen.

Man erlangt durch diesen Hornhautschnitt eine halbkreisförmige Wunde, beziehungsweise einen Hornhautlappen von 4''' Länge und 2''' Breite, und zwar beziehen sich diese Zahlen auf die Wundränder an der Descemetischen Haut. Da nämlich die Cornea $\frac{1}{2}'''$ dick ist und schräg durchschnitten wird, so wird die Oeffnung der vordern Fläche derselben überall um $\frac{1}{2}'''$ grösser sein, d. i. die Basis des Lappens wird 5''' lang sein. Die Oeffnung in der Descemetischen Haut entspricht aber genau den Dimensionen der Linse, deren

Aequatorialdurchmesser circa 4‴, und deren Dickendurchmesser circa 2‴ beträgt.

Der Hornhautschnitt soll rein und ohne Zacken ausgeführt werden; ferner soll er nahe dem Hornhautrande sein, damit die Wunde auf etwa 2‴ klaffen könne, sowie damit die austretende Linse sich nicht an den möglicherweise hervorragenden Hornhautrand anstemme.

Nach vollendetem Hornhautschnitt fliesst das Kammerwasser ab, die vordere Kammer wird aufgehoben, die Linse legt sich an die hintere Fläche der Cornea, indem sie vorrückt, wobei selbstverständlich die Zonula Zinnii ausgedehnt wird. Die Durchmesser des Bulbus im Aequator (der von oben nach unten und der von rechts nach links) werden durch Wirkung der Recti kleiner.

2. Eröffnung der vordern Kapsel. Man lässt den Kranken, wenn die Lider wieder fixirt sind, nach oben sehen und führt eine sichelförmig gekrümmte, horizontal gehaltene Nadel mit dem Rücken (nicht mit der Spitze) voraus unter dem Lappen, ohne diesen zu lüften, langsam hinauf, bis die Spitze zum obern Pupillarrand, ohne die Iris zu erreichen, angelangt ist. Hierauf wird die Nadel so gewendet, dass die Schneide nach hinten gegen die Kapsel sieht, und schneidet man diese zuerst von oben nach unten und dann von rechts nach links ein, wodurch ein Kreuzschnitt in der vordern Kapsel erlangt wird, worauf die so gebildeten Zipfel sich retrahiren (einrollen).

Durch das kreuzweise Einschneiden der Kapsel wird einerseits eine hinreichende Oeffnung für die Linse gebildet (ein einfacher Schlitz genügt nicht), andererseits die Bildung von Zipfeln und Zurückziehung derselben veranlasst, so dass dadurch die Entstehung des Nachstaares verhütet wird.

3. Entbindung der Linse. Soll die Linse austreten, muss sie sich um ihre horizontale Axe drehen (d. h. der obere Rand kommt nach hinten, der untere nach vorne), und die Iris muss nachgeben, so dass, wenn dies der Fall ist, und die Oeffnungen in der Cornea und Kapsel hinreichend sind, die Linse von selbst austritt, sobald man den Kranken nach oben sehen lässt, um eine Contraction der Augenmuskeln hervorzurufen.

Findet jedoch die Entbindung der Linse spontan nicht statt, so muss man diese entweder mittels eines auf das untere Augenlid mit dem Zeigefinger angebrachten Druckes ermöglichen, oder wo auch dieser noch nicht hinreicht, führt man das Werfen des Staares dadurch herbei, dass man auf die obere Hälfte der Cornea mit einem Daviel'schen Löffel oder mit dem Zeigefinger auf das obere Lid einen gelinden Druck ausübt. Es versteht sich, dass man mit dem Drucke allmälig

nachlassen muss, sobald die Linse auszutreten im Begriffe (im Durchschneiden begriffen) ist.

Wenn die Linse nicht austritt, so ist der Grund ein verschiedener: a) Kann die Hornhautwunde zu klein sein; in diesem Falle erweitert man den Hornhautschnitt am besten mittels einer nach der Fläche gekrümmten Scheere. Ein Messer ist zur Erweiterung nicht so zweckmässig. b) Die Kapsel ist entweder gar nicht oder nicht hinreichend eröffnet. c) Der Hornhautschnitt wurde zu weit vom Limbus angelegt, so dass ein Falz entstand, an dem sich die Linse stemmt. Man muss dann die Linse zuerst nach aufwärts drängen, so dass deren unterer Rand zur Schnittwunde kommt. d) Die Linse wurde durch unzweckmässigen Druck luxirt, wobei die Zonula zerrissen wurde, und steigt nach aufwärts, indem der abfliessende Glaskörper sie verdrängt; man muss dann die Linse reponiren durch Druck auf das Lid und sie dann mittels eines Daviel'schen Löffels oder mit dem Irishäkchen herausholen. e) Die Pupille ist besonders bei alten Leuten nicht erweitert, oder sie verengert sich plötzlich, wenn Kammerwasser abfliesst. f) Hintere Synechieen hindern das Austreten der Linse.

Die Iridektomie ist vorzunehmen a) wenn die Pupille trotz Einträufelung von Atropin sich nicht erweitert hat; b) wenn die Iris bei der Entbindung der Linse sehr gezerrt oder gequetscht wurde; c) wenn der Hornhautlappen zu klein ist; d) wenn viele Linsenreste im Auge geblieben sind, wie es z. B. bei unreifen Staaren der Fall ist.

4. Entfernung der Staarreste und Adaptirung des Lappens. Es ist darauf zu sehen, dass die Linse möglichst vollständig entfernt werde. Sind aber noch Linsenreste vorhanden, so sind diese entweder dadurch zu beseitigen, dass man mit dem Zeigefinger auf das untere Lid einen sanften Druck ausübt und mit dem Daumen von oben her langsam streicht; oder man führt den Daviel'schen Löffel flach unter den Lappen und entfernt mit diesem etwaige Linsenreste.

Man kann hierauf Sehversuche vornehmen (indem man dem Kranken in angemessener Entfernung Finger, eine Uhr etc. vorhält), wodurch man einen doppelten Zweck erzielt. Einmal wird der Kranke, wenn er die Gegenstände deutlich sah, die Beruhigung haben, dass die Operation gelungen ist, und wird sich demgemäss die nächste Zeit ruhig verhalten, besonders wenn er ermahnt wird, dass von seiner ferneren Haltung der vollständige Effect abhängig ist. Ferner wird man durch solche Schversuche, wenn der Operirte die vorgehaltenen Gegenstände nicht erkennt, aufmerksam gemacht, näher nachzuschauen, und ein etwa noch vorhandenes mechanisches Hinderniss erkennen.

Man sorge nicht allein dafür, dass die Pupille rein sei,

sondern auch dafür, dass die Wundränder genau anliegen (adaptirt werden), damit eine Heilung per primam bewirkt werde. Hierauf wird ein einfacher Schutzverband angelegt (während das andere Auge geschlossen bleibt). Der Verband besteht darin, dass man das Auge leise schliessen lässt (wie beim Schlafe), auf dasselbe Charpie gibt und darüber zwei Leinwandstreifen, 6″ lang und 4″ breit, die blos an den Enden mit Empl. diachyl. bestrichen sind, führt, den einen vom Stirnhöcker der einen Seite zum Jochbogen der andern Seite, den zweiten ebenso, nur etwas nach aussen; darüber kommt eine Flanellbinde.

Wären zwischen den Wundrändern a) noch Linsenreste, so werden diese mit dem Daviel'schen Löffel abgestreift. Ist b) vorgefallene Iris zwischen den Wundlefzen, so trachte man diese dadurch in ihre Lage zu bringen, dass man ein wenig wartet oder Sehversuche wiederholt, oder wenn einige Zeit das Auge geschlossen blieb (allenfalls noch das obere Lid über demselben sanft gerieben wurde), das obere Lid emporgehoben wird. Erst wenn alle diese Versuche nicht nützen, reponire man sie mit dem Daviel'schen Löffel. c) Sind Blutgerinnsel in der Wunde, so können sie mit einer Pincette entfernt werden. d) Stösst die innere Kante des Lides an die Wunde, so ziehe man das Lid ab, lasse den Kranken nach abwärts sehen und lege das untere Lid vorsichtig an.

Zu bemerken ist, dass man auch den Bindehautsack genau untersuchen muss, ob nicht daselbst Linsenreste oder Augenwimpern, die später wie fremde Körper einen Reiz erregen könnten, vorhanden sind.

Nachbehandlung. Nach Anlegung des Verbandes bleibe der Operirte im Bette absolut ruhig liegen, wobei der Kopf weder zu hoch gelagert, noch zu weit rückwärts gebeugt sei. Die Nahrung sei mässig, leicht verdaulich. Man lasse dem Kranken bei seinen nöthigen Bedürfnissen (beim Trinken, beim Stuhlgang etc.) keine Muskelanstrengung zu, damit synergische Contraction der Augenmuskeln vermieden werde.

Unmittelbar nach der Operation hat der Patient (keine heftigen Schmerzen, sondern) blos das Gefühl eines fremden Körpers im Auge, erst nach einigen Stunden stellt sich leichter Schmerz und Stechen im Auge ein, es fliesst dann durch die Wunde das wieder angesammelte Kammerwasser ab. Diese Sprengung der Wunde und das Abfliessen des Kammerwassers wiederholt sich in den ersten 24 Stunden 2–3mal. Doch wird die Wunde nach 24 Stunden verklebt. Nach 2, 3 oder 4 Tagen hat der Kranke gar keinen Schmerz. Was den Verband betrifft, so wechselt man ihn (wenn keine heftigen Schmerzen

angegeben werden,) erst am 3. Tage, ohne das Auge öffnen zu lassen. Findet man die Lider normal und die Charpie nicht durchfeuchtet, so legt man den Verband wieder an, ohne das Auge zu öffnen. In der Weise wird täglich nachgesehen und erst am 5. Tage wird das Auge (jedoch im Dunkeln) untersucht, wobei man die Wunde per primam geheilt und geringe Ciliarinjection findet. Man träufle Atropin ein und lege den Verband wieder an.

Bei der Lappenextraction kommt auf 10 Fälle ein Fall mit ungünstigem Ausgang. Dieser besteht im Verlust des Auges durch Panophthalmitis. Ausserdem wird das günstige Resultat vereitelt a) durch Vereiterung der Cornea, b) durch Iritis und deren Ausgänge, c) durch Vorfall der Iris, d) durch Cataracta secundaria, e) durch staffelförmiges Anheilen des Lappens.

II. Linearextraction.

Die Gefahren der Lappenextraction, welche in einer grossen Zahl (10—12%) von Fällen einen ungünstigen Ausgang herbeiführten, gaben Anlass zur linearen Extraction. Indem also ein $2^1/_2'''$ langer, linearer Hornhautschnitt gebildet wird, bewirkt man, dass es nie zur Vereiterung der Cornea oder der Wundränder kam.

Indicationen. Die (einfache) Linearextraction wird geübt a) bei weichen Staaren jugendlicher Individuen, wo die Discission wegen zu langer Behandlungsdauer ($^1/_4$—$^1/_2$ Jahr) nicht ausführbar ist; b) bei Cataracta traumatica, wo die Iris stark gereizt wird (in diesem Falle macht man zugleich die Iridektomie); c) bei geschrumpften Staaren, deren Volumen kleiner ist, besonders bei Cataracta arido-siliquata. Bei etwas älteren Individuen und bei etwas compactem Kern kann man sie nicht anwenden.

Der Vorzug der Linearextraction ist der, dass die Operation, selbstverständlich in Fällen, wo ihre Indication gerechtfertigt ist, nahezu gefahrlos ist. Gefahr bringend ist sie erst dann, wenn ein harter Kern vorhanden ist, oder wo nicht alle Schichten getrübt sind, und Linsenreste zurückbleiben, und wo der Staar durch die kleine Oeffnung durchgezwängt wird (Quetschung der Iris und Hornhaut). Sie hat also die Vortheile der Extraction ohne deren Nachtheile.

Der Instrumentenbedarf besteht in einem geraden Lanzen-

messer (wie bei der Iridektomie), ferner einem Irishäkchen und einer Fischer'schen Pincette; ausserdem in einer Sichelnadel und einem Daviel'schen Löffel.

Die Vorbereitung zur Operation sei dieselbe, wie oben bei der Lappenextraction angegeben. (Hier ist die Erweiterung der Pupille durch Atropin unbedingt nöthig.)

Ausführung der Operation. Der Einstich mit dem Lanzenmesser geschehe wie bei der Iridektomie. Am besten ist er vorzunehmen nach aussen oder nach aussen unten, und zwar 1‴ vom Hornhautrande entfernt. Die Hornhautwunde sei 2 bis $2\frac{1}{2}$‴ lang. Indem das Instrument herausgezogen wird, fliesst das Kammerwasser ab. Hierauf wird eine Sichelnadel flach eingeführt und die Kapsel mehrfach eingeschnitten, worauf flüssige oder weiche Totalstaare (kleisterähnliche) durch die Oeffnung heraustreten. Ist die Consistenz mehr breiig, so drängen sich die Linsentheile zur Oeffnung, so dass man mit dem Zeigefinger einen leisen Druck auf das obere Lid und mit dem Daviel'schen Löffel nach aussen vom Hornhautschnitte ausüben muss, um die Linse austreten zu lassen. Allenfallsige Reste kann man mit dem Daviel'schen Löffel entfernen.

Wenn aber zugleich die vordere Kapsel getrübt ist, so führe man statt der Sichelnadel ein Irishäkchen nach innen oben ein, mit dem convexen Theile voraus, pflanzt es daselbst ein, worauf die Kapsel dem Zuge des Häkchens folgt.

Bei Cataracta membranacea oder arido-siliquata findet man eine Stelle, an der der Staar mit dem Corpus ciliare minder fest zusammenhängt (man sieht daselbst eine schwarze Stelle). Es ist in einem solchen Falle gerathen, dort das Häkchen einzupflanzen und den Staar vorsichtig auszuziehen. (Es versteht sich von selbst, dass man an der diametral entgegengesetzten Stelle den Einstichspunct wähle.) Folgt der Staar dem Zuge des Häkchens nicht, so ziehe man ihn mit einer Pincette heraus (wahre Extraction).

Bei solchen secundären Cataractaformen ist gewöhnlich der Glaskörper verflüssigt, und kann Abfluss desselben sich einstellen.

III. Periphere Linearextraction.

Die Nachtheile der Lappenextraction, welche in der grossen Hornhautwunde ihre wichtigste Quelle haben, haben zur Einführung der einfachen linearen Extraction Anlass gegeben. Später empfahl Schuft, auch harte Staare durch einen linearen, etwas grösseren Schnitt zu entfernen, wobei er die Linse nicht herausquetschte, sondern mit einem hiefür construirten Löffel entfernte (Excochleatio). Doch wurde Cornealwunde und Iris

bei diesem Verfahren so gequetscht, dass die Resultate, selbst wenn man auch eine Iridektomie machte, schlechter waren, als bei der einfachen Lappenextraction.

Nach mehrfachen Modificationen der Extractionsmethode (Jacobson, Bowman, Critchett) veröffentlichte Graefe 1866 eine neue Linearextraction, bei der er den linearen Schnitt in die Sklera verlegte (Skleralextraction) und sie mit der Iridektomie verband. Diese Methode, periphere (oder modificirte) Linearextraction (Graefe), fand allseitige Anerkennung und verdrängte alle anderen.

Die Vorzüge der Skleralextraction sind eclatant: a) Vor Allem wird die Bildung eines Lappens vermieden, welcher zur Heilung stets ungünstigere Chancen bietet, als ein linearer Schnitt. b) Liegt der Schnitt in der Sklerotica, in welcher Wunden leichter heilen, als in der Cornea. c) Durch die gleichzeitig vorzunehmende Iridektomie sind die Gefahren der Iritis auf ein Minimum reducirt. d) Wegen der peripheren, dem Linsenäquator beinahe entsprechenden Lage des Schnittes ist die Entfernung der Linse und etwaiger Linsenreste bedeutend erleichtert. e) Diese Extraction ist auch bei Individuen ausführbar, bei denen die Lappenextraction contraindicirt ist. f) Auch sind eventuell vorkommende Operationsfehler nicht von so nachtheiligen Folgen begleitet, wie bei der Lappenextraction.

Die Skleralextraction theilt also mit der Lappenextration alle Vortheile ohne deren Nachtheile. In der That sind auch die Erfolge überraschend günstig, indem nur in 3% der Fälle ein ungünstiger Ausgang eintritt.

Als Nachtheil der modificirten Linearextraction ist a) die Entstellung hervorzuheben, die durch die Iridektomie veranlasst wird. b) Die gleichfalls durch die Iridektomie bedingte Vermehrung der Zerstreuungskreise, daher Verminderung der Sehschärfe.

Indicationen: Man wird also die modificirte Linearextraction bei allen Arten des Staars mit hartem Kern, ferner bei geschrumpfter Cataracta von etwas grösserem Volumen üben.

Wesen des linearen Schnittes. Ein linearer Schnitt an dem nahezu kugelförmigen Bulbus ist jener, der in einem Meridian desselben geführt wird, so dass eine in den Schnitt gelegt gedachte Ebene das Centrum des Auges trifft. Würde man einen solchen Schnitt durch das Centrum corneae z. B. von rechts nach links führen, so bekäme man einen 5‴ langen Bogenschnitt, der offenbar nicht klaffen würde, also dem Begriffe einer linearen Wunde zunächst steht. Dieselbe Beschaffenheit wird jeder durch einen Meri-

dian des Bulbus (d. h. mit einem gegen den Mittelpunkt des Bulbus gerichteten Messer) geführte Schnitt zeigen, also auch jener, der den Limbus corneae tangirt und in die Sklera verlegt ist.

Instrumente: Zum Skleralschnitte wird das Graefe'sche Messer benützt, welches 1‴ breit und 14—15‴ lang und spitz ist; ferner zur Iridektomie: eine Irispincette und eine nach der Fläche gekrümmte (Louis'sche) Scheere; ferner ein Irishäkchen, ein Daviel'scher Löffel, eine Hakenpincette und ein Snowden-scher Lidhalter.

Es ist am zweckmässigsten, die Extraction nach oben auszuführen, um so die durch die neugebildete Pupille verursachten Nachtheile mittels des oberen Lides auf ein Minimum zu reduciren.

Ausführung der Operation. I. Skleralschnitt. Nachdem der Lidhalter entsprechend eingeführt und der Kopf des Patienten durch einen Assistenten fixirt ist, wird der Bulbus mittels der Fixationspincette an einer Bindehautfalte innen unten vom Cornealrande gefasst. Hierauf sticht man das mit der Schneide nach innen oben gewendete Graefe'sche Messer $^2/_3$—$^1/_2$‴ nach aussen oben vom Hornhautrande und $^2/_3$—1‴ unter einer Linie, die man sich durch den höchsten Punkt des Cornealrandes horizontal gezogen denkt, in die Sklera so ein, dass das Messer gegen das Centrum der vordern Kammer tendirt. Man sieht bald das Messer in der vordern Kammer zum Vorschein kommen, wo man es so lange vorschiebt, bis es 3‴ vorgedrungen ist. Indem man nun den Griff senkt, so dass das Messer horizontal zu stehen kommt, wird an einem dem Einstichspuncte entsprechenden Puncte der Sklera (Contrapunctionsschnitt) ausgestochen. Indem man nun das Messer mit dem Rücken gegen das ideale Centrum des Bulbus, also nach hinten und unten richtet, schiebt man es langsam vor, bis die Spitze dem Nasenrücken nahe kommt, worauf man durch einige sägeförmige Züge den Schnitt beendigt. Hiebei wird immer an dem Cornealtheile der Wunde ein kleiner Bindehautlappen (ein zu grosser ist ungünstig) erhalten.

Die Linearwunde muss $4^1/_2$—5‴ lang sein, damit die Linse ohne Quetschung austreten könne. Sollte die Wunde doch zu klein sein, so muss man dieselbe mittels Scheere vergrössern.

2. Iridektomie. Der Operateur führt die Irispincette ein,

fasst die Iris und lässt sie, wenn er die Fixationspincette in der linken Hand hält, durch den Assistenten mit der bereit gehaltenen krummen Scheere bis zum Ciliarrande und breit excidiren, worauf der Lidhalter entfernt wird.

Es ist darauf zu sehen, dass nicht die Iris in der Wunde eingeklemmt werde und Entzündungen veranlasse. Wenn nach der Iridektomie sich Blut in der vordern Kammer zeigt, so werde dies durch sanftes Streichen der Cornea mit dem Daviel'schen Löffel herausgedrängt.

3. Eröffnung der Kapsel. Man führt ein Irishäkchen mit dem convexen Theile voraus durch die Wunde bis nahe zum untern Pupillarrande ein, wendet dann die Spitze desselben nach hinten und zieht es zuerst gegen den äussern Wundwinkel nach oben, dann nach abermaliger Einführung von unten gegen den innern Wundwinkel, so dass man dadurch die Kapsel durch zwei nach oben divergirende Schlitze eröffnet, deren obere Enden man füglich noch durch einen dritten Schnitt mit dem Häkchen verbinden kann.

Ist die Kapsel durch Anlagerungen verdickt, derb, so führe man ein etwas schärferes Häkchen ein.

4. Entbindung der Linse. Die Linse muss sich hier nicht um ihre Achse werfen, sondern rückt blos nach aufwärts, daher man blos mit dem Convexrücken des Daviel'schen Löffels einen leichten Druck auf die Cornea ausüben muss, worauf die Linse austritt. Um etwaige Linsenreste gegen die Wunde zu drängen, wird man gleichfalls blos mit dem Rücken des Daviel'schen Löffels von unten nach oben an der Cornea sanft streichen.

Wenn man vorsichtig operirt, hat man keinen Glaskörpervorfall zu fürchten. Er tritt zumeist ein, wenn der Schnitt weit nach hinten zu liegen kommt, oder wenn die Zonula zerrissen wurde, namentlich bei Verflüssigung des Glaskörpers. Findet Vorfall des Glaskörpers statt, so muss man mit dem Löffel eingehen, um die Linse zu entfernen.

5. Reinigung der Wunde und Adaptirung der Wundränder. In der Wunde liegende Linsen- und Iristheile oder Blutgerinnsel werden entfernt, die Wunde überhaupt gereinigt, die Wundränder in ihre Lage gebracht und darauf ein einfacher Schutzverband angelegt.

Die Nachbehandlung ist nach denselben Grundsätzen ein-

zuleiten wie bei der Lappenextraction; doch verhalte man den Patienten nicht länger als zwei Tage in absoluter Ruhe und träufle nach dem zweiten Tage Atropin ein. Die Heilung erfolgt gewöhnlich in 14 Tagen.

b) Discissio cataractae.

Wird die getrübte Linse durch Eröffnung (Einschneiden oder Einreissen) der vordern Kapsel dem Einflusse des Kammerwassers preisgegeben, so nennt man diese Operationsmethode Discissio cataractae. Wird nämlich die vordere Kapsel eröffnet, so quillt die Linse in Folge der Contactwirkung des Kammerwassers auf und wird resorbirt.

Der **Vorzug** der Discission besteht darin, dass sie das Auge sehr wenig verletzt, also die relativ am wenigsten gefährliche Operationsweise ist, und sich am leichtesten ausführen lässt. Doch involvirt sie insoferne Gefahren in sich, als in Folge zu starker Aufquellung heftige Entzündungserscheinungen im Bulbus hervorgerufen werden können. Sie hat übrigens den Nachtheil, dass die Nachbehandlung verhältnissmässig lange dauert.

Indicationen: Die Discission passt a) nur bei weichen Staaren (z. B. flüssige und breiige, sowie stärke-kleisterähnliche Totalstaare, die keinen consistenten Kern haben), b) bei jugendlichen Individuen, bei denen die Resorption relativ schnell (in einigen Wochen oder Monaten) stattfindet.

Doch muss vor der Operation untersucht werden, ob die Kapsel zerschneidbar, ob die Pupille erweiterbar, und ob die vordere Kammer noch vorhanden ist. Ausserdem soll das Auge gesund sein, damit es die durch das Aufquellen der Linse vermehrte Steigerung des intraoculären Druckes ertragen kann. (Es soll also keine Iritis oder Iridochorioiditis und kein höherer Grad von Myopie vorhanden sein).

Instrumente: Eine Discissionsnadel, gerade oder gekrümmt (Rosas), und eine Fixationspincette. Die Nadel soll so gebaut sein, dass der Hals die von ihr gebildete Oeffnung vollkommen ausfülle, damit das Kammerwasser nicht frühzeitig abfliesse, denn die vordere Kammer ist zum Manövriren bei der Discission unbedingt nöthig.

Vor der Operation soll die Pupille durch Einträufelung von Atropin erweitert werden.

Ausführung der Operation. Die Discission geschieht durch das Einführen der Nadel durch die Hornhaut Keratonyxis oder durch die Sklera, Skleronyxis.

Nachdem die Lider durch den Assistenten fixirt sind, wird die Discissionsnadel im äussern untern Quadranten, und zwar in der Mitte desselben, also etwa dem Pupillarrande gegenüber senkrecht in die Hornhaut eingestochen (als ob sie gegen den Krümmungsmittelpunct der Cornea tendiren würde). Nachdem man eingestochen, senkt man das mit Zeigefinger und Daumen gehaltene Heft, schiebt hierauf die Nadel gegen den innern obern Pupillarrand hinauf und schneidet dann, indem man das Heft der Nadel, welche wie ein zweiarmiger Hebel wirkt, hebt, die vordere Kapsel von innen oben nach aussen unten ein. Da jedoch ein einziger Schnitt nicht ausreicht, so schneidet man die Kapsel noch horizontal ein, gleichfalls durch Vorschieben der Nadel und Hebung des Heftes. Das Heft soll beim Heben jedesmal auch ein wenig zurückgezogen werden, damit die Nadel nicht zu tief eindringe.

Nach der Operation wird ein einfacher Verband angelegt, welcher nach 12—24 Stunden abgenommen wird, um Atropin einzuträufeln. Die Erweiterung der Pupille hat den Zweck, eine etwaige Verklebung der Iris mit der Kapsel zu verhüten.

Sollte die Nadel beim Operiren herausgleiten, so ist es gerathen, von der Operation abzustehen. Wenn das Kammerwasser vorzeitig, d. i. vor dem Einschneiden der Kapsel, abfliesst, so solle man sich mit einem Stich oder Schnitt der Kapsel begnügen.

Die Discission muss in der Mehrzahl der Fälle zu wiederholten Malen vorgenommen werden. Es ist nämlich gerathen, besonders das erste Mal, nur einen kleinen Einschnitt zu machen und das Verhalten des Auges nach der Operation zu beobachten.

Nach etwa 14 Tagen oder später kann man die Discission wiederholen, wenn bis dahin keine Entzündungserscheinungen auftreten. Es kann nämlich auch Iritis oder Iridochorioiditis unter den bekannten Erscheinungen sich einstellen und das Auge zu Grunde gehen.

c) Reclinatio cataractae.

Diese Operationsmethode besteht in der Versenkung des Staares in den Glaskörper und zwar a) entweder direct nach

unten, so dass der obere Rand der Linse nach oben, die vordere Fläche nach vorne sieht, b) oder nach hinten unten, so dass der obere Rand nach hinten und die vordere Fläche nach oben sieht, c) oder seitwärts und zwar in die Gegend zwischen den Musculus rectus externus und inferior, so dass die vordere Fläche nach innen oben (gegen die Glabella) sieht.

Die Reclination hat viel Verlockendes an sich und zwar vorzüglich durch den unmittelbaren und verhältnissmässig rasch erzielten Effect, und ferner in der relativ leichten Ausführung der Operation. Doch ist der Erfolg nur ein momentaner, indem mehr als ein Drittheil der Augen zu Grunde geht. Die reclinirte Linse verhält sich nämlich wie ein fremder Körper, verursacht, oft nach langer Zeit noch, Iritis, Iridochorioiditis, und gibt sogar oft den Grund ab zu einer sympathischen Erkrankung des andern Auges. Zuweilen wird allerdings durch umschriebene Entzündung die reclinirte Linse abgekapselt, oder sie wird ganz resorbirt. Ausserdem können bei der Reclination Linsenreste abgestreift werden, in der hintern Kammer bleiben und so für das Auge gefährlich werden.

Die Reclination wird also jetzt kaum mehr geübt. Gerechtfertigt wäre sie blos bei messerscheuen Individuen, die, etwa wegen des sehr vorgerückten Alters, sich mit einem Erfolg für ein oder zwei Jahre begnügen. Die zu reclinirende Linse muss consistent sein, so dass Kern und Rinde eine zusammenhängende Masse bilden.

Das Instrument, dessen man sich bedient, ist eine Staarnadel, leicht nach der Fläche gebogen und zweischneidig.

Ausführung der Operation (Seitwärtslagerung). Nachdem die Pupille durch Atropin erweitert wurde, und die Lider gut fixirt sind, wird die Nadel im äussern untern Quadranten der Sklera ($1\frac{1}{2}$‴ hinter der Cornea und 1‴ unter dem horizontalen Meridian) senkrecht eingestochen, mit der Schneide nach vorne und hinten gerichtet, so dass man eine horizontale Wunde erhält. Hierauf wird sie so um ihre Achse gerollt, dass die Schneide nach oben und unten, die leicht convexe Fläche also nach vorne sieht. Man senkt sodann das Heft nach aussen und unten und schiebt die Nadel vor, so dass sie hinter der Iris in der Pupille bis nach innen oben gelangt. Indem man dann das Heft nach innen oben hebelartig hebt, wird die Linse

in den Glaskörper gedrängt. Man zieht dann die Nadel heraus, indem man sie in ihre frühere Position bringt.

Nach vollendeter Operation wird ein Schutzverband angelegt und der Patient zu Bette gebracht.

Aphakie.

Untersuchen wir jetzt den Zustand, in dem das Auge sich befindet, wenn die Linse entfernt ist, d. i. Aphakie. Auch wenn nach der Reclination die Linse aus dem Bereiche der Pupille entfernt, aber noch im Auge vorhanden ist, ist das Auge bezüglich seines Refractionszustandes als aphakisch zu bezeichnen. Wenn man die vordere Kapsel einritzt und die Linse herausnimmt, so bleibt der Bulbusraum noch immer in zwei Theile getheilt, deren Scheidewand die Processus ciliares, die Zonula Zinnii und die hintere Kapsel bilden. Die hintere mit der tun. hyaloidea in Verbindung stehende Kapsel wird von dem Glaskörper nach vorne gedrängt, so dass sie also in einer Ebene mit den Ciliarfortsätzen zu stehen kommt.

Im Kapselsacke, namentlich im Falz entsteht gewöhnlich eine Zellenwucherung, wodurch die beiden Kapseln verschmelzen. Dieses Verhältniss hat man immer auch in den günstigsten Fällen. Ist das Diaphragma dünn, so sieht der Kranke gut, ist es dick, schlecht. Man kann sich von seinem Vorhandensein durch die seitliche Beleuchtung überzeugen. Der Begriff Cataracta secundaria (Nachstaar) tritt erst auf, wenn die Sehstörung eine beträchtliche ist, die Zellenwucherung also einen bedeutenden Grad erreichte.

Symptome der Aphakie: 1. Die vordere Kammer ist sehr tief, da der Pupillarrand der Iris weiter nach hinten steht. 2. Hat die Iris ihre Stütze verloren und schlottert; wir haben also Iridodonesis. 3. Die Pupille wird sehr intensiv schwarz, wie sie es im normalen Zustande nie ist, wo Licht von der Linse zurückgeworfen wird. 4. Cataracta secundaria bei seitlicher Beleuchtung. 5. Das Fehlen der Purkyně-Sanson'schen Bilder. 6. Functionsstörung.

Das emmetropische Auge ist fähig, parallel d. i. von einem in unendlicher Entfernung gelegenen Puncte kommende Strahlen auf der Netzhaut zur Vereinigung zu bringen. Denkt man sich aber das Auge ohne Linse (Aphakie), so werden die auf die Cornea auffallenden Lichtstrahlen so gehen, wie sie durch die Hornhaut und den Humor aq. gelenkt werden, sie werden daher sich erst hinter der Netzhaut vereinigen, also diese nicht in einem,

sondern an vielen Puncten treffen. Es entspricht dann jedem Puncte ein Zerstreuungskreis, und das Sehen wird undeutlich. Das Auge kann daher keinen Punct deutlich sehen. Wir müssen also, um einen Gegenstand deutlich zu sehen, die von diesem ausgehenden Strahlen künstlich convergent machen und das geschieht durch eine Sammellinse von 2—3″ Brennweite. Wird ein hypermetropisches Auge seiner Linse beraubt, so werden sich parallele Strahlen noch weiter hinter der Retina vereinigen, es wird also eine stärkere Staarbrille brauchen, als das emmetropische. Beim myopischen Auge vereinigen sich parallel auffallende Strahlen vor der Retina, es hat also eine zu starke Brechkraft. Wenn nun die Linse fehlt, so wird das Auge an Brechkraft verlieren, und parallele Strahlen werden sich nun nicht mehr so nahe zur Cornea, sondern weiter hinten vereinigen. Bei leichten Graden von Myopie wird die Folge der Aphakie Hypermetropie sein, die Strahlen werden sich hinter der Retina vereinigen. Bei hohen Graden kann es geschehen, dass es durch den Abgang der Linse ebensoviel an Brechkraft verlor, als es früher zu viel hatte, die Strahlen werden sich auf der Retina vereinigen und das Auge wird normalsichtig. Es wäre auch möglich, dass ein stark myopisches Auge noch immer myopisch bliebe. Kurzsichtige werden also ein schwächeres Convexglas nach der Staaroperation brauchen als Normalsichtige.

Wie verhält es sich mit dem Sehen in die Nähe bei Aphakie? Die Accommodation wird nach Helmholz durch Zunahme der Convexität der Linse vermittelt. Wenn nun keine Linse da ist, so kann auch keine Accommodation da sein. Es ist aber vorgekommen, dass Leute nach der Staaroperation in verschiedene Entfernungen deutlich gesehen haben. Dass das Auge ohne Linse keine Accommodation hat, wies Donders nach. Er hatte einen Knaben am Staar operirt und wählte ihm eine passende Staarbrille aus, um bei einiger Entfernung einen Lichtpunct deutlich zu sehen. Diesen sah auch der Knabe deutlich und ohne Strahlenkranz. Donders nahm nun eine andere Sammellinse und setzte sie abwechselnd vor das Auge. Wenn Accomodation da gewesen wäre, hätte der Knabe auch dann deutlich sehen sollen, was aber nicht geschah, zum Beweise, dass das Auge keine Accommodafion hatte. (Dasselbe bewies er durch das Vorsetzen eines Prisma). Wie kommt es nun, dass Individuen, die die Linse verloren haben, ohne Brille noch ziemlich deutlich sehen? Dies kommt daher, weil nach der Operation die Pupille sehr klein wird, es entstehen also Zerstreuungskreise von geringem Umfange. Manche Individuen haben nun das Vermögen, die Zerstreuungskreise zu verarbeiten, wie man sich ausdrückt, d. h. von den Zerstreuungskreisen zu abstrahiren und deutlich zu sehen, aber Accommodation haben sie nicht. Daraus folgt, dass der Aphakische, da er nicht accom-

modiren kann, für die Nähe ein stärker brechendes Glas braucht, als für die Ferne.

Streng genommen sollte man glauben, dass, wenn ein an Staar Operirter keinen Punct deutlich sehen kann, er für jeden Punct ein eigenes Glas brauche. Allein in praxi ist das nicht der Fall, die Zerstreuungskreise nehmen nicht so rasch zu, und das Auge braucht daher nur zwei Gläser, Eines für die Nähe und Eines für die Ferne. Emmetropen brauchen zum Sehen in die Nähe + $2\frac{1}{2}$ bis 3, zum Sehen in die Ferne + $3\frac{1}{2}$, $3\frac{3}{4}$ bis 4; Myopen: für die Nähe + $3\frac{1}{2}$ bis $4\frac{1}{2}$, für die Ferne + 5 bis 10; Hypermetropen: für die Nähe 2, für die Ferne $2\frac{3}{4}$ bis $3\frac{1}{2}$. Man gibt die Gläser erst 6 bis 8 Wochen nach der Operation, da erst dann die entzündlichen Erscheinungen geschwunden sind, und das Auge zu gewisser Kraft gelangt ist.

Es frägt sich, wie hoch kann das Sehvermögen bei Staaroperirten mit richtigen Gläsern gebracht werden? Wenn die Operation noch so gut gelungen ist und die Gläser noch so gut gewählt sind, so wird die Sehschärfe doch auf $\frac{1}{2}$ oder $\frac{3}{4}$ des normalen Auges reduzirt. Die Ursachen sind: 1. Krümmungen der Cornea, welche durch den Hornhautschnitt mehr weniger unregelmässig wird. 2. Synechien. 3. Die Existenz jenes Diaphragmas, welches den Bulbusraum trennt und einen Theil des Lichtes abhält, weshalb das Sehen immer undeutlich ist, und endlich 4. der Umstand, dass bei alten Leuten die Sehschärfe ohnehin immer beeinträchtigt ist.

II. Luxation der Linse.

Die Lageveränderung der Linse zeigt verschiedene Erscheinungen, je nach der Stelle, die sie nun nach Trennung des Zusammenhanges mit der Zonula Zinnii einnimmt. Es ist nämlich zu bemerken, dass die Zonula Zinnii (das Aufhängeband der Linse) gewöhnlich bei der Luxation der Linse zerrissen ist. Die Linse kann also in den Glaskörper fallen, sie kann einfach zur Seite geschoben werden, oder sich einfach senken, ferner kann sie in der Pupille stecken oder gar in die vordere Kammer gelangen. Nach diesen Verhältnissen ist aber der Befund und sind die Erscheinungen sehr verschieden. Nehmen wir an:

a) die Linse sei luxirt, aber nicht aus dem Be-

reiche der Pupille. Die Cornea wird keine Erscheinungen darbieten, wohl aber 1. die Iris; diese wird schlottern — Iridodonesis. Es ist gewöhnlich, dass auch noch die Linse um ihre Achse gedreht wird, so dass der eine Rand mehr nach vorne, der andere mehr nach hinten steht. Dort, wo die Kante der Linse mehr nach vorne getrieben ist, wird die Iris auch mehr nach vorne stehen. Daraus folgt zugleich, dass 2. die vordere Kammer ungleich tief sein wird. Noch wichtiger ist 3. die Betrachtung der Pupille; namentlich wenn man sie durch Atropin erweitert hat, kann man mit freiem Auge, noch mehr aber mit dem Augenspiegel die luxirte Linse erkennen. Nehmen wir ferner an:

b) die Linse sei gesenkt, einfach von oben nach unten. Die untere Hälfte der Pupille, wo die Linse liegt, wird nicht ganz schwarz, die obere aber vollkommen schwarz sein. Aehnlich zeigt es sich beim Untersuchen mit dem Augenspiegel. Unten, wo die Linse liegt, wird die Pupille nicht schön roth, sondern etwas mit Schwarz gemischt, oben aber schön roth aufleuchten.

An der Spitze der subjectiven Erscheinungen steht die Sehstörung. Die Kranken sehen schlecht, trübe, auch wohl die Gegenstände verzerrt, verkrümmt. Wichtig ist noch die Veränderung des Refractionszustandes. Es kommt vor, dass Leute, die vor der Luxation kurzsichtig waren, nach derselben plötzlich hypermetropisch werden. Wenn nämlich die Linse gesenkt ist, hat der Kranke zwei Brechungssysteme. Das obere setzt sich zusammen aus Hornhaut, Humor aq. und Glaskörper; beim untern kommt zu den angeführten noch die Linse dazu. Nehmen wir nun an, dass von einem Leuchtpuncte Strahlen auf die Cornea auffallen; der obere Theil des Auges verhält sich wie ein aphakisches Auge, die Strahlen werden also nicht auf, sondern erst hinter der Netzhaut zur Vereinigung kommen. Der Kranke sieht in diesem Falle offenbar durch Convexgläser besser. Der untere Theil aber verhält sich wie ein myopisches Auge.

Man beobachtet ferner monoculäre Diplopie. Man unterscheidet monoculäres und binoculäres Doppelsehen. Ersteres bleibt, auch wenn man das gesunde Auge verdeckt, letzteres aber schwindet, wenn man ein Auge verdeckt, und beruht auf Muskelaction. Wie entsteht Diplopie bei Luxation

der Linse? Nehmen wir an, von einem leuchtenden Puncte gehen Strahlen aus. (Fig. 12). Diese werden im Auge auf verschiedene Brechungssysteme stossen; es wird daher das Strahlenbüschel getheilt, so zwar, dass der obere Theil hinter der Netzhaut zur Vereinigung kommt in a', der untere aber vor derselben. Die Linse wirkt hier wie ein Prisma mit der Basis nach aussen, die Strahlen werden abgelenkt und treffen die Netzhaut nicht auf der Macula lut. Wir bekommen also zwei Zerstreuungskreise und daher Doppelbilder. Es ist klar, dass das Verdecken des andern Auges das Doppelbild unverändert lässt.

c) Die Linse sei an einer Seite in der Pupille eingeklemmt oder gar in die vordere Kammer gelangt (Prolapsus lentis in cameram anteriorem), so dass sie gleichsam auf der Iris reitet, wenn blos der Rand in die vordere Kammer ragt, oder ganz in der vordern Kammer sich befindet. Dabei ist gewöhnlich die Zonula Zinnis zerrissen. Manchmal kommt es auch vor, dass die Linse in die vordere Kammer vorfällt, ohne dass die Zonula Zinnis zerrissen ist, wie ein von Professor Arlt beobachteter Fall zeigte, wo bei einem Knaben, wenn er sich auf den Rücken legte, die Linse aus der vordern Kammer wieder zurückging. Ist blos der Linsenrand in der vordern Kammer, so sieht man diesen als glänzende Contour. Ist sie ganz vorgefallen, so sieht man einen linsenartigen Körper in der vordern Kammer, der gewöhnlich mehr weniger schön getrübt ist und am Rande goldglänzende Contouren zeigt, wie die Fettaugen auf der Suppe. Der Rand der Linse wirft nämlich die Strahlen total zurück, es entsteht daher eine starke Spiegelung. Bezüglich der Functionsstörung ist zu bemerken, dass die Leute gewöhnlich im höchsten Grade kurzsichtig sind, so dass sie auf 1—1½" die Gegenstände annähern müssen und dabei noch ziemlich kleinen Druck lesen. Dies kommt daher, weil die Lichtstrahlen von der Krystall-Linse, wenn sie mehr nach vorne rückt, so gebrochen werden, dass ihr Vereinigungspunct vor der Netzhaut zu liegen kommt. Auch wird die Linse, wenn sie vorfällt, merklich dicker, so dass auch aus diesem Grunde die Strahlen vor der Netzhaut sich vereinigen.

Ursachen der Luxation. Sie kommt a) angeboren vor (Ectopia lentis); in diesem Falle ist sie gewöhnlich nach

oben und innen, aber nicht beträchtlich luxirt. Die Ektopie ist gewöhnlich mit hochgradig myopischem Bau des Bulbus combinirt; b) erworben und zwar α) spontan. Die spontane Luxation findet in der Regel statt, wenn die Zonula Zinnii Ernährungsstörungen erleidet — bei Glaskörperleiden, Leiden der Chorioidea, bei hochgradiger Myopie (weil hier Atrophie der Chorioidea vorkommt;) β) traumatisch. Am häufigsten Berstung der Zonula Zinnii in Folge eines Schlages. Die Linse kommt häufiger aus der Kapsel heraus, während sie in anderen Fällen in der Kapsel bleibt und dann lange die Durchsichtigkeit bewahrt. Es kann aber noch in Folge der Einwirkung einer stumpfen Gewalt Berstung der Sclerotica entstehen. Die Wunde ist dann gewöhnlich parallel zum Hornhautrande und $1-1\frac{1}{2}'''$ von ihm entfernt. Durch diese Wunde kann Iris, aber auch die Linse vorfallen, zuweilen auch Humor aqueus oder Glaskörper. Dabei kann die Tunica vaginalis und die Conjunctiva bulbi intact bleiben und von den vorfallenden Theilen blasenförmig aufgetrieben werden. Es sind Fälle bekannt, wo in dieser Blase unter der injicirten Conjunctiva die Linse als gelblicher Körper mit oder ohne Kapsel zu finden war.

Folgen der Luxation. Wenn die Linse in den Glaskörper gesunken ist, kann es zur Steigerung des intraoculären Druckes kommen und das Auge geht zu Grunde. Ein günstiger Ausgang wäre der in Einkapselung in Folge der angeregten Entzündung und Gewebswucherung. Auch kann es zur Resorption der Linse kommen. Ist die Linse in die vordere Kammer vorgefallen, und zwar eingeschlossen in der Kapsel, so kann sie lange ihre Durchsichtigkeit bewahren. Wenn aber die Kapsel geborsten ist, so wird sie bald trübe, bläht sich auf und kann dann theilweise oder ganz resorbirt werden. In den meisten Fällen aber entsteht in Folge des Vorfalls der Linse Keratitis, Iritis oder Iridochorioiditis, so dass es zu Phthisis bulbi kommt, oder es treten die Erscheinungen des vermehrten intraoculären Druckes in Folge chronischer seröser Exsudation in den Glaskörper auf. Es kann auch Ciliarneuralgie und Atrophia bulbi auftreten, so dass auch die Möglichkeit einer sympathischen Erkrankung des andern Auges gegeben ist.

Therapie. a) Bei der angebornen Luxation, wo die Linse nach innen oben verschoben, dabei aber vollkommen durchsichtig ist, ist es zweckmässig, die Störung, die das Sehen

durch die Partie der Pupille erfährt, wo keine Linse ist, aufzuheben, indem man die Iridodesis nach oben macht. b) Bei spontaner Luxation ist die Sache etwas schwierig. Die Linse ist gewöhnlich dabei in der Kapsel, sie ist durchsichtig und die Zonula einfach erschlafft. Durch Herausnahme der Linse läuft man Gefahr, das Auge durch Eiterung zu verlieren, wo doch die Leute bei der blos luxirten Linse noch relativ gut sehen. Es bleibt daher nichts übrig, als dem Kranken das Lesen und Schreiben zu untersagen, ebenso wie jede anderweitige Anstrengung. c) Bei traumatischen Luxationen muss man sich in der ersten Zeit exspectativ verhalten. Bemerkt man, dass die Linse sich bläht, der Bulbus hart wird, so ist es angezeigt, die Linse zu entfernen. Eine Linse, welche in die vordere Kammer vorgefallen ist, muss unter allen Umständen herausgenommen werden. Die Operation ist nicht ohne Gefahr, weil wegen Zerreissung der Zonula Zinnii Glaskörperabfluss zu erwarten ist, und weil leicht Linsenreste zurückbleiben, bei deren Entfernung noch mehr Glaskörper abfliessen würde. Wenn die Linse unter die Conjunctiva luxirt ist per rupturam sclerae, so zeigt das Auge die Erscheinungen der Aphakie. Am besten ist dann die Bindehaut einzuschneiden und die Linse austreten zu lassen. Sonst sind die allgemeinen Verhaltungsmassregeln bei Verletzung des Auges zu beobachten. Gerade diese Art der Luxation ist nicht besonders schlimm; es kann noch leidliches Sehvermögen zurückkehren.

Neuntes Hauptstück.

Glaskörper.

Anatomie. Der Glaskörper (Corpus vitreum) ist eine vollkommen helle Masse, welche sich in Fäden ziehen lässt, vollkommen durchsichtig ist und bei oberflächlicher Untersuchung keine Structur zeigt. Er füllt den Bulbusraum zwischen der Linse und Retina aus. Der Durchmesser beträgt $6^1/_2$ bis 7 Linien. Der Glaskörper ist von einer feinen, structurlosen Umhüllungsmembran (Tunica hyaloidea) umgeben. Diese hat keine Formelemente, nur in der Nähe des Eintrittes des Nervus opticus hat man eine faserige oder streifige Structur nachweisen wollen. Sie haftet nur an zwei Stellen fester an der Umgebung an, und zwar in der Nähe des Eintrittes des Nervus opticus und in der Nähe der Zonula Zinnii. An der tellerförmigen Grube ist die Verbindung derselben mit der hinteren Kapsel keineswegs so fest, als man meinte; man kann die Linse sammt der Kapsel ganz gut herausnehmen.

Die Frage, ob der Glaskörper vollkommen homogen ist oder Formelemente besitzt, ist noch nicht ganz abgeschlossen. Gleichwohl kann man sagen, dass er ein Gerüste hat, doch ist man dessen Anordnung zu bestimmen nicht in der Lage. Bei Behandlung mit gewissen Reagentien hat man Schichtungsverhältnisse gefunden, so Brücke, der bei Schafen und Rindern durch Behandlung mit essigsaurem Bleioxyd concentrische, geschichtete Membranen vorfand; A. Hannover, der eine Menge häutiger Septa beschrieb, die so verlaufen, wie die Septa an einem Querschnitte einer Orange. Man behauptet aber, dass dies Alles künstlich sei. Coccius hat dagegen nachzuweisen gesucht, dass der Glaskörper eine Masse von Loculis hat. Er fand nämlich bei gefrornen Augen, dass der Glaskörper von einer Menge in verschiedener Richtung sich kreuzender Linien durchzogen war. Er konnte

mit einer Nadel Eisportionen ausgraben, wie aus einem kleinen Grübchen. Wenn er ein Stückchen auf den Objectträger legte und dann verdunsten liess, so bekam er nach der Verdunstung ein hautartiges Residuum, was zum Beweise dient, dass Loculi da sind. Die Thatsache, dass, wenn fremde Körper im Glaskörper stecken, bald sich Abkapselung einstellt spricht dafür, dass Bindegewebs-Elemente da sind. Dafür spricht der Umstand, dass um einen eingedrungenen Körper sich Abscesse bilden, dass es überhaupt Abscesse im Glaskörper gibt, ferner dass bei Glaskörperabfluss bei Staaroperationen, wenn der vorgefallene Glaskörper liegen bleibt, er sich trübt, so dass Bindegewebs-Elemente zu sehen sind. Welcher Art dieses Stroma ist, concentrisch (Brücke) oder radiär, (Hannover) weiss man nicht.

I. Entzündung des Glaskörpers.

Erst seit kurzer Zeit (seit Virchow) spricht man von Entzündung des Glaskörpers. Wir haben zweierlei Entzündungsformen desselben, eine suppurative und eine hypertrophische zu unterscheiden.

a) **Die suppurative Form** charakterisirt sich dadurch, dass der Glaskörper ganz oder zum Theile (an einzelnen Stellen) trübe wird und einen Stich in's Gelbliche bekommt. Man findet hiebei neugebildete Eiterzellen (Bindegewebselemente). Diese Form tritt entweder allein oder begleitet von gleichartigen Processen in der Umgebung auf. Für die letzteren Fälle leugnete man die (primäre) Affection des Glaskörpers und behauptete, dass die Eiterzellen aus der Umgebung hineingelangt sind. Die suppurative Form der Hyalitis zeichnet sich durch besondere Raschheit aus. Binnen kurzer Zeit ist der ganze Glaskörper in eiterige Massen umgewandelt.

b) **Die hypertrophirende Form** zeigt sich ebenfalls durch Trübung des Glaskörpers. Diese Trübung ist Anfangs punctförmig, später sieht man spindelförmige oder auch rundliche Zellen, welche sich in einzelnen Nestern zu Bindegewebskörperchen entwickeln, die auf einander zuwachsen und nach und nach den ganzen Glaskörper durchsetzen, der Glaskörper degenerirt also zu Bindegewebe. Nebstdem dass neue Zellen gebildet werden, gehen auch andere zu Grunde, und man findet hier auch Anhäufungen von Zellenderivaten (Fett, Cholestearin-Krystalle), welche gewöhnlich sternförmige Figuren bilden und reichlich zwischen den Zellen abgelagert sind. Der Glaskörper fängt dann zu schrumpfen an, und man

bekommt dann sehr merkwürdige Verhältnisse. Die Schrumpfung erfolgt derart, dass der Glaskörper von der Seite gegen das Centrum sich zusammenzieht. Sowie die Bindegewebs-Degeneration eingeleitet ist, findet Verwachsung zwischen Glaskörper und Retina statt, so dass bei Schrumpfung des Ersteren Letztere abgehoben wird. Wenn das Ganze so weit ausgebildet ist, findet man Folgendes: Die vordere Partie des Glaskörpers, die sich am wenigsten an der Schrumpfung betheiligte, bildet gleichsam eine Schale, mit deren Mitte der gegen den Opticus in Form eines Stranges hinziehende Rest des Glaskörpers zusammenhängt. Die Netzhaut erscheint dann ganz abgehoben und hängt blos am Eintritte des Nervus opticus und an der Ora serrata noch an.

Aetiologie. Hyalitis entsteht bei Iritis, Kyklitis, den verschiedenen Krankheiten der Chorioidea, ferner nach dem Eindringen eines fremden Körpers und nach Verletzungen, auch nach Operationen und vor Allem ungemein häufig bei Glaucom. In der Mehrzahl der Fälle ist der Glaskörper nur secundär betheiligt.

Symptome. Gewöhnlich wird das Krankheitsbild ein verwickeltes sein, da die umgebenden Theile meist ergriffen sind. Das Hauptsymptom ist die mit dem Spiegel zu untersuchende Trübung des Glaskörpers. Der Augengrund erscheint mehr oder weniger verschleiert. Man erkennt wohl die Contouren der einzelnen Theile des Augengrundes, aber nicht deutlich. Die Papille erscheint sehr stark roth. Wir haben zweierlei Arten von Trübung des Glaskörpers zu unterscheiden: a) Die diffuse Trübung des Glaskörpers charakterisirt sich dadurch, dass der Augengrund verschleiert ist. Die Trübung kann auf einen Theil beschränkt sein oder auf grössere Partien sich erstrecken. Sie ist ausgezeichnet durch sehr grosse Wandelbarkeit, was besonders bei Glaucom auffallend ist. Sie wechselt oft binnen wenigen Stunden. (Ein Kranker auf der Klinik bekam immer Trübung, wenn er auch nur eine Schale Suppe nahm.) b) Die flockige Trübung ist von unregelmässiger Gestalt und tritt in Form kleinerer oder grösserer Klumpen auf. Die Trübungen erscheinen bei der ophthalmoskopischen Untersuchung schwarz auf rothem Grund. In anderen Fällen stellt die Trübung dünne Fäden dar, welche sich in mannigfacher Richtung kreuzen. In noch

anderen Fällen ist sie membranartig. Im Allgemeinen kann man sagen, dass sie entweder flockig oder filamentös oder membranartig ist. Alle diese Formen zeichnen sich durch ungewöhnliche Rapidität aus, sie senken sich vermöge ihrer Schwere auf den Boden und bleiben liegen, bis der Kranke das Auge bewegt, wo sie wieder aufsteigen. Dazu kommt noch, dass der Glaskörper verflüssigt ist oder aber weniger dicht als früher. Daher können sich die Trübungen auch besser bewegen. Manche von diesen Trübungen sind auch fixirt. Es kann die Trübung so stark werden, dass man kein Licht mehr aus dem Auge erhält. Die Farbe der Pupille ist nicht verändert.

Subjective Symptome. Das erste Symptom wird darin bestehen, dass die Kranken weniger sehen, das zweite ist die entoptische Wahrnehmung der Trübung nach aussen; daher denkt der Kranke, die Trübung sei nach aussen. Er beobachtet dabei Folgendes: Wenn er das Auge ruhig hält, ist das Gesichtsfeld rein. Wenn er aber das Auge bewegt, treten sie auf und stören das Sehen. Gewöhnlich gehen sie von unten nach oben, der Kranke glaubt daher, sie gehen von oben nach unten.

Therapie. Gegen die Entzündung des Glaskörpers ist wohl nichts zu thun, zumal da man erwägt, dass sie primär sehr selten ist. Man hat daher die Complication zu behandeln.

II. Haemorrhagien.

Objective Symptome. Man findet die Pupillen gleich weit oder die des erkrankten Auges mehr weniger erweitert, auf Licht und Schatten träger reagirend. Manchmal kann man bei seitlicher Beleuchtung wahrnehmen, dass das Blut, in Klumpen zusammengeballt, am Boden des Auges im Glaskörper sich befindet, indem man einen dunkelrothen Reflex aus dem Auge erhält. Bei der Untersuchung mit dem Augenspiegel findet man den Glaskörper undurchsichtig. Es kann nun geschehen, dass man gar kein Licht aus dem Auge erhält, wenn die Blutung massenhaft ist. Wenn die Blutung geringer ist, oder wenn das Blut bereits regressive Metamorphosen einging, sich vermöge der Schwere gesenkt hatte, erscheint der Augengrund zum Theil sichtbar. Es bilden sich dann Klumpen, welche Opacitäten darstellen.

Subjective Symptome. Die Erkrankung zeichnet sich durch das plötzliche Auftreten von Sehstörung aus. Manchmal geben die Kranken an, dass die Wolke, welche die Gegenstände bedeckt, eine rothe Farbe hat. Gewöhnlich aber bezeichnen sie sie als dunkel.

Nun fragt es sich, woher das Blut kommt? Die Blutung kommt von der Retina und Chorioidea. In der geringsten Zahl der Fälle kommt sie aus der Retina, obgleich Blutungen in der Retina häufig sind; aber das Blut bleibt in Form von Punkten, Strichen oder Flecken in der Retina nächst den Gefässen und gelangt nicht in den Glaskörper. Dagegen kommt das Blut in der grossen Mehrzahl der Fälle aus der Chorioidea in den Glaskörper und oft aus dem Corpus ciliare.

Aetiologie. Veranlasst wird Haemorrhagie in den Glaskörper durch Traumen, Schlag, Stoss auf das Auge oder auch auf die Umgebung; ferner durch gewisse Circulationsstörungen. So sind Fälle bekannt, wo bei Herzleiden von Zeit zu Zeit Blutungen auftraten; ferner kommen sie vor, wenn der Druck im Innern des Auges plötzlich herabgesetzt wird, besonders dann, wenn die Wände der Gefässe schon verändert waren, nach Staaroperationen, wenn viel Glaskörper verloren ging, nach Iridektomien bei Glaukom, nach plötzlichem Durchbruch der Hornhaut, endlich in Folge activer Congestion in der Chorioidea, also namentlich beim Glaukoma inflammatorium. Endlich wird auch behauptet, dass Erkältungen und Durchnässungen zu intraoculärer Haemorrhagie Anlass geben können.

Verlauf. Der Verlauf einer solchen Blutung ist gewöhnlich ein sehr langsamer. Man beobachtet, dass der Blutklumpen in mehrere zerklüftet. Mit dem freien Auge sieht man dann schon einen stärkeren röthlichen Reflex aus dem Auge und kann die einzelnen Blutklumpen nachweisen. Diese Klumpen zerfallen allmälig und werden ganz oder theilweise resorbirt. Es gibt also Fälle, wo der Augengrund ganz rein wird. Bleiben Reste zurück, so bilden sie die sogenannten Glaskörper-Opacitäten. Diese senken sich gewöhnlich, steigen aber bei raschen Bewegungen des Auges wieder auf.

Wenn man eine solche Blutung zur Beobachtung bekommt, so ist die erste Frage, ob man es einfach mit einer intraoculären Haemorrhagie zu thun hat, oder ob diese mit Netzhautablösung verbunden ist. Ist nämlich die Netzhaut

durch das aus der Chorioidea stammende Blut durchbrochen und in den Glaskörper einfach ergossen worden, so tritt Genesung ein. Wenn aber die Blutmenge die Netzhaut ablöste, so ist wohl kaum zu erwarten, dass die Netzhaut sich wieder anlegen und leitungsfähig sein wird. Netzhautabhebung kann jedoch auch secundär nach der Blutung erfolgen, wenn das Blutcoagulum zu Schrumpfung des Glaskörpers Anlass gibt.

Die Diagnose, ob nebst der Blutung noch Netzhautablösung besteht, stellt man durch die Untersuchung auf deren Leitungsfähigkeit wie bei Cataracta. (Siehe Seite 242.)

Therapie. Vor allem ist Ruhe zur Vermeidung neuerlicher Blutungen anzurathen. Sind starke Congestionen gegen das Auge, Hyperaemie der Conjunctiva da, so passen Blutentziehungen und kalte Umschläge. Unumgänglich nothwendig sind sie aber nicht. Man kann auch spirituöse Fomentationen anwenden. Rp. Spir. Lavandulae (oder roris mar.) unciam. Tr. arnic. montanae drachmam. Hievon gibt man 1—2 Caffeelöffel in ein Glas Wasser und lässt Umschläge machen, so lange bis das Ganze sich zu zerklüften beginnt. Dann strebt man die Auflösung durch Jodkali an. Dabei ist auf Regelung des Stuhls zu achten.

III. Fremde Körper.

Man beobachtet sie ziemlich häufig (in Folge von Traumen) im Glaskörper, und zwar Metall-, Holz-, Glassplitter, Schrotkörner etc. Entweder wird der fremde Körper eingekapselt, oder er erregt heftige Entzündung. Nur selten verbleibt er im Glaskörper ohne eine Reaction oder uneingekapselt. Gewöhnlich wird der Glaskörper mehr weniger trübe, und mit dem Augenspiegel findet man mehr weniger vorne eine Trübung. Manchmal sieht man auch durch eine solche trübe Wolke durch und sieht bei Metallsplittern zuweilen sogar den Glanz derselben. Wenn die Sache gut geht, verschwindet die Trübung nach und nach, und es bleibt ein grauliches Fleck zurück, der den fremden Körper umgibt. Er ist dann abgekapselt. Dies geschieht durch Zellenwucherung, durch welche der Glaskörper sich trübt. Eine gewisse Quantität dieser Zellen organisirt sich höher und bildet die Kapsel. Der fremde Körper kann das ganze Leben im Auge bleiben. Nicht immer verläuft aber die Sache so glatt. Es kann die Entzündung

auf die Retina sich fortpflanzen, durch Schrumpfung des Glaskörpers zu Netzhautabhebung kommen, und endlich zu Phthisis bulbi. Der fremde Körper kann auch zu Eiterung Anlass geben, die sich auf die Chorioidea fortpflanzt, und man erhält das Bild der eitrigen Chorioiditis und schliesslich Phthisis bulbi. Die Entzündung kann auch sehr langsam Fortschritte machen, so dass das Auge erst nach Jahren phthisisch wird. Zuweilen scheint durch Abkapselung des fremden Körpers das Ganze gut zu gehen; aber auch nach Jahren noch kann eine geringfügige Veranlassung zu Entzündung und Eiterung führen.

Der fremde Körper kann im Glaskörper stecken bleiben, oder er kann ganz durch den Bulbus durchgehen bis in die Orbita. Manchmal kann man sogar den Weg, den er genommen, genau verfolgen.

Untersuchung des fremden Körpers. Die fremden Körper kommen in den Glaskörper entweder durch die Cornea oder durch die Sclerotica. (Selbst durch das Lid können sie ihren Weg in das Auge nehmen.) Man kann nicht in allen Fällen nachweisen, ob der Körper noch im Auge sei oder nicht. Man muss daher bei Wunden in der Sclera mittels einer Sonde tasten. Gelingt es so nicht, den Körper zu finden, so soll man in das Auge auf einige Linien durch die Wunde eingehen. Ungerechtfertigt wäre es aber, weit einzugehen und im Auge herumzubohren. Drang der Körper durch die Cornea und Iris ein, so wird man gewiss nicht mit Sonden untersuchen, um nicht das ganze Auge zu gefährden. Das erste Mittel zur Untersuchung — das Sondiren — passt nur in wenigen Fällen. Das zweite Mittel ist die ophthalmoskopische Untersuchung. Wenn der Körper im Auge stecken geblieben ist, und die brechenden Medien noch nicht getrübt sind, wird man ihn sehen können. Es gibt aber Fälle, wo nach der Verletzung Entzündung eintritt, wo man dann wegen der Trübung nichts sehen kann. Wir hätten allenfalls noch ein drittes Mittel, nämlich die subjective Wahrnehmung von Seite des Kranken. Gesetzt es sei ein fremder Körper im Auge und man stellt vor dasselbe 5 bis 6‴ entfernt einen Schirm auf, in welchem eine ganz feine Oeffnung angebracht ist. Lässt man nun den Kranken entweder gegen den Himmel oder gegen eine Lampe sehen, so wird durch die Oeffnung Licht eintreten. Diese Oeffnung ist also wieder eine Lichtquelle. Steht

diese Lichtquelle in der vorderen Brennebene des Auges, so müssen die von ihr ausgehenden Strahlen im Auge parallel verlaufen. Der fremde Körper wird nun einen Theil dieser Strahlen ausschliessen, so dass nicht alle zur Retina gelangen. Der Kranke wird also die Oeffnung als grossen Kreis sehen, in dessen mittlerem oder seitlichem Theile eine dunkle Stelle ist; der fremde Körper wird also, wie man sich ausdrückt, entoptisch wahrnehmbar. Es gibt aber Fälle, wo alle diese Mittel versagen, so dass man nicht im Stande ist, zu bestimmen, ob der Körper noch drin ist oder nicht. Man muss dann den Verlauf beobachten.

Therapie. Im Beginn ist nach einer solchen Verletzung strenge Antiphlogose zu beobachten: kalte Umschläge, wenn der Schmerz heftig ist, Blutentziehungen und Atropineinträufelung. Die Verletzung kann ziemlich glatt ablaufen, der fremde Körper kann im Auge abgekapselt werden. In anderen Fällen tritt Eiterung ein. Wenn diese sich zeigt, wenn die Pupille trübe, von gelblichen Massen verlegt wird, kann man das Sehvermögen nicht mehr retten. Da muss man die Entzündung so viel als möglich beschränken. Dazu legt man noch einen Druckverband an, um wenigstens die Form des Auges noch zu erhalten. In manchen Fällen kommt in Folge von Panophthalmitis der fremde Körper zum Vorschein und wird daher aus dem Bulbus entfernt. In anderen aber kann er abgekapselt im phthisischen Bulbus verbleiben, in welchem Zustande er ruhig verharrt, ohne sonst Störungen zu veranlassen, oder er ruft sympathische Erkrankung des andern Auges hervor.

Zu erwähnen ist noch die Verflüssigung des Glaskörpers, Synchysis. Sie ist gewöhnlich der Folgezustand einer entzündlichen Erkrankung am Bulbus, an der auch der Glaskörper participirte. Dieser Zustand kann also vermuthet werden, wenn Iridochorioiditis oder Chorioiditis vorausging, wenn die Resistenz des Bulbus vermindert ist, obwohl auch vermehrte Resistenz die Verflüssigung nicht ausschliesst. Ebenso verhält es sich mit der Iridodonesis, die fehlen oder vorhanden sein kann.

Zehntes Hauptstück.

Refraction und Accommodation.

Um einen Gegenstand deutlich zu sehen, müssen folgende Bedingungen erfüllt sein: α) es muss ein umgekehrtes, scharfes Bild des Gegenstandes auf der Netzhaut entworfen werden; β) die gesetzte Erregung muss zum Gehirn fortgepflanzt werden; γ) sie muss nach aussen projicirt werden. Wir sehen nämlich stets blos das projicirte Bild der Netzhaut. Nun kann es geschehen, dass entweder gar kein Netzhautbild entsteht; dies ist der Fall, wenn Trübungen der Cornea, der Linse oder des Glaskörpers den Zugang der Lichtstrahlen zur Netzhaut verhindern. Das ist Eine Art der Sehstörung. Oder es wird wohl eine Erregung auf die Retina gesetzt, aber nicht zum Gehirn fortgepflanzt und nach aussen projicirt; wenn nämlich die Retina, der N. opticus oder das Gehirn erkrankt sind. Dies ist die zweite Art der Sehstörung. Oder endlich von einem Gegenstande kommt gar kein scharfes Bild auf der Retina zu Stande. Diese letzte Gruppe der Sehstörungen wollen wir betrachten; es sind das die Refractions- und Accommodations-Anomalien des Auges.

Der dioptrische Apparat des Auges setzt sich aus mehreren brechenden Medien zusammen, welche auf die in das Auge einfallenden Strahlen Einfluss nehmen. Ihre Wirkungsweise kann man gleichsetzen der einer einzigen Sammellinse von gewisser Brennweite. Wir wollen zuvor die Eigenschaften einer Sammellinse kurz besprechen:

Jene gerade Linie, welche durch das Centrum der (vorderen und hinteren Fläche) der Linse (Fig. 13) gezogen gedacht wird, ist die optische Achse (*a b*). Die in der Richtung der optischen Achse auf die

Linse auffallenden Strahlen gehen ungebrochen durch. Wenn Strahlen parallel auf die Linse auffallen, d. h. aus unendlicher Entfernung kommen, so werden sie gebrochen und vereinigen sich nach der Brechung in einem Punkte hinter der Linse, welcher der hintere **Brennpunkt** der Linse ist. (Da bei einer Sammellinse der hintere Brennpunkt gleich dem vorderen sich verhält, so kann man schlechtweg sagen: der Brennpunkt.) Die Entfernung des Brennpunktes F vom optischen Centrum o ist die **Brennweite**. — Wenn Lichtstrahlen (Fig. 14) divergent auf die Linse auffallen, d. h. aus endlicher Entfernung kommen (also von einem zwischen unendlicher Entfernung und dem vorderen Brennpunkte gelegenen Gegenstande ausgehen), so kommen sie hinter dem hinteren Brennpunkt der Linse in einem Punkte zur Vereinigung, den man wohl auch Brennpunkt, aber zum Unterschiede vom früheren (dem Hauptbrennpunkte) den **conjungirten Brennpunkt** nennt. Diese beiden Fälle treten nun auch beim Auge ein. Man hat entweder Strahlen aus unendlicher oder endlicher Entfernung. Wenn der Punkt, von dem die Lichtstrahlen ausgehen, gegen den vorderen Brennpunkt heranrückt, so wird der Bildpunkt d. i. der Vereinigungspunkt der von ihm ausgehenden Lichtstrahlen immer weiter von der Linse abrücken. Rückt der leuchtende Punkt noch weiter heran bis zum vorderen Brennpunkt, so werden die Lichtstrahlen so gebrochen, dass sie parallel austreten (Fig. 15), also nicht zur Vereinigung kommen und kein Bild zu Stande bringen. Rückt der leuchtende Punkt noch weiter gegen die Linse vor (Fig. 16), so dass er zwischen dem vorderen Brennpunkte und der Linse sich befindet, so werden die divergent auffallenden Strahlen nach der Brechung auch divergiren, jedoch schwächer, als vor der Brechung. Die Strahlen haben also eine Richtung, als wenn sie von dem weiter vor der Linse gelegenen Punkte (m) ausgegangen wären. Für diese Art von Strahlen ist also die Convexlinse keine Sammellinse.

Bis jetzt untersuchten wir blos leuchtende Punkte, um deren Bild zu finden. Wie verhält es sich bei einem Gegenstande? Wie entsteht also das Bild eines Gegenstandes?

Es sei (Fig. 17) der Gegenstand $a\,b$, so wird das Bild des Punktes a, dessen Lichtstrahlen in der Richtung der Achse ziehen und ungebrochen durch die brechende Oberfläche durchgehen, in a' zu liegen kommen; um das Bild des Punktes b zu finden, ziehen wir von ihm aus einen Strahl, der parallel zur optischen Achse ist, nämlich $a\,c$, welcher nach der Brechung durch den Brennpunkt F geht und einen andern Strahl, der durch das optische Centrum geht $b\,c$, so werden diese beiden sich in b' schneiden und man bekommt so das umgekehrte Bild des Objectes $a\,b$, nämlich $a'\,b'$. Dieses gilt für die Voraussetzung, dass der Gegenstand zwischen unendlicher Ferne und dem Brennpunkte sich befindet. Wir gebrauchen nun diesen Fall für die Brechungsverhältnisse des menschlichen Auges.

Bestandtheile des dioptrischen Apparates. Dieser setzt sich zusammen: 1. aus der Cornea, 2. dem Humor aqueus, 3. der Krystalllinse, 4. dem Glaskörper. Unter denen kommen als brechende Oberflächen in Betracht: die vordere Fläche der Cornea, der Linse und des Glaskörpers.

Die Cornea ist der Scheitelabschnitt eines Rotationsellipsoids, dessen Scheitel im Mittelpunkte derselben ist. Man kann aber annehmen, dass sie eine sphärische Krümmung hat. Sie ist bei Erwachsenen nicht begrenzt von zwei concentrischen Flächen, sondern in der Mitte weniger dick als an der Peripherie, wo sie über eine halbe Linie Dicke hat. Ihr Krümmungsdurchmesser beträgt $5—4^1/_2—4'''$ und ihr Brechungsindex 1·3366.

Der Humor aqueus liegt der Cornea unmittelbar an. Da das Brechungsvermögen der Hornhaut und des Kammerwassers nicht sehr variiren, so kann man annehmen, dass die Cornea sehr dünn ist, und der Humor aqueus bis zur vorderen Fläche der Hornhaut reicht. Beide zusammen bilden ein ziemlich starkes Objectiv, so dass parallel auf die Cornea auffallende Strahlen sich 31^{mm} hinter dem Hornhautscheitel vereinigen. Dieses Verhältniss kommt vor bei Mangel der Linse (Aphakie).

Die Linse hat den Effect, die schon durch die Hornhaut und das Kammerwasser convergent gemachten Strahlen noch stärker convergirend zu machen, also noch früher zu vereinigen. Wenn man die menschliche Linse herausnimmt und deren Brennweite bestimmt, so findet man, dass sie bedeutend kürzer ist als im Auge, da das Brechungsvermögen der anderen Theile weniger abweicht, als das der atmosphärischen Luft. Brechungsindex der Linse = 1·454. Die hintere Hauptbrennweite = 43.707 ^{mm}, während sie ausser dem Auge blos $9—10^{mm}$ beträgt.

Der Glaskörper ist bezüglich der Brechungsverhältnisse sehr wenig vom Humor aqueus verschieden, so dass man sie als gleich ansehen darf.

Refractionszustände. Das Brechungsvermögen eines Auges im Zustande der Ruhe (wo also blos der anatomische Bau, nicht aber gewisse Muskeln auf dasselbe Einfluss nehmen) ist die Refraction. Es muss nun auf der Netzhaut ein scharfes, umgekehrtes Bild vom Gegenstande entworfen werden. Das normale Auge hat die Eigenschaft, vermöge seines Baues parallel auffallende Strahlen auf der Netzhaut zu vereinigen. Die Brennebene des dioptrischen Apparates (d. h. jene Ebene, welche man durch den Brennpunkt senkrecht auf die optische

Achse legt) fällt also mit der Netzhaut zusammen. Ein solches Auge ist emmetropisch. (Fig. 18.)

Das Auge kann aber vom Zustande der Emmetropie abweichen und zwar: 1. so, dass parallel auffallende Strahlen vor der Netzhaut zur Vereinigung kommen, hierauf divergiren und die Netzhaut in einem Zerstreuungskreise treffen. Es entsteht dann kein scharfes Bild mehr, sondern jeder Punkt wird in Zerstreuungskreisen abgebildet. Die Punkte fallen zum Theile auch über einander und die Deutlichkeit des Sehens leidet wesentlich. Ein solches Auge kann nicht mehr in die Ferne, wenigstens nicht in die unendliche Entfernung, sondern blos endlich entfernte Gegenstände sehen. Mit anderen Worten: Es kann nur divergent auffallende Strahlen (d. i. Strahlen aus endlicher Entfernung) vereinigen. Die Netzhaut liegt also hinter der Brennebene des dioptrischen Apparates. Ein solches Auge nennt man kurzsichtig, myopisch. (Fig. 19.)

2. Es tritt aber auch der gerade entgegengesetzte Zustand ein; es geschieht nämlich, dass die parallelen Strahlen nicht vor der Netzhaut oder auf derselben, sondern hinter ihr zur Vereinigung gelangen. Wieder wird auf der Netzhaut kein scharfes Bild entstehen, sondern blos Zerstreuungskreise. Ein solches Auge wird in die unendliche Entfernung nicht deutlich sehen können, divergent auffallende (d. h. aus endlicher Entfernung kommende) Strahlen kann es noch weniger zur Vereinigung bringen. Streng genommen ist ein solches Auge nicht befähigt, irgend einen Punkt deutlich zu sehen. Es könnte nur Strahlen zur Vereinigung bringen, die schon convergent auffallen. Solche Strahlen gibt es aber ohne künstliche Vorrichtung nicht. Die Netzhaut liegt vor der Brennebene des dioptrischen Apparates. Ein solches Auge heisst übersichtig hypermetropisch. (Fig. 20.)

3. Der dioptrische Apparat kann in zwei ungleich brechende Hälften getheilt sein; z. B. die Cornea ist von oben nach unten mehr gekrümmt, als von rechts nach links. Die Lichtstrahlen, welche in der verticalen Ebene einfallen, werden also stärker gebrochen als die in horizontaler Richtung einfallenden. Wenn wir also annehmen, dass der Krümmungshalbmesser in der verticalen Ebene r_v kleiner ist als der in der horizontalen Ebene r_h, ($r_h > r_v$), so wird der in der verticalen Ebene auf die sphärische Oberfläche AB (Fig. 21) auf-

fallende Strahl $a\ b$ so gebrochen, dass er die optische Achse in m schneidet. Der auf die horizontale (hier senkrecht auf das Papier sich zu denkende) Ebene der sphärischen Oberfläche auffallende Strahl $a\ c$ wird weniger stark gebrochen, so dass er die optische Achse etwas weiter, also in n schneidet. Es werden also die Strahlen sich nirgends in einem Punkte vereinigen, so dass blos Zerstreuungskreise entstehen. Diesen durch Asymmetrie der brechenden Oberflächen des dioptrischen Apparates hervorgerufenen Zustand nennt man Astigmatismus.

Accommodation. Begriff derselben. Kehren wir, um diese zu erklären, wieder zur Sammellinse zurück.

Wir wissen bereits, dass von einem in unendlicher Entfernung gelegenen leuchtenden Punkte die Lichtstrahlen parallel ausgehen und nach der Brechung durch die Sammellinse sich im Brennpunkte vereinigen. Stellen wir nun im Brennpunkt F_1 (Fig. 22) einen Schirm $(m\ n)$ auf, so erhalten wir auf demselben ein scharfes Bild. Wenn der leuchtende Punkt a weiter gegen den vorderen Brennpunkt heranrückt, so werden die divergent auf die Linse auffallenden Strahlen nach der Brechung sich weiter nach hinten, etwa in a' vereinigen, also hinter F_1. Lassen wir also den Schirm in F_1 stehen, so erhalten wir auf demselben einen Zerstreuungskreis und kein scharfes Bild. Eine Linse kann also nicht von verschieden weit entfernten Objecten gleich scharfe Bilder entwerfen. Was werden wir also hier thun müssen, um ein scharfes Bild von a zu erhalten? Entweder wir werden den Schirm in den conjungirten Brennpunkt a' stellen müssen, oder wir werden die Linse durch eine stärkere ersetzen. (Wenn wir nämlich eine stärkere nehmen, werden die von a ausgehenden Strahlen so convergent gemacht, dass sie in F_1 zur Vereinigung kommen.) Oder endlich könnten wir noch die Linse nach vorne verschieben, genug weit, dass das Bild des Punctes a in F_1 zur Vereinigung komme.

Ziehen wir nun dies in Anwendung auf das Auge. Den Schirm stellt im Auge die Netzhaut, die Linse der dioptrische Apparat vor.

Es entsteht nun die Frage: Ist das Auge befähigt, verschieden weit gelegene Punkte gleichzeitig zu sehen? Kann es also einen näher und einen entfernter gelegenen Punkt zu gleicher Zeit deutlich sehen? Oder verhält es sich beim Auge so wie bei der Sammellinse?

Wenn man ein Buch in einiger Entfernung aufstellt und vor dasselbe einen Schleier gibt, so wird man, wenn man die Buchstaben scharf fixirt und sie in Folge dessen deutlich sieht, den einige Zoll vom Auge entfernten Schleier nicht sehen, und umgekehrt; so dass man bald den Schleier, bald das Buch je nach der Willkür, nicht aber beide gleichzeitig

sehen kann. Ein hierher gehöriger Versuch ist der von Schreiner: Wenn man dicht vor ein Auge einen Schirm aufstellt, der mit zwei feinen Löchern versehen ist, deren Entfernung von einander kürzer ist als der Durchmesser der Pupille; wenn man ferner auf einen Rahmen in verschiedenen Entfernungen drei Nadeln hinter einander befestigt und die mittlere von ihnen durch die feinen Oeffnungen des Schirmes fixirt, so sieht man diese einfach, die näher gelegene, also die vordere und die hinten gelegene aber sieht man doppelt.

Dies erklärt sich daraus, dass sämmtliche Strahlen, die von der mittleren Nadel *a* ausgehen — wenn man das Auge für diese eingestellt hat — auf der Netzhaut zur Vereinigung kommen. (Fig. 23.) Die Nadel *a* sendet nämlich Strahlen aus, welche, durch die Oeffnungen des Schirmes m n in zwei Bündel zerlegt, die Hornhaut treffen; nun kommen aber sämmtliche Strahlen wieder auf der Netzhaut zusammen in α; man wird daher einfach sehen. Die von der näher gelegenen Nadel *b* ausgehenden Strahlen werden ebenfalls in zwei Büschel gespalten, die Hornhaut treffen und erst hinter der Retina in β sich vereinigen. Es werden also zwei Zerstreuungsbilder von der Nadel *b* auf der Netzhaut entstehen. Dies beweist, dass man den näher gelegenen Punkt nicht deutlich sieht, wenn man den Punkt *a* sieht. Ebenso kann man beweisen, dass man auch die ferner gelegene Nadel *c* nicht gleichzeitig mit *a* deutlich sehen kann. Die in zwei Bündel gespaltenen Strahlen von *c* kommen vor der Netzhaut zur Vereinigung in γ, divergiren dann wieder und entwerfen auf der Netzhaut ein doppeltes Bild mit Zerstreuungskreisen.

Das Auge kann also gleichzeitig einen näher und einen entfernter gelegenen Gegenstand nicht sehen. Es muss also eine gewisse Zeit verfliessen, damit das Auge einmal den nahen Punkt, das anderemal den fernen Punkt deutlich sehen kann. Es muss beim Auge also eine Modification stattfinden, wie wir es bei der Linse gesehen haben. Das Vermögen des Auges, sich für verschiedene Entfernungen einzustellen, nennt man das Accommodationsvermögen.

Berücksichtigen wir das bei der Sammellinse Gesagte, so könnte die Accommodation dadurch stattfinden, dass der Bulbus von vorne nach hinten länger würde (= Zurückstellen des Schirmes, den hier die Netzhaut repräsentirt); oder es könnte sich die Hornhaut nach vorne schieben (= Rücken der Linse gegen den Leuchtpunkt.) Die jetzige Ansicht ist die, dass durch Zunahme der Krystalllinse an Convexität die Accommodation für die Nähe vermittelt wird.

Diese Ansicht ist nicht etwa neu, sondern wurde schon zu Ende des vorigen Jahrhunderts von Thomas Young aufgestellt. Er hat die Ansicht mit

scharfsinnigen Gründen verfochten, fand aber keinen Anklang, weil er behauptete, dass die Krystalllinse aus contractilen Elementen bestehe. In neuerer Zeit (1849) suchte Max Langenbeck (in Göttingen) die Behauptung, dass die Linse bei der Accommodation für die Nähe convexer wird, durch die Purkynë-Sanson'schen Reflexbilder zu stützen, blieb aber unbeachtet. Purkynë hatte nämlich 1823 entdeckt, dass drei Reflexbilder entstehen wegen der drei spiegelnden Flächen im Auge. Diese sind: die vordere Fläche der Cornea, die vordere und hintere Fläche der Linse (die hintere Fläche der Cornea deshalb nicht, weil sie sich von dem Humor aqueus bezüglich des Brechungsvermögens wenig unterscheidet). Die vordere Fläche der Cornea verhält sich wie ein Convexspiegel, gibt daher ein verkleinertes, aufrechtes Bild hinter derselben; ebenso die vordere Fläche der Linse. Die hintere Fläche der Linse gibt als Concavspiegel ein verkleinertes, umgekehrtes Bild vor der spiegelnden Fläche. Wenn es nun wahr ist, was Langenbeck behauptet, dass nämlich die Linse convexer wird, so muss das Bild, welches deren Flächen geben, kleiner werden (da nämlich der Krümmungshalbmesser der spiegelnden Flächen kürzer wird.) Wenn man nun vor das Auge auf die eine Seite eine Flamme so aufstellen lässt, dass die von ihr zum Auge gezogene Linie mit der Sehachse einen Winkel von 30 Grad bildet, und sieht das untersuchende Auge von der andern Seite auch unter einem Winkel von 30 Grad in das zu untersuchende Auge, so bemerkt man drei Reflexbilder in der Pupille nahe neben einander in einer Ebene, und zwar werden sie sich so verhalten, dass in dem für die Ferne accommodirten Auge das mittlere Bild (Spiegelbild der vordern Linsenfläche) bedeutend gross und verwaschen ist, während es in dem für die Nähe eingestellten Auge kleiner und dem der Cornea näher gerückt erscheint. Auch das Reflexbild der hinteren Fläche der Linse wird bei der Accommodation für die Nähe etwas kleiner. Daraus geht also hervor, dass die vordere Linsenfläche gewölbter wird (Cramer) und dass auch die hintere Linsenfläche etwas mehr convex wird. (Helmholtz.)

Veränderungen bei der Accommodation: 1. Wenn der Impuls dazu ausgeht, wird die Iris breiter, die Pupille also enger. 2. Die Pupillarebene der Linse rückt nach vorne, der Durchmesser der Linse von vorne nach hinten wird also grösser, während der Breitendurchmesser derselben kleiner wird. 3. Die vordere Fläche der Linse wird stärker convex. 4. Die hintere Fläche der Linse wird stärker convex, doch verändert der Scheitel seinen Ort nicht, die Linse behält also ihren Platz. 5. Dr. Becker hat nachgewiesen, dass, wenn die Pupille kleiner wird, der Abstand zwischen Corpus ciliare und Linsenrand grösser wird, und wenn die Accommodation aufhört, der Abstand kleiner wird. (S. Seite 186.) 6. Wenn man sich in einem dunklen Raume befindet und für die Nähe zu accommodiren versucht, bekommt man ein eigenthümliches Phosphen, d. h. eine Lichterscheinung, welche die Figur eine

Kreises hat und von Prof. Czermak unter dem Namen Accommodationsphosphene beschrieben ward.

Organe für die Accommodation und Theorie derselben. Man hat in dieser Hinsicht verschiedene Hypothesen aufgestellt. Man behauptete, die Accommodation werde dadurch vermittelt, dass die äusseren Augenmuskeln (die vier Recti und zwei Obliqui) sich gleichzeitig zusammenziehen und dadurch ein Druck ausgeübt wird, so dass der Bulbus länger wird. Andere behaupteten, die Linse rücke bei der Accommodation nach vorne. Wieder Andere meinten, die vordere Linsenfläche werde stärker convex. Einige glaubten, die Cornea werde gewölbter. Endlich läugnete man sogar jede Accommodation. Es ist nun diesen Hypothesen gegenüber ausser Zweifel gestellt, dass die Accommodation durch Convexerwerden der Linse bewirkt wird. Wodurch geschieht dieses? Die Accommodation ist der Willkür unterworfen und mithin kann sie durch Muskelthätigkeit hervorgebracht werden. Bezüglich der äusseren Augenmuskeln wissen wir, dass es Fälle gibt, wo alle vom Oculomotorius versorgten Muskeln gelähmt sind, und doch die Accommodation erhalten ist. Das beweist, dass die Accommodation nicht durch die Thätigkeit der äusseren Augenmuskeln vermittelt wird. Ferner hat man partielle Lähmung des Oculomotorius beobachtet, wo die Accommodationsfähigkeit verloren war. Dadurch wird der frühere Beweis noch verstärkt. Es bleibt also nichts übrig, als anzunehmen, dass die inneren Muskeln des Auges die Accommodationsorgane sind, nämlich die Muskeln der Iris und der Brücke'sche Muskel.

Die Iris hat zwei Muskeln, nämlich einen, der im Kreise geht und dem Pupillarrand zunächst liegt, Sphincter pupillae, welcher direct vom Oculomotorius versorgt wird. Der zweite Muskel besteht aus radiär verlaufenden Fasern, Dilatator pupillae. Er soll vom Sympathicus aus versorgt sein. (Donders behauptet, dass diese Muskelfasern den Wandungen der Gefässe angehören.) Es frägt sich nun, spielt die Iris eine Rolle bei der Accommodation? Cramer, dem wir die erste Begründung der Accommodationstheorie verdanken, schreibt der Iris die Hauptrolle zu und meint, bei der Accommodation ziehen sich die Kreis- und Radiärfasern derselben zusammen und drängen den peripheren Theil der Linse nach hinten, während der mittlere Theil derselben nach vorne rückt. Diese Ansicht ist durch praktische Beobachtungen gründlich widerlegt worden. (Graefe nahm in einem Falle wo bei der Operation Iridodialysis stattfand, die ganze Iris heraus und fand hinterdrein, dass der Kranke ganz gut accommodirte.) Auch in Fällen von

vorderer Synechie, von Iridodonesis und Iridektomie, wo also ihr Einfluss ein ganz geringer wäre, ist doch die Accommodation vorhanden. Ja sie kann sogar fehlen, ohne dass die Accommodation bedeutend beeinträchtigt wäre. Man kann also daraus schliessen, dass die Iris keine entscheidende Wichtigkeit bei der Accommodation hat.

Aus der anatomischen Beschaffenheit des Brücke'schen Muskels (s. Seite 141 und 185) geht hervor, dass, wenn er sich contrahirt, offenbar seine Insertion an die Chorioidea dem Ursprunge an der Grenze der Cornea sich nähern und so die Chorioidea angespannt werden müsse, daher der Name Tensor Chorioideae (Brücke.)

Helmholtz, der nun die Beobachtung machte, dass die Linse im lebenden Auge eine geringere Dicke besitzt, wenn es für die Ferne eingestellt ist, als in der Leiche, gründete darauf seine Theorie. Er behauptet, dass die Linse, welche grosse Elasticität besitzt, durch die Anspannung der Zonula Zinnii einen längeren Durchmesser hat, also abgeplattet erhalten wird. Da aber nach dem Tode die Anspannung der Zonula Zinnii, welche durch den Druck von Seite des Glaskörpers verursacht wurde, aufhört, so wird die Linse dicker. Er nimmt also an, dass die Gleichgewichtslage der Linse die sei, die sie beim Sehen in die Nähe hat. Wenn nun der Brücke'sche Muskel sich contrahirt, die Chorioidea also vorwärts rückt, so wird die Zonula Zinnii ebenfalls vorrücken und abgespannt werden, die Linse, auf welche dann kein so starker Druck ausgeübt wird, geht in die Gleichgewichtslage über, d. h. sie wird stärker convex. Diese Theorie von Helmholtz hat die meisten Anhänger.

H. Müller behauptet, dass durch die Wirkung des Brücke'schen Muskels der Reif der Ciliarfortsätze verkleinert und dadurch ein Druck auf die Peripherie der Linse ausgeübt wird, so dass die Linse dicker (convexer) wird. Diese Theorie hat wenig Credit. Prof. Brücke fand, dass die Linsenstränge im jugendlichen Alter beinahe ganz flüssig sind und daher die Linse sehr nachgiebig ist; er ist dadurch der Helmholtz'schen Theorie zu Hilfe gekommen.

Findet Accommodation für die Ferne statt, oder blos, wenn wir nahe gelegene Objecte sehen, oder ist das Auge für einen Zwischenpunct eingestellt? Mit anderen Worten: Ist die Accommodation für die Ferne activer Zustand, oder ist es blos die Accommodation für die Nähe? Eine Reihe von Gründen spricht dafür, dass wir nur accommodiren, wenn wir in die Nähe sehen wollen. Wir sagen also, dass das Auge

vermöge des anatomischen Baues, also im Zustande der Ruhe, ohne Thätigkeit des Accommodations-Apparates für die grösste Entfernung, in der wir deutlich zu sehen im Stande sind, eingestellt ist. (Den nächsten Punkt, den das Auge zu sehen im Stande ist, nennt man den Nahepunkt, den weitesten den Fernpunkt und die dazwischen liegende Entfernung die deutliche Sehweite.) Dafür spricht die Beobachtung, die man durch Atropineinträufelung macht, wo nach ca. 15 Minuten die Pupille sich erweitert und der Nahepunct gleichzeitig vom Auge sich weiter und weiter entfernt; nach 40 Minuten ungefähr tritt Accommodationsaufhebung ein. Prüft man die Lage des Fernpunktes vor und nach dem Einträufeln, so findet man, dass er in beiden Fällen sich gleich bleibt. Man könnte auch annehmen, dass das Atropin wie auf die Iris, so auf den Accommodations-Apparat eine doppelte Wirkung (lähmend einerseits und Krampf erregend andererseits) hat. Es wäre also möglich, dass das Atropin im Stande wäre, den Theil der Accommodation, der das Sehen in die Nähe vermittelt, zu lähmen und jenen Theil der Accommodation, der das Sehen in die Ferne vermittelt, durch Krampf zur Zusammenziehung zu bringen. Es frägt sich nun, ist diese Annahme stichhältig? Darüber bekommt man wohl Aufschluss. Wenn z. B. bei Lähmung des Oculomotorius das Accommodationsvermögen verloren geht, so ist das Auge für den Fernpunct eingestellt. Bei Lähmung, wenn sie nicht vollständig ist (Accommodationsparese), rückt blos der Nahepunct vom Auge ab. Daraus geht also zur Evidenz hervor, dass wir beim Sehen in die Ferne blos die Accommodationsspannung nachlassen und beim Sehen in die Nähe accommodiren. Dazu kommt noch das subjective Gefühl bei denen, welche in der Selbstbeobachtung geübt sind.

Accommodationsbreite. Es ist nun sehr wünschenswerth, einen numerischen Ausdruck für die Accommodation zu besitzen, und zwar durch die Bestimmung der Accommodationsbreite. Die Accommodationsbreite ist die Distanz zwischen Nahe- und Fernpunkt.

Es fragt sich zuvor, wie drückt man den Werth der brechenden Kraft einer Linse aus? Wir wissen, dass eine Linse desto stärker brechend ist, je mehr gewölbt sie ist, d. h. je kleiner der Krümmungshalbmesser ist. Mit anderen Worten: Die Linse ist desto stärker, je kürzer ihre Brennweite ist. Eine Linse mit 2″ Brennweite ist stärker als eine andere mit 3, 4, 5, 6 . . ″. Da nun der Werth der brechenden Kraft einer Linse im umgekehr-

ten Verhältnisse zur Brennweite wächst, so werden wir ihn durch den reciproken Werth der Brennweite ausdrücken, d. h. durch einen Bruch, dessen Zähler gleich 1 ist und dessen Nenner die Brennweite der Linse ist. Eine Linse mit 2″ Brennweite drücken wir aus durch $^1/_2$, mit 3, 4, 5, 6, 20, 25 . . . Zoll durch $^1/_3$, $^1/_4$, $^1/_5$, $^1/_6$, $^1/_{20}$, $^1/_{25}$.

Nun hat Donders einen ähnlichen Ausdruck für die Accommodationsbreite angegeben. Wir nehmen an, das Auge sei für den Fernpunkt r (Fig. 24) eingestellt, d. h. die von r ausgehenden Strahlen vereinigen sich auf der Retina, so repräsentiren die brechenden Medien des Auges eine Linse, deren Brennpunct in r ist; wenn nun R die Entfernung des Fernpunctes vom Knotenpunkte des Auges ist, so wird der Werth jener Linse, d. i. der dioptrischen Kraft des Auges für den Fernpunkt durch $\frac{1}{R}$ ausgedrückt. Nun lassen wir das Auge den Nahepunct p sehen. Dies kann nur dadurch geschehen, dass die Linse dicker wird, dass also gleichsam zu der vorhandenen Linse noch eine Hilfslinse hinzugefügt wird. Ist nun P die Entfernung des Nahepunktes p vom Auge, so wird der Werth der dioptrischen Kraft des für den Nahepunkt eingestellten Auges $= \frac{1}{P}$ sein. Das Quantum, um welches die Linse dicker wurde, kann durch die Differenz $\frac{1}{P} - \frac{1}{R}$ ausgedrückt werden und repräsentirt die Hilfslinse, welche die Accommodationsbreite $\frac{1}{A}$ ausdrückt, so dass $\frac{1}{A} = \frac{1}{P} - \frac{1}{R}$.

Die Accommodationsbreite ist also gleichzusetzen einer Hilfslinse, welche so stark ist, als die Differenz der dioptrischen Kraft des Auges für den Nahepunkt und für den Fernpunkt beträgt. Z. B. ein Auge sieht in die unendliche Ferne $(\frac{1}{\infty})$ und kann für einen 4″ vor dem Auge gelegenen Punct accommodiren, so ist die Accommodationsbreite $\frac{1}{A} = \frac{1}{4} - \frac{1}{\infty} = \frac{1}{4}$. Die Brennweite der Hilfslinse ist also 4″ lang. Ein anderes (myopisches) Auge sieht blos bis auf 12″ (so ist $\frac{1}{12}$ die Brechkraft des Auges für die Ferne) und sieht noch auf 4″ $(\frac{1}{4})$, so ist die Accommodationsbreite $\frac{1}{A} = \frac{1}{4} - \frac{1}{12} = \frac{1}{6}$. Die Accommodationsbreite wird also durch eine Linse von 6″ ausgedrückt.

Es sei ein emmetropisches Auge, so wird der Fernpunkt in ∞ sein der Nahepunkt liegt bei jungen Individuen in 4″, so ist $\frac{1}{4} - \frac{1}{\infty} = \frac{1}{A} = \frac{1}{4}$. Im höheren Alter liegt der Nahepunkt weiter vom Auge entfernt, z. B. in 8″ so ist $\frac{1}{A} = \frac{1}{8} - \frac{1}{\infty} = \frac{1}{8}$. Die Accommodationsbreite dieses Auges ist also um die Hälfte geringer und beträgt ein Achtel. Wir können also einen relativen Ausdruck für die Accommodationsbreite erhalten. Auch für ein Auge,

dessen Fernpunkt in 8″ und dessen Nahepunkt in 4″ ist, ist die Accommodationsbreite ein Achtel, denn $\frac{1}{A} = \frac{1}{4} - \frac{1}{8} = \frac{1}{8}$. Wir haben also bei einem Auge, dessen Fernpunct in unendlicher Entfernung und dessen Nahepunkt in 8″ liegt, ganz dieselbe Accommodationsbreite wie im vorerwähnten kurzsichtigen Auge (Fernpunkt in 8″ und Nahepunkt in 4″.) Dies scheint auf den ersten Blick paradox, ist es aber nicht. Wenn parallele Strahlen auf das Auge fallen, so vereinigen sie sich im Brennpunkt. Wenn der Licht sendende Punkt aus der ∞ näher rückt, rückt auch der Vereinigungspunkt der Strahlen hinaus. Dieses Hinausrücken findet Anfangs sehr langsam statt. Je mehr aber der Lichtpunkt gegen den vorderen Brennpunkt rückt, desto rascher entfernt sich der Bildpunkt. Das Auge braucht also beim Heranrücken aus der ∞ nur eine geringe Accommodation, aus der Nähe aber eine starke.

Bestimmung des Fernpunctes. Zur Prüfung des Fernpunctes dienen die Tafeln von Snellen, welche mehrere Reihen von Buchstaben verschiedener Grösse enthalten. Snellen, der mit normalen Augen Versuche machte, fand, dass ein normales Auge die erste Reihe in 200′, die zweite in 100′, die dritte in 70′, die vierte in 50′, die fünfte in 40′, die sechste in 30′, die siebente in 20′ Entfernung lesen konnte. Auf seiner Tafel entspricht jeder Anzahl der Fusse, in welcher das normale Auge die Buchstaben lesen kann, die entsprechende Nummer, also CC, C, LXX, L, XL, XXX, XX. Da nun aus der Entfernung von 20′ die Strahlen nahezu parallel auf die Cornea auffallen, so wird man den Fernpunct eines Auges, das Sn. Nr. XX in 20′ deutlich lesen kann und mittelst Concav- oder Convexgläser die Schärfe des Bildes nicht erhöht bekommt, als unendlich entfernt gelegen annehmen. Ist aber der Fernpunkt in endlicher Entfernung, d. h. ist das Auge kurzsichtig, myopisch, so wird es mit Hilfe eines Concavglases die Buchstaben schärfer sehen, als ohne ein solches. Die Brennweite des Concavglases, mit welchem deutlich gelesen wird, vermehrt um die Entfernung des Glases vom Knotenpunkte des Auges (etwa $\frac{1}{2}$″), gibt die Entfernung des Fernpunktes vom Auge. Sieht z. B. ein kurzsichtiges Auge mit Concav 10 deutlich in die Ferne (Sn. Nr. XX), so ist dessen Fernpunkt $10\frac{1}{2}$″ vor dem Auge gelegen. Ist aber der Fernpunkt weiter als in unendlicher Ferne, d. h. ist das Auge übersichtig, hypermetropisch, so dass es nur convergent auffallende Strahlen auf der Netzhaut vereinigt und parallele Strahlen hinter derselben zur Vereinigung kommen, so wendet man Convexgläser an, mit Hilfe

deren ein sonst sehscharfes Auge deutliche Bilder erhält. Die Brennweite des schwächsten Glases, mit dem scharf gesehen wird, zeigt, wie weit hinter der Retina die auffallenden Strahlen sich zu vereinigen streben. Wenn das Auge mit + 20 sieht, so heisst das, es hat einen Fernpunkt von — 20, und Strahlen, welche sich auf der Retina vereinigen, fallen so convergent auf die Cornea auf, als wollten sie sich 20″ hinter der Netzhaut vereinigen.

Bestimmung des Nahepunktes. Für praktische Zwecke genügt die Prüfung mit den Schriftproben von Jäger; für wissenschaftliche Zwecke hat man Optometer angegeben, von denen sich nur das Stäbchenoptometer empfiehlt. Dieses besteht aus einem Metallrahmen, in welchem in Distanz von einer halben Linie vertical feine Rosshaare ausgespannt sind, so dass das Ganze wie ein feines Gitter aussieht. Entfernt man den Rahmen allmälich vom Auge, bis die Haare ganz deutlich gesehen werden und misst die Distanz zwischen Rahmen und Auge, so hat man den Nahepunkt.

Verhältniss der Accommodation zur Convergenz der Augen. Wir haben bisher noch nicht darauf Rücksicht genommen, ob der binoculäre Fern- und Nahepunkt mit dem monoculären zusammenfällt. Beim Sehen mit beiden Augen muss man auch die Convergenz der Sehachsen in Betracht ziehen. Es besteht nämlich ein Nexus zwischen Accommodation und Convergenz der Augen (Sehlinien). Man kann nicht accommodiren, ohne zu convergiren und umgekehrt.

Johannes Müller behauptete, dass einer bestimmten Convergenzstellung ein bestimmter Accommodationszustand entspricht. Nun ist aber die Sache nicht ganz richtig. Es besteht zwar ein Zusammenhang, aber er ist nicht so innig. Das Verdienst, dies erkannt zu haben, gebührt Donders und Volkmann. Wenn man die Sehlinien in einem Punkte kreuzt, so dass man ihn deutlich sieht, so wird man ihn auch noch scharf sehen, wenn man schwache Convex- oder Concavgläser vor die Augen setzt. Das beweist, dass bei derselben Convergenz der Sehlinien die Accommodation sich ändern kann. Denn wäre die Accommodationseinstellung bei der gegebenen Entfernung des Punktes und Convergenz der Sehlinien fix, so würde man den Punkt mit Gläsern in Zerstreuungskreisen sehen müssen. Das Vorsetzen eines Convexglases (Sammellinse) vermehrt nämlich die Brechkraft des Auges, die Strahlen vereinigen sich also vor der Retina, das Individuum muss nun, wenn es den Punkt noch deutlich sehen will, die Accommodation abspannen. Nehmen wir nun den entgegengesetzten Fall an, man stellt ein Concavglas (Zerstreuungslinse) vor, so nimmt man einen Theil der Brechkraft des Auges

weg, die Strahlen vereinigen sich hinter der Retina, das Auge muss, um den Punkt noch deutlich zu sehen, stärker accommodiren. Wenn der Punkt also beim Vorsetzen eines Convex- oder Concavglases doch deutlich gesehen wird, so beweist dieses, dass der Zusammenhang zwischen Accommodation und Convergenz der Sehlinien nicht so innig ist. Es besteht wohl ein Zusammenhang, so weit die Accommodationsbreite für beide Augen reicht, denn beim Sehen in die unendliche Entfernung stehen die Sehlinien des emmetropischen Auges parallel, bei einer Convergenz auf 12″ ist das Auge für 12″ eingestellt; allein im Interesse des deutlichen Sehens kann der Zusammenhang zum Theile aufgehoben werden.

Relative Accommodationsbreite. Fixirt man einen Punkt z. B. in 12″ Entfernung, so kann man den Punkt noch deutlich sehen, auch wenn man Convex- oder Concavgläser vor das Auge stellt. Das stärkste Concavglas, welches man noch überwindet, d. h. mit welchem man den Punkt noch deutlich sieht, beweist, wie viel Accommodation man noch hat. Das stärkste Concavglas, welches man noch überwindet, zeigt, wie viel Accommodation aufgebraucht ist, d. h. wie viel man abspannen muss. Man wird finden, dass, wenn das emmetropische Auge einen 12″ entfernten Punkt fixirt (die Sehlinien sich in diesem Punkte kreuzen), es noch im Stande ist, bei derselben Convergenz die Accommodation bis auf $5^1/_3$″ anzuspannen, und ebenso einen andern 72″ entfernten Punct durch Abspannung der Accommodation zu sehen. Jene Accommodationsbreite nun, über welche man bei gegebener Convergenz der Sehlinien verfügt, ist die relative. Das Quantum, welches man bei gegebener Convergenz verbraucht hat, wird ausgedrückt durch das stärkste Convexglas, und das noch disponible Quantum durch das stärkste Concavglas, welches man noch überwindet. Jener Theil der relativen Accommodationsbreite, der noch disponibel ist, ist der positive, und der bereits aufgebrauchte ist der negative Theil der relativen Accommodationsbreite; die Summe beider repräsentirt die relative Accommodationsbreite. Die Erfahrung lehrt, dass ein Individuum längere Zeit bei der Arbeit nur dann aushalten kann, wenn der positive Theil der relativen Accommodationsbreite grösser ist als der negative.

Die Untersuchung lehrt nun Folgendes: Ein emmetropisches Auge ist bei parallelen Sehlinien noch einen 11″ entfernten Punkt deutlich zu sehen im Stande. Die relative Accommodationsbreite $A_1 = \frac{1}{11} - \frac{1}{\infty} = \frac{1}{11}$. Bei parallelen Sehlinien ist die ganze relative Accommodationsbreite positiv. Ferner findet man, dass, je mehr die Sehlinien convergiren, desto grösser

die relative Accommodationsbreite wird und ihr Maximum erreicht, wenn die Sehlinien in einem 12″ vor dem Auge gelegenen Punkte sich kreuzen. In diesem Falle kann, wie oben erwähnt, die Accommodation auf $5\frac{1}{3}$″ an- und auf 72″ abgespannt werden, so dass $\frac{1}{A} = \frac{1}{5\frac{1}{3}} - \frac{1}{72} = \frac{1}{5{\cdot}7}$; der positive Theil der relativen Accommodationsbreite wird, da der Nahepunkt $5\frac{1}{3}$″, der Fernpunkt 12″ vor dem Auge ist, nach der Formel $\frac{1}{A} = \frac{1}{P} - \frac{1}{R}$ sein $\frac{1}{5\frac{1}{3}} - \frac{1}{12} = \frac{1}{9{\cdot}6}$; der negative Theil aber, da für diesen der Nahepunkt auf 12″, der Fernpunkt auf 72″ anzunehmen ist, $\frac{1}{12} - \frac{1}{72} = \frac{1}{14{\cdot}4}$ betragen. Der positive Theil ($^1/_{9{\cdot}6}$) ist also grösser als der negative ($^1/_{14{\cdot}4}$). Die Summe des positiven und des negativen Theiles gibt die relative Accommodationsbreite $\frac{1}{A_1} = \frac{1}{9{\cdot}6} + \frac{1}{14{\cdot}4} = \frac{1}{5{\cdot}7}$. — Convergiren die Sehlinien noch mehr als für 12″, so wird die relative Accommodationsbreite immer kleiner, namentlich trägt zu dieser Verkleinerung die Verminderung des positiven Theiles derselben bei; und convergiren die Sehlinien so, dass sie sich im binoculären Nahepunkt, etwa in 3·9″ vor dem Auge schneiden, so ist die relative Accommodationsbreite schon blos $= {}^1/_9$, und zwar ist jetzt der positive Theil gleich Null, so dass die ganze relative Accommodationsbreite negativ ist. Der Nahepunkt für jedes Auge allein liegt noch näher, etwa in 3·69″, wo nicht mehr accommodirt werden kann.

Wie verhält es sich mit dem myopischen Auge? Nehmen wir an, es hätte in 8″ vor dem Auge den Fernpunct, also im Zustande der Ruhe kreuzen sich die Sehlinien 8″ vor dem Auge. Um in dieser Entfernung deutlich zu sehen, muss der Emmetrope bedeutend accommodiren, während der Myope noch gar nicht zu accommodiren braucht. Es ist klar, dass auch das Accommodationsgebiet dieses Auges wesentlich verkleinert ist. Die relative Accommodationsbreite ist vom Fernpunkte aufwärts positiv, nur ein kleiner Theil derselben ist negativ. Bei hochgradiger Myopie ist noch nach dem Maximum der Convergenz eine gewisse Accommodationsbreite vorhanden, weil nämlich die Convergenz beschränkt ist; aus demselben Grunde kann auch der Myope nicht andauernd mit beiden Augen arbeiten.

Das hypermetropische Auge kann parallel auffallende Strahlen nicht auf, sondern hinter der Retina vereinigen und nur convergent auffallende Strahlen auf der Netzhaut zur Vereinigung bringen. Durch Accommodation aber kann es parallel und divergent auffallende Strahlen auch vereinigen Es wird also schon für die unendliche Ferne accommodiren müssen, so dass seine relative Accommodationsbreite sehr gross wird. Das hypermetropische Auge wird also andauernd nicht eingestellt sein können für einen nahegelegenen Punkt, weil nämlich der positive Theil der relativen Accommodationsbreite bei parallelen Sehlinien allerdings ziemlich gross ist, bei Zunahme der Convergenz aber abnimmt, und bald wird die ganze relative Accommodationsbreite negativ.

Absolute (monoculäre) Accommodationsbreite ist jene, welche der Accommodation eines jeden Auges vom Fernpunkte desselben bis zum Nahepunkte entspricht. Wir fanden

oben (s. Seite 267) für die monoculäre Accommodationsbreite die Formel: $\frac{1}{A} = \frac{1}{P} - \frac{1}{R}$.

Binoculäre Accommodationsbreite ist diejenige, welche die Accommodation vom binoculären Fernpunct bis zum binoculären Nahepunct in sich fasst. Je stärker nämlich die Convergenz ist, desto stärker wird auch accommodirt. Man kann mit einem Auge (monoculär) einen nahegelegenen Punkt fixiren. Sollen aber beide Augen hiezu thätig sein, so kann der dioptrische Apparat für den monoculären Nahepunkt nicht eingestellt werden, sondern für einen etwas entfernter gelegenen. Wenn man aber mit einem Auge einwärts schielt, so kann man noch für den näher gelegenen Punkt accommodiren. Der Schact wird dann beim anderen Auge unterdrückt, die Sehlinien werden nicht mehr im Objecte gekreuzt. Dabei ist also die Convergenz noch grösser und eine noch grössere Anspannung der Accommodation möglich.

Brillengläser und deren Effect.

1. **Schutzbrillen** sind mannigfach. Am meisten verwendet werden graue (in verschiedenen Nuancen), dann grüne und blaue Gläser. Diese Brillen alteriren das Licht quantitativ. Wenn das Auge also empfindlich ist gegen Lichtquantitäten, welche ein gesundes Auge nicht beirren, so können wir die Empfindlichkeit durch graue, rauchgraue Brillen mässigen. Der Effect der blauen Brillen besteht darin, dass sie das Licht nicht blos quantitativ, sondern auch qualitativ alteriren, sie schliessen die rothen Strahlen aus und eignen sich da, wo Affectionen der Retina und des Sehnerven vorhanden sind. Sie dürfen nicht einfache Gläser sein, weil sie dann nicht die von den Seiten kommenden Lichtstrahlen abhalten, deshalb werden seitlich gelegene Gegenstände in der Complementärfarbe gesehen. Durch das Tragen solcher Gläser kann das Leiden noch grösser werden, weil verschiedenes Licht in's Auge gelangt und weil ein intensives complementär gefärbtes Nachbild auftritt. Zweckmässiger sind also winkelig gebrochene Gläser, welche das von der Seite kommende Licht abhalten; sie sind aber zu schwer und üben einen nicht unbedeutenden Druck auf den Nasenrücken aus. Vollkommener wird das seitlich einfallende Licht temperirt durch Seitenklappen von

Flor, Seide oder Taffet. Am zweckmässigsten sind aber die Muschelbrillen. Diese haben nur den einen Uebelstand, dass sie in der Mitte am dünnsten und an den Rändern dicker sind, so dass sie das Licht zerstreuen. Man darf sie daher zur Arbeit nicht verwenden. Was die Anwendung grauer oder blauer Brillen betrifft, so richtet sich das nach der Affection der Netzhaut, bei welcher die blaue Brille besser passt, andererseits nach der Individualität. Manche ertragen keine solche Brillen. Diese Schutzbrillen sollen nicht immer, besonders nicht im Zimmer, sondern nur dann getragen werden, wenn man sich intensivem Lichte aussetzt.

Zu erwähnen ist noch eine Art von Schutzbrillen, welche blos einen mechanischen Zweck haben, nämlich die sogenannten Staubbrillen, die fremde Körper abzuhalten haben.

2. **Stenopäische Brillen.** Der Typus derselben ist eine dunkle Schale (Platte), in der eine kleine Oeffnung vorhanden ist. Wenn eine leichte Trübung in den brechenden Medien (Cataracta incipiens, Hornhautrübung) vorhanden ist, so wirkt sie als selbstzerstreuendes Medium, so dass durch die Diffusion des Lichtes auf der Netzhaut eine peinliche Blendung veranlasst wird. (s. Seite 119 und 121). Durch eine stenopäische Brille kann man dieses Gefühl bedeutend verringern. Wenn man das Loch so anlegt, dass es den durchsichtigen Theilen der brechenden Medien entspricht, so gelangen dadurch regelmässig gebrochene Lichtstrahlen in das Auge und andererseits wird die Trübung durch die Schale zugedeckt. Ueberdies hat sie noch den Effect, dass sie die Lichtquantität vermindert, mithin auch die Diffusion. Sie hat jedoch auch Nachtheile: 1. Weil sie die Lichtquantität vermindert, muss der Kranke das Object näher halten, um sich so grössere Netzhautbilder zu verschaffen. 2. Wird das Gesichtsfeld eingeschränkt.

Wie sollen eigentlich diese Brillen gebaut sein? Es richtet sich dies nach den dioptrischen Verhältnissen. Dem Einen passt eine kreisrunde, enge (daher auch stenopäisch, von στενός = eng und ὄπη = Sehloch) Oeffnung, dem Andern ein horizontaler oder verticaler Spalt. Doch entscheiden immer die vorwaltenden Verhältnisse. Hat das Auge zugleich einen Refractionsfehler, so kann man auch ganz gewöhnliche Concav- oder Convexgläser nehmen, verdeckt sie mit Papier und lässt nur die kleine nöthige Oeffnung frei.

Ausser den Fällen von Trübung der Hornhaut und Linse ist die stenopäische Brille noch nützlich bei hochgradiger Myopie mit verminderter Sehschärfe (Amblyopie). Bei hochgradiger Myopie sind sehr starke Concavgläser erforderlich. Durch diese aber kommen sehr kleine Netzhautbilder zu Stande, welche ein amblyopisches Auge kaum unterscheidet; es werden daher die Gläser nicht vertragen und ist das Sehen, besonders in die Ferne, sehr unvollkommen. Mit Hilfe der stenopäischen Brillen können hochgradige Myopen wenigstens auf eine gewisse Entfernung deutlich sehen und bekommen keine gar so kleinen Bilder, wie bei starken Concavgläsern. Dies kommt daher, dass die Pupille bei hochgradiger Myopie sehr weit, daher die Sehstörung besonders für die Ferne bedeutend; andererseits kommen durch die kleine Oeffnung nur wenig Strahlen in das Auge, welche also, nahe der optischen Achse verlaufend, nicht so stark gebrochen werden, so dass die Gegenstände grösser erscheinen, als mit starken Concavgläsern. Zweckmässig ist es, die Oeffnung der stenopäischen Brille nicht gar zu klein zu machen und sie mit einem schwach concaven, also die Myopie nicht ganz neutralisirendem Glase zu verbinden.

3. **Prismatische Brillen.** Sie bestehen darin, dass man ein Prisma (am besten aus Crownglas, welches ein geringes Farbenzerstreuungs-Vermögen besitzt) kreisrund schleift. Auf der einen Seite ist die Basis *a*, auf der andern der brechende Winkel α (d. i. derjenige, den die beiden brechenden Flächen mit einander bilden).

Gesetzt, es fiele ein Lichtstrahl *l* (Fig. 25) auf das Prisma, so wird er offenbar gebrochen und zwar zum Einfallsloth *e* (weil er aus einem dünneren in ein dichteres Medium kommt). Der Strahl geht also nicht in der Richtung weiter, in der er eingefallen war, sondern in einer andern durch das Prisma, bis er an die andere Oberfläche kommt, wo er neuerdings gebrochen wird und zwar vom Einfallslothe (weil er aus einem dichteren in ein dünneres Medium tritt). Der Strahl *l* tritt also aus als *l'*.

Wenn man nun ein Prisma mit grossem brechenden Winkel (α) z. B. 12 bis 15° (je grösser der Winkel, desto grösser der Effect) vor das Auge setzt, so tritt im Momente Doppelsehen ein. Die Ursache der Entstehung der Doppelbilder ist einleuchtend. Setzt man vor ein Auge (Fig. 26) ein Prisma, z. B. mit dem brechenden Winkel nach innen, so wird ein leuchtender Punkt *f* auf dem freien Auge an der Macula

lutea in *m*, auf dem mit dem Prisma bewaffneten Auge dagegen nach aussen von der Macula lutea in *n* abgebildet, und man bekommt Doppelbilder, weil das Netzhautbild nicht auf identische Punkte der Netzhaut fällt. Nun wird das Auge durch Veränderung der Richtung der Sehlinie das Doppelsehen zu vermeiden suchen. Da das Bild nach aussen von der Macula lutea ist, so wird das Auge so gewendet, dass die Macula lutea nach aussen komme und das Netzhautbild auf ihr entstehe. Geht aber die Macula lutea nach aussen, so muss der Hornhautscheitel nach innen gehen, das Auge convergirt stärker. Das Doppelsehen wird also nur kurze Zeit bestehen, das Auge wird durch Schielen dasselbe unterdrücken. Ferner findet man, dass, wenn ein Prisma mit dem brechenden Winkel nach innen steht, sehr starke Prismen, bis 40^0, überwunden werden. Bringt man den Brechungswinkel nach aussen, so können nur 12 bis 14^0 ertragen werden. Wenn man den brechenden Winkel nach oben oder unten bringt, so wird kaum das schwächste Prisma (2^0) ertragen. Zu bemerken ist, dass, wenn man lange das Prisma vor Augen hielt, eine gewisse Tendenz zu convergiren für einige Zeit zurückblieb. Aus den Versuchen mit dem Prisma ist ebenfalls der Beweis abzuleiten für den oben (s. S. 327) bewiesenen Satz, dass die Accommodation und Convergenz der Sehlinien nicht in innigem Zusammenhang stehen.

Die Anwendung der prismatischen Brillen besteht darin, dass sie geringe Abweichungen der Sehlinien, welche das Sehen durch Doppelbilder stören, corrigiren, ferner dass sie musculäre Asthenopie, entstanden durch Insufficienz der Recti Int., aufheben. Endlich gewähren sie auch bei Refractionsanomalien einen Nutzen, wovon später.

4. **Sphärisch geschliffene Brillen**. Diese sind entweder Convex- oder Concavlinsen. Man hat deren sehr verschiedene. Man hat solche, welche biconvex, und solche, welche biconcav sind (Fig. 27 *a* und *b*); ferner solche, welche planconvex, und solche, welche planconcav sind (*c* und *d*); endlich solche, welche concav-convex (*e*) sind; sie heissen auch positive Menisken, wo der Krümmungshalbmesser der convexen Oberfläche kürzer ist als der der concaven, und solche, die convex-concav (*f*) sind und auch negative Menisken heissen, wo der Krüm-

mungshalbmesser der convexen Oberfläche grösser ist als der der concaven. (*f*)

Die biconvexen Linsen, auch Sammellinsen genannt, vereinigen parallele Strahlen im Hauptbrennpunkte, welcher auf der entgegengesetzten Seite der Linse liegt. (Fig. 13.) Da also die Strahlen wirklich in einem Punkte vereinigt werden, so nennt man diesen den reellen Brennpunkt. Die Sammellinsen geben also ein scharfes Bild.

Die biconcaven Linsen, auch Zerstreuungslinsen genannt, machen parallele Strahlen so divergent, als kämen sie von einem vor der Linse gelegenen Punkte, dem Hauptbrennpunkte *p* (Fig. 28). Die Strahlen werden also nicht wirklich vereinigt, sondern haben nach dem Durchgange durch die Linse eine Richtung, als kämen sie von *p*. Dieser Punkt ist also kein wirklicher Vereinigungspunkt der Strahlen und wird demgemäss auch virtueller Brennpunkt genannt und liegt auf derselben Seite, wo die Strahlen auffallen.

Die planconcaven und planconvexen Gläser haben eine sehr starke Aberration, d. h. es entstehen viele Vereinigungspunkte, deshalb verwendet man sie nicht.

Die concav-convexen und convex-concaven Gläser (Menisken) sind noch besser als die biconvexen und biconcaven, weil sie das deutliche Sehen auch dann gestatten, wenn nicht durch den Mittelpunkt gesehen wird. Man nennt sie auch, weil ringsherum durch sie gesehen werden kann, periskopische Brillen (von περισκοπέω, umhersehen). Sie wären eigentlich die Brillen, welche sich am besten erweisen; doch haben sie Nachtheile: Wenn man starke Gläser braucht, müssen die Menisken sehr dick sein, so dass sie lästig werden; ferner stören die an der concaven, dem Auge zugekehrten Fläche reflectirten Strahlen das Sehen. Uebrigens kann man bei nicht zu starken biconcaven und biconvexen Linsen auch in schiefer Richtung hindurchsehen.

Wir haben noch die Franklin'schen Brillen zu erwähnen. Franklin war myopisch und später presbyopisch; er liess sich also Brillen machen, welche oben concav waren, deshalb zum Sehen in die Ferne dienten, und unten convex, so dass dieser Theil das Sehen in die Nähe unterstützte. Man blickt nämlich beim Sehen in die Nähe durch den unteren, beim Sehen in die Ferne durch den oberen Theil der Brille. In neuerer Zeit hat man diese Brillen in Paris wieder in Schwung gebracht und nennt sie Brillen mit doppeltem Brennpunkte, verres à double foyer. Man benützt sie für

Leute, die hypermetropisch und zugleich presbyopisch sind. Die obere Hälfte ist schwächer convex, die untere dagegen stärker convex. Donders spricht sich sehr anerkennend darüber aus. Wichtig ist dabei nur, dass das Individuum seine Augen in seiner Gewalt haben muss, d. h. es muss sie bewegen können unabhängig vom Kopfe, sonst kann es geschehen, dass verzerrte Netzhautbilder entstehen.

Effect sphärischer Brillen. Der Effect, den diese Brillen haben, ist mehrfach: 1. Durch das Vorsetzen einer Brille wird der dioptrische Apparat modificirt und hiemit auch der Fern- und Nahepunkt. 2. Die Brillen ändern die Accommodationsbreite und zwar so, dass eine Concavbrille eine grössere relative Accommodationsbreite repräsentirt, eine Convexbrille eine kleinere. 3. Die Brillen ändern das Accommodationsgebiet; es ist dies das Terrain zwischen Fern- und Nahepunkt. Endlich 4. werden die Netzhautbilder auch modificirt. Convexbilder geben grössere, Concavbrillen kleinere Netzhautbilder.

ad 1. Untersuchen wir zuerst eine Sammellinse. Nehmen wir an, das Auge A (Fig. 29) sei eingestellt für den Nahepunkt p, so können wir den Werth der dioptrischen Kraft des Auges durch den reciproken Werth seiner Brennweite ausdrücken, nämlich $\frac{1}{p}$. Nun stellen wir eine Sammellinse L in gewisser Entfernung vom Auge auf, so wird die dioptrische Kraft des Auges stärker und die in das Auge kommenden Strahlen werden stärker convergiren; und umgekehrt werden Strahlen, welche vom Punkte y, wenn wir diesen als leuchtend annehmen, ausgehend aus dem Auge heraustreten, mehr convergent gemacht, so dass sie sich in p_o vereinigen. Es wird also der Nahepunkt dem Auge genähert, das Auge wird im Stande sein, Strahlen, welche von einem Punkte ausgehen, der viel näher dem Auge gelegen ist als der Nahepunkt, zur Vereinigung zu bringen. Wollen wir nun P_o, d. i. die Entfernung des durch die Linse vermittelten Nahepunktes vom Auge berechnen, so wissen wir, dass der Werth der dioptrischen Kraft des für den Punkt p eingestellten Auges $= \frac{1}{P}$, vermehrt durch die Brechkraft der Linse $= \frac{1}{F}$ (wenn die Brennweite derselben $= F$ ist), ebenso gross ist, als der Werth der dioptrischen Kraft des Auges, eingestellt für den Punkt p_o. Es ist also $\frac{1}{P} + \frac{1}{F} = \frac{1}{P_o}$ die Formel, mittels der wir den Nahepunkt des mit der Linse versehenen Auges finden können.

Ein Beispiel wird das Gesagte erläutern: Nehmen wir an, der Nahepunkt eines Auges ist in 12″ vor dem Auge gelegen, so ist der Werth der dioptrischen Kraft desselben $= \frac{1}{12}$. Setzen wir vor das Auge ein Convexglas mit der Brennweite von 24″, d. i. also $= \frac{1}{24}$, so erhalten wir

$$\frac{1}{12} + \frac{1}{24} = \frac{1}{8}\ ;\ P_o = 8''.$$

Das Auge ist also im Stande, mit Hilfe des angewendeten Glases 8″ entfernte Gegenstände deutlich zu sehen. Dabei haben wir die Entfernung zwischen Linse und Auge vernachlässigt, was man allenfalls bei Linsen von grösserer Brennweite thun kann. Bei stärkeren Linsen kommt die Entfernung vom Auge wohl in Betracht. (Wir messen die Entfernung durch die Distanz des Knotenpunktes, d. i. des Halbirungspunktes der optischen Achse der Linse von dem Knotenpunkte des Auges, welcher im hinteren Theile der Krystalllinse liegt.) Denn stellt man die Linse näher zum Auge, so wird der Vereinigungspunkt der Strahlen weiter nach hinten zu liegen kommen; und entfernt man die Linse, so wird er mehr nach vorne rücken; daher darf man die Entfernung der Linse vom Auge nicht vernachlässigen. Heisst diese Entfernung x, so wird die bekannte Formel

$$\frac{1}{P} + \frac{1}{F} = \frac{1}{P_o}$$

zu modificiren sein und lauten:

$$\frac{1}{P-x} + \frac{1}{F} = \frac{1}{P_o-x}.$$

Z. B. $P = 12''$, $F = 24''$ und die Distanz des Glases vom Auge $x = \frac{1}{2}''$, so ist

$$\frac{1}{11\frac{1}{2}} + \frac{1}{24} = \frac{1}{7{\cdot}7} = \frac{1}{P_o - \frac{1}{2}}.$$

$P_o - \frac{1}{2} = 7.7$, so ist $P_o = 7.2$.

In ähnlicher Weise verhält es sich mit dem Fernpunkt. Nehmen wir nun wieder an, das Auge sei für den Fernpunkt R eingestellt, so haben wir $\frac{1}{R}$; setzen wir die Linse vor, so ist der Fernpunkt herangerückt und der Werth der dioptrischen Kraft des Auges ist $\frac{1}{R_o}$. Wir haben also wieder die Formel

$$\frac{1}{R} + \frac{1}{F} = \frac{1}{R_o}.$$

Nehmen wir an, das Auge wäre emmetropisch, $\frac{1}{R} = \frac{1}{\infty}$, und setzen wir Convex 24 vor dasselbe, so ist

$$\frac{1}{R_o} = \frac{1}{\infty} + \frac{1}{24} = \frac{1}{24}.$$

Der Fernpunkt liegt also 24″ vor dem Auge. Nehmen wir an, das Auge ist hypermetropisch, der Fernpunkt liegt also weiter als unendlich, und zwar dort, wo die convergent auf die Cornea auffallenden Strahlen hin tendiren, d. i. hinter dem Auge; der Fernpunkt des hypermetropischen Auges hat also eine entgegengesetzte, eine negative Lage

$$\frac{1}{R_0} = \frac{1}{F} - \frac{1}{-R}.$$

Z. B. das hypermetropische Auge hat den Fernpunkt 8″ hinter dem Auge, also $\frac{1}{-8}$, so hätten wir, wenn wir eine Convexlinse mit der Brennweite von 10″ vorsetzen,

$$\frac{1}{R_0} = \frac{1}{10} + \frac{1}{-8} = \frac{1}{10} - \frac{1}{8} = -\frac{2}{80} = -\frac{1}{40}.$$

Da $\frac{1}{R_0} = -\frac{1}{40}$, so ist die Hypermetropie noch nicht ganz corrigirt, doch bedeutend verbessert, denn jetzt convergiren die Strahlen nur so, als wollten sie sich 40″ hinter der Retina vereinigen. Hätte die vorgesetzte Linse 8″ Brennweite, so ist jetzt

$$\frac{1}{R_0} = \frac{1}{8} + \frac{1}{-8} = \frac{1}{8} - \frac{1}{8} = 0.$$

Das Auge wird also jetzt parallele Strahlen vereinigen können, das Auge ist normalisirt, oder die Hypermetropie ist corrigirt, wie man zu sagen pflegt.

Wir müssen dasselbe für die Zerstreuungsgläser (Concavlinsen) durchnehmen. Nehmen wir an, das Auge *A* (Fig. 30) sei für den Fernpunkt *r* eingestellt, und setzen wir vor das Auge die Zerstreuungslinse *L*, so werden die Strahlen so divergent gemacht, als ob sie vom Punkte *r′* kämen. Durch die Concavlinse wurde also dem Auge ein Theil seiner Brechkraft entzogen. War diese $\frac{1}{R}$ und ist die Brennweite der Linse *F*, so wird

$$\frac{1}{R} - \frac{1}{F} = \frac{1}{R_0}.$$

Es sei der Fernpunkt in 8″ Entfernung vor dem Auge, und setzen wir Concav Nr. 10 vor dasselbe, so ist

$$\frac{1}{R_0} = \frac{1}{R} - \frac{1}{F} = \frac{1}{8} - \frac{1}{10} = \frac{5}{40} - \frac{4}{40} = \frac{1}{40}; \quad R_0 = 40''.$$

Der Fernpunkt ist also noch nicht in unendlicher Entfernung, das Auge ist noch nicht normalisirt. Soll die Myopie corrigirt werden, muss $R_0 = \infty$ sein; das ist dann der Fall, wenn

$$\frac{1}{R} = \frac{1}{F},$$

d. h. wenn die Brennweite der Linse gleich ist der Entfernung des Fernpunktes vom Auge. Setzen wir also im vorerwähnten Falle Concav 8 vor das Auge, so ist

$$\frac{1}{R} = \frac{1}{8} - \frac{1}{8} = 0.$$

Das Glas wird vollkommen die Myopie corrigiren.

Zu bemerken ist, dass man die Convexgläser auch positive Gläser nennt, weil sie einen reellen Brennpunkt haben, der Brennpunkt sich also dort befindet, wo das Bild durch die Vereinigung der Strahlen entsteht; die Concavgläser

dagegen nennt man auch negative Gläser, weil der Brennpunkt nicht auf derselben Seite sich befindet, wo durch die durchgetretenen Strahlen das Bild entsteht, also blos virtuell ist (s. Seite 334).

In ähnlicher Weise wie der Fernpunkt rückt auch der Nahepunkt durch Vorsetzen von Concavgläsern ab.

ad 2. Beim Vorsetzen eines Concavglases wird die Accommodationsbreite grösser, dagegen kleiner beim Vorsetzen eines Convexglases. Hat z. B. ein Auge Myopie $\frac{1}{8}$ (der Fernpunkt liegt also 8″ vor dem Auge) und den Nahepunkt in 4″, so ist nach der Formel

$$\frac{1}{A} = \frac{1}{P} - \frac{1}{R}$$

die Accommodationsbreite des Auges

$$\frac{1}{A} = \frac{1}{4} - \frac{1}{8} = \frac{1}{8};$$

stellt man vor das Auge Concav 8, so wird dadurch der Fernpunkt

(nach der Formel $\frac{1}{R_o} = \frac{1}{R} - \frac{1}{F}$, also $\frac{1}{R_o} = \frac{1}{8} - \frac{1}{8} = 0$)

unendlich weit und der Nahepunkt

(nach der Formel $\frac{1}{P_o} = \frac{1}{P} - \frac{1}{F}$, also $\frac{1}{P_o} = \frac{1}{4} - \frac{1}{8} = \frac{1}{8}$)

8″ vor dem Auge entfernt liegen. Wir haben also jetzt

(nach der Formel $\frac{1}{A} = \frac{1}{P} - \frac{1}{R}$)

die Accommodationsbreite

$$\frac{1}{A_o} = \frac{1}{8} - \frac{1}{\infty} = \frac{1}{8}$$

bei vorgesetzter Concavlinse Nr. 8 ebenfalls $\frac{1}{8}$. Die Accommodationsbreite ist also nicht alterirt.

Ein anderes Beispiel: Es sei Myopie $\frac{1}{20}$ mit dem Nahepunkt in 4″, so ist die Accommodationsbreite

$$\frac{1}{A} = \frac{1}{4} - \frac{1}{20} = \frac{1}{5}.$$

Normalisirt man die Myopie durch —20, so ist der Fernpunkt in ∞, der Nahepunkt

$$\frac{1}{P_o} = \frac{1}{P} - \frac{1}{F}, \text{ also } \frac{1}{4} - \frac{1}{20} = \frac{1}{5}$$

und die bei vorgesetzter Linse erhaltene Accommodationsbreite

$$\frac{1}{A} = \frac{1}{5} - \frac{1}{\infty} = \frac{1}{5}.$$

Wir ersehen also, dass die Accommodationsbreite unverändert bleibt, wenn man die Myopie ganz corrigirt. Dies ist jedoch nur dann der Fall, wenn

man die Entfernung des Glases vom Auge x vernachlässigt. Wird x nicht vernachlässigt, so corrigirt die Myopie ein Glas mit der Brennweite von $7\frac{1}{2}$", wenn $x = \frac{1}{2}$. Im ersten Beispiele, wo ohne Glas $\frac{1}{A} = \frac{1}{8}$, wird bei vorgesetztem Glase von $-7\frac{1}{2}$ der Nahepunkt

$$\frac{1}{P_o - x} = \frac{1}{P - x} - \frac{1}{F}, \text{ also}$$

$$\frac{1}{P_o - x} = \frac{1}{3\frac{1}{2}} - \frac{1}{7\frac{1}{2}} = \frac{1}{\frac{7}{2}} - \frac{1}{\frac{15}{2}} = \frac{2}{7} - \frac{2}{15} = \frac{16}{105} = \frac{1}{6 \cdot 5} = \frac{1}{P_o - x}.$$

Ist nun $P_o - x = 6\frac{1}{2}$, so ist $P_o = 7$. Ist nun der Nahepunkt $\frac{1}{7}$, so ist

$$\frac{1}{A} = \frac{1}{7} - \frac{1}{\infty} = \frac{1}{7}.$$

Die Accommodationsbreite $\left(\frac{1}{7}\right)$ ist also grösser beim Vorsetzen des Concavglases als ohne dieses, wo sie blos $\frac{1}{8}$ betrug. Ebenso im zweiten Beispiele, wo ohne Glas $\frac{1}{A} = \frac{1}{5}$; bei vorgesetztem Concavglas von der Brennweite $19\frac{1}{2}$ wird

$$\frac{1}{P_o - x} = \frac{1}{3\frac{1}{2}} - \frac{1}{19\frac{1}{2}} = \frac{2}{7} - \frac{2}{39} = \frac{78 - 14}{273} = \frac{64}{273} = \frac{1}{4 \cdot 2} = \frac{1}{P_o - \frac{1}{2}}$$

$$\text{und } P_o = 4 \cdot 2 + \frac{1}{2} = 4 \cdot 7.$$

Ist nun der Nahepunkt $\frac{1}{4 \cdot 7}$, so ist

$$\frac{1}{A_o} = \frac{1}{4 \cdot 7} - \frac{1}{\infty} = \frac{1}{4 \cdot 7}.$$

Die Accommodationsbreite ist also wieder grösser.

In derselben Weise lässt sich darthun, dass durch Vorsetzen von positiven Gläsern die Accommodationsbreite kleiner wird.

Hätten wir Hypermetropie $\frac{1}{8}$ und läge der Nahepunkt in 12" Entfernung, so ist nach der Formel

$$\frac{1}{A} = \frac{1}{P} - \frac{1}{R},$$

da der Fernpunkt bei Hypermetropie negativ ist, die Accommodationsbreite

$$\frac{1}{A} = \frac{1}{12} - \frac{1}{-8} = \frac{1}{12} - \left(-\frac{1}{8}\right) = \frac{1}{12} + \frac{1}{8} = \frac{5}{24} = \frac{1}{4\frac{4}{5}}.$$

Mit $+8$ wird man den Fernpunkt in die unendliche Ferne versetzen; noch sicherer aber, wenn man die Entfernung des Glases vom Auge in Betracht zieht und $+8\frac{1}{2}$ vorsetzt (da nämlich der Fernpunkt negativ ist -8 und die Entfernung des Glases vom Auge ebenfalls $-\frac{1}{2}$, so müssen die beiden Grössen addirt werden.) Suchen wir den Nahepunkt, so ist nach der Formel

$$\frac{1}{P_o - x} = \frac{1}{P - x} - \frac{1}{F} = \frac{1}{11\frac{1}{2}} - \frac{1}{-8\frac{1}{2}} = \frac{1}{11\frac{1}{2}} - \left(-\frac{1}{8\frac{1}{2}}\right) =$$

$$= \frac{1}{11\frac{1}{2}} + \frac{1}{8\frac{1}{2}} = \frac{2}{23} + \frac{2}{17} = \frac{34 + 46}{391} = \frac{80}{391} = \frac{1}{4 \cdot 88} = \frac{1}{P_o - x},$$

folglich $P_o - x = 4 \cdot 88$ und $P_o = 4 \cdot 88 + \frac{1}{2} = 5 \cdot 38$. Die Accommodationsbreite

$$\frac{1}{A_0} = \frac{1}{5{\cdot}38} - \frac{1}{\infty} = \frac{1}{5{\cdot}38}$$

ist also viel kleiner, als ohne Convexglas, wo sie blos $\frac{1}{4^{1}/_{2}}$ betrug.

ad 3. Ein Concavglas, wie auch ein Convexglas, ändert das Accommodationsgebiet. Es ist dies das Terrain zwischen Fern- und Nahepunkt, und wird ausgedrückt durch die Differenz der Distanz des Fern- und Nahepunktes vom Auge. Liegt der Fernpunkt eines Auges in 24", der Nahepunkt in 6" vor dem Auge, so ist das Accommodationsgebiet desselben 24 — 6 = 18". (Es ist nicht zu verwechseln mit Accommodationsbreite, welche $\frac{1}{6} - \frac{1}{24} = \frac{1}{8}$ beträgt.) Also wir sagen: durch ein Concavglas wird das Accommodationsgebiet erweitert. Hätte ein myopisches Auge den Fernpunkt in 8" und den Nahepunkt in 4", so ist das Accommodationsgebiet blos = 4". Setzt man — 8 vor das Auge, so rückt wohl der Nahepunkt etwas ab, der Fernpunkt aber wird unendlich weit. Das Accommodationsgebiet erstreckt sich also von der unendlichen Ferne bis nahe vor das Auge, hat also seine Lage und seine Ausdehnung geändert.

Ein hypermetropisches Auge mit $H = \frac{1}{24}$ und Nahepunkt in 8" sieht mit Hilfe eines Glases + 24 von unendlicher Ferne bis beinahe 6" vor dem Auge. Das Accommodationsgebiet ist also kleiner und in seiner Lage verändert.

Ein presbyopisches Auge, dessen Fernpunkt in ∞, dessen Nahepunkt in 24" vor dem Auge ist, wird mit Hilfe von + 24 blos zwischen 24 und 12 sehen, also blos ein Accommodationsbereich von 24 — 12 = 12" haben.

ad 4. Die sphärischen Gläser bewirken Veränderungen in der Grösse der Netzhautbilder. Wie aus der Entstehung des Bildes (s. Seite 316) hervorgeht, verhält sich (Fig. 31) das Object ab zu dessen Bilde $\alpha\beta$, wie die Entfernungen vom Knotenpunkte k, also $ab : \alpha\beta = ak : \alpha k$. Es ist klar, dass das Bild $\alpha\beta$ desto grösser wird, je mehr k nach vorne rückt und desto kleiner, je mehr k nach hinten rückt. Der Knotenpunkt rückt aber nach vorne, wenn die dioptrische Kraft des Auges durch eine positive Linse verstärkt wird, das Bild wird grösser. Stellt man ein Concavglas vor das Auge, so vermindert man die dioptrische Kraft des Auges, der Knotenpunkt rückt weiter nach hinten und das Netzhautbild

muss kleiner werden. Daraus geht also hervor, dass das Netzhautbild durch Convexgläser vergrössert, durch Concavgläser verkleinert wird.

Emmetropie *E.*

Beim emmetropischen Auge fällt die Brennebene des dioptrischen Apparates mit der Netzhaut zusammen; parallel auf dasselbe auffallende Strahlen vereinigen sich zu einem scharfen Bilde auf der Retina. Man würde aber bei strenger Handhabung dieser Definition wenig emmetropische, also normal gebaute Augen finden; man kann jedoch bei ganz geringer Myopie oder Hypermetropie noch das Auge als normalsichtig annehmen. Ueberdies kommt noch zur Bestimmung des Fernpunktes im lebenden Auge ein gewisser Tonus, der der Spannung des Brücke'schen Muskels entspricht. Daher kommt es, dass schwach myopische Augen nach Atropineinträufelung sich als emmetropisch erweisen. Bei vielen Emmetropen erhält man durch Behandlung mit Atropin sehr häufig geringe Grade von Hypermetropie. Dazu kommt noch der Umstand, dass nie ein Auge gefunden wird, welches frei von Astigmatismus ist. Am häufigsten ist allerdings das emmetropische Auge. Man sollte glauben, dass das emmetropische Auge die günstigsten Verhältnisse bietet, weil es am besten sich zur Accommodation einstellt. Dem ist aber nicht so. Die Emmetropen werden über die 40er Jahre hinaus presbyopisch, sie verlieren die Fähigkeit zur Accommodation für die Nähe; während schwach Kurzsichtige nicht presbyopisch werden; deshalb sind auch schwach myopische Augen für Gebildete die besten. Es gibt wohl auch emmetropische Augen, welche nicht ganz normal gebaut sind, wo die Krümmung der Cornea sehr verschieden ist, der Krümmungshalbmesser derselben ist in einer Richtung kürzer als in einer andern, und doch sind die Augen emmetropisch. Diese Verschiedenheit in der Krümmung der Cornea wird nämlich durch andere Factoren corrigirt, z. B. durch die Linse.

Wir müssen für die weiteren Untersuchungen des emmetropischen Auges noch zweierlei wissen:

1. **Die Lage des Drehungspunktes**, nämlich jenes Punktes, der bei den verschiedensten Bewegungen des Auges unverändert bleibt. Er liegt nach Donders im Mittel 13·9^{mm}

hinter dem Hornhautscheitel, wenn man die Länge der Sehachse des emmetropischen Auges 22·2 mm annimmt, also beträchtlich hinter dem Centrum der Sehachse. Im hypermetropischen Auge liegt der Drehungspunkt nicht so tief, im myopischen aber viel tiefer.

2. **Das Verhältniss der Gesichtslinie zur optischen Achse.** Unter optischer Achse versteht man jene gerade Linie eines dioptrischen Systems, welche alle Krümmungsmittelpunkte der brechenden Medien mit einander verbindet. Im Auge trifft sie den Scheitel der Cornea und ihr anderes Ende ist im emmetropischen Auge zwischen Macula lutea und Nervus opticus. Im Auge können wir die Stellle des Bildes finden durch Construction, indem wir nämlich den fixirten Punkt mit dem Knotenpunkte durch eine gerade Linie verbinden und diese bis zur Macula lutea verlängern. Jene durch die Verbindung der Macula lutea mit dem Objecte und durch den Knotenpunkt ziehende Linie ist die Gesichtslinie. Sie ist also die Richtungslinie des deutlichen Sehens. Die Gesichtslinie und die optische Achse schliessen einen Winkel mit einander ein und liegen so, dass die Gesichtslinie die Cornea nach einwärts von der optischen Achse schneidet. Jener Winkel wird allgemein mit α bezeichnet. (Fig. 32)

Wenn sich dies so verhält, dass die Cornea nach einwärts von der optischen Achse durch die Gesichtslinie geschnitten wird, so nennt man den Winkel α positiv. Wenn sie aber nach aussen von der optischen Achse geschnitten wird, so dass also die Macula lutea zwischen der Papille und dem hinteren Ende der optischen Achse zu liegen kommt, so ist α negativ. Beim emmetropischen Auge ist der $\sphericalangle\ \alpha$ immer positiv und beträgt im Maximum 5 Grad; im hypermetropischen Auge ist er auch positiv, aber grösser, im Maximum 9 Grad; im myopischen Auge ist der $\sphericalangle$ auch positiv, aber sehr klein; es geschieht sogar, dass $\sphericalangle\ \alpha = o$, d. h. dass optische Achse und Gesichtslinie zusammenfallen und bei noch weiterer Ablenkung kann α negativ, im Maximum $= -3$ werden.

Wir beurtheilen den Stand der Augen nach dem Hornhautscheitel und sprechen von convergenten und divergenten Augen, je nachdem die Hornhautscheitel gegeneinander sich neigen oder auseinander gehen. Wenn nun beim emmetropischen Auge die Gesichtslinien parallel stehen, wie es der Fall ist beim Fixiren eines in unendlicher Ferne gelegenen Objectes, so werden die Hornhautscheitel, resp. die optischen Achsen divergiren und man bekommt einen scheinbaren Strabismus divergens.

Veränderungen des emmetropischen Auges im Alter. Sie sind zweierlei: Abnahme der Sehschärfe und Einengung der Accommodationsbreite mit Zunahme des Alters.

1. Die Abnahme der Sehschärfe bezieht sich nicht auf den dioptrischen Apparat und bedeutet nur, dass ein solches Individuum ein Object nicht in einer solchen Entfernung deutlich zu sehen im Stande ist, als ein anderes. Mittelst der Tafeln von Snellen (s. S. 326) kann man den Grad der Sehschärfe gut beurtheilen. Snellen nahm die Sehschärfe eines Individuums, welches Nr. 20 in 20′ Entfernung lesen konnte, als das Normale an und bezeichnete sie mit 1, so dass die Sehschärfe $S = 1$, d. i. $\frac{20'}{20}$ hinlänglich genau ist. Es sei S der Grad der Sehschärfe, d die Distanz, in welcher das Auge die Schrift wahrnimmt, D die Entfernung, aus welcher die betreffenden Buchstaben von einem normalen, sehscharfen Auge erkannt werden, so ist $S = \frac{d}{D}$. Liest Jemand Snellen XXX in 20′ Entfernung, so ist seine Sehschärfe $= \frac{20}{30} = \frac{2}{3}$; liest er in 10′ Snellen XL, so ist $S = \frac{10}{40} = \frac{1}{4}$; liest er in 20′ Snellen CC, so ist $S = \frac{20}{200} = \frac{1}{10}$. Es gibt auch Individuen, die eine grössere Sehschärfe haben, als die von Snellen als Mittel angegebene.

Man findet nun, dass die Sehschärfe des emmetropischen Auges mit zunehmendem Alter abnimmt, und zwar so, dass sie bis zum 30. Jahre fast noch unverändert ist, gegen die Vierziger Jahre macht sich die Abnahme der Sehschärfe mehr geltend, und zwischen 70 und 80 Jahren ist $S = \frac{1}{2}$. Dies ist die Folge rein seniler Veränderungen, abgesehen von jeder Refractionsanomalie.

Die Abnahme der Sehschärfe beruht auf Involution der brechenden Medien, und zwar auf Abnahme der Durchsichtigkeit. Die Cornea bekommt ein Gerontoxon, die Linse gelbe Färbung, sie reflectirt mehr Licht, im Glaskörper tritt Differenzirung von Formbestandtheilen auf. Bei der Untersuchung mit dem Augenspiegel bekommt man demnach keinen schön roth gefärbten Augengrund, wie bei jugendlichen Individuen. Ferner beruht aber die Abnahme der Sehschärfe darauf, dass

die Retina weniger empfindlich ist, und dass senile Veränderungen auch in ihr auftreten.

2. Einengung der Accommodationsbreite. Der Nahepunkt rückt mit zunehmendem Alter beständig vom Auge ab, während der Fernpunkt lange noch unverändert bleibt. Diese Einengung der Accommodationsbreite kommt daher, dass der Accommodationsmuskel seiner Aufgabe nicht mehr gewachsen ist. Donders, der dieses Verhältniss näher untersuchte, fand, dass das Härterwerden der Linse schon an jungen Individuen bemerkbar ist, so dass man bei 30 Jahre alten Individuen schon nur halb so viel Accommodationsbreite findet, als beim Kinde. Jenseits des 60. Jahres kommt es, dass das Auge nur für den Fernpunkt eingestellt ist. Doch auch der Fernpunkt rückt ab. Bis zum 40. Jahre bleibt er vollkommen unverändert; um das 45. Jahr herum rückt er immer weiter ab. Wenn er früher in unendlicher Entfernung lag und nun weiter abrückt, so heisst das, dass das Auge für convergente Strahlen eingestellt ist, das emmetropische Auge hat also erworbene Hypermetropie, die um das 80. Jahr $^1/_{24}$ beträgt. Woher kommt es nun, dass auch der Refractionszustand sich ändert? 1. Wird die Linse immer flacher, daher auch die Brennweite derselben grösser. 2. Die Linse wird mehr homogen, während die Linsenschichten früher verschiedene Brechungsindices hatten, die Brennweite wird also grösser. Daraus erklärt sich die Abnahme der Refraction. Von dieser Abnahme der Refraction und besonders der Accommodation hängt die Presbyopie ab.

Presbyopie *Pr.*

Sie ist senile Einengung der Accommodationsbreite durch Abrücken des Nahepunktes. Schlecht ist dafür der Ausdruck „Weitsichtigkeit", da ein emmetropisches Auge auch weitsichtig ist, es sieht eben weit. Der Ausdruck sollte vielmehr andeuten, dass das Auge nur in die Weite sieht. In grosser Entfernung sieht es so, wie ein emmetropisches oder gering hypermetropisches Auge.

Wann tritt Presbyopie ein? Streng genommen müsste man schon im 10. Lebensjahre von Presbyopie sprechen, da hier bereits die Accommodationsbreite abnimmt. Man wird aber Presbyopie erst dann den Zustand nennen, wenn die

tägliche Arbeit (Lesen, Schreiben, Handarbeiten) mühsam wird. Das wird bei verschiedenen Individuen zu verschiedenen Zeiten eintreten. Bei Emmetropen geschieht es im 40. bis 50. Jahre, bei Hypermetropen früher, bei Myopen später oder gar nicht. Es lässt sich übrigens ein bestimmter Zeitpunkt nicht angeben, es gibt keine Grenze und man muss deshalb eine willkürliche mittlere Grenze aufstellen. Donders nimmt Presbyopie dann an, wenn der Nahepunkt weiter liegt, als in 8". Diese Annahme wird durch die tägliche Erfahrung gestützt. Man findet nämlich, dass bei $Pr. = {}^1/_8$ die tägliche Arbeit mühsam wird. Es entwickelt sich dann der ganze Symptomencomplex von Presbyopie.

Symptome. Die Individuen finden, dass sie feinen Druck nicht lesen können, besonders am Abend; bei künstlicher Beleuchtung scheint ihnen die gewöhnliche Druckschrift zu klein; dann lesen sie nur kurze Zeit und legen das Buch unwillig weg. Bei Tag geht das Lesen noch gut von statten. Im weiteren Verlauf summiren sich die Erscheinungen, die Presbyopen können dann nicht mehr an trüben, später auch nicht an hellen Tagen feinen Druck lesen, sie müssen das Buch ein wenig vom Auge abgerückt halten. Dann endlich können sie feinen Druck gar nicht mehr lesen. Immer ist die Reihenfolge die, dass bei künstlicher Beleuchtung sich die Störungen zuerst geltend machen, dann erst auch bei natürlichem Licht. Wenn man dem Presbyopen das Buch zum Lesen gibt, so hält er es Anfangs nahe, dann rückt er es immer weiter. (Meistens setzen sich die Presbyopen mit dem Rücken gegen die Lichtquelle.) Dies geschieht deshalb, weil er anfänglich der Meinung ist, sein Auge sei noch gut, so hält er das Buch in der gewöhnlichen Entfernung; dann, wenn es nicht geht, rückt er es bis in die richtige Lage des Nahepunktes. Auch wird das Buch so gehalten, dass es gut beleuchtet wird. Durch das Hellbeleuchten wird bewirkt, dass die Pupille kleiner wird, daher auch die Zerstreuungskreise kleiner werden, wodurch sein Zustand theilweise corrigirt wird. Daher sehen Presbyopen auch an hellen Tagen besser, als bei künstlichem Lichte, weil die Pupille da enger ist.

Behandlung der Presbyopie. Die Regel ist allgemein die, dass man den Nahepunkt auf circa 8" verlegt. Wenn dies geschieht, kann das Individuum bei gewöhnlicher Arbeit aushalten.

Man geht in folgender Weise zu Werke: $\frac{1}{P_o} = \frac{1}{P} + \frac{1}{F}$, d. h. der Nahepunkt beim Vorsetzen eines Convexglases ist gleich dem ursprünglichen Nahepunkte, vermehrt um die Brennweite der Linse, welche corrigirt. Wir wollen nun $\frac{1}{P_o} = \frac{1}{8}$ setzen; wenn also Jemand seinen Nahepunkt in 12″ hat, also $\frac{1}{P} = \frac{1}{12}$, so finden wir durch Substitution dieser Werte in die Formel

$$\frac{1}{P_o} = \frac{1}{P} + \frac{1}{F}, \quad \frac{1}{8} = \frac{1}{12} + \frac{1}{F},$$

daraus die Brennweite der Convexbrille

$$\frac{1}{F} = \frac{1}{8} - \frac{1}{12} = \frac{1}{24},$$

so das F = 24. Mit + 24 wird also der Nahepunkt auf 8″ herangenähert.

Wir hätten einen Emmetropen, der in die Ferne wohl sieht, in der Nähe aber bei 15″ Jäg. Nr. 2 liest. (Er liest deshalb nicht Nr. 1, weil die Netzhautbilder zu klein sind.) Man will nun den Nahepunkt auf 8″ verlegen

$$\frac{1}{8} = \frac{1}{15} + \frac{1}{F} \text{ und } \frac{1}{F} = \frac{1}{8} - \frac{1}{15} = \frac{1}{17},$$

d. h. er braucht Convex 17 bis 18.

Hätten wir Hypermetropie $\frac{1}{24}$ und Nahepunkt in 24″; man will diesen auf 8″ verlegen, so würde, das Auge als emmetropisch betrachtet,

$$\frac{1}{8} = \frac{1}{24} + \frac{1}{F} \text{ und } \frac{1}{F} = \frac{1}{8} - \frac{1}{24} = \frac{2}{24} = \frac{1}{12},$$

also Convex 12 ist bei 24″ Nahepunkt nothwendig; da wir aber H = $\frac{1}{24}$ haben, so muss die Hypermetropie auch corrigirt werden dadurch, dass wir die dioptrische Kraft vermehren durch + 24; also $\frac{1}{12} + \frac{1}{24} = \frac{1}{8}$ das heisst, er braucht Convex 8.

Auch myopische Individuen können presbyopisch werden. Die Grenze ist gegeben nach dem, was wir als Ausgangspunkt bekommen haben, d. h. der Nahepunkt muss über 8″ liegen. Ein Individuum, dessen Fernpunkt in 8″ liegt, kann gar nicht presbyopisch werden, sondern nur $M\ \frac{1}{50}$ bis $M\ \frac{1}{20}$ und auch da viel später als der Emmetrope. Gewöhnlich werden sie erst in den 50er bis 60er Jahren presbyopisch.

Nehmen wir an, dass $M\ \frac{1}{40}$ da sei, der Nahepunkt, in 12″ liegend, soll auf 8″ verlegt werden. Wäre das Individuum emmetropisch, so wäre

$$\frac{1}{8} = \frac{1}{12} + \frac{1}{F} \text{ und } \frac{1}{F} = \frac{1}{8} - \frac{1}{12} = \frac{3}{24} - \frac{2}{24} = \frac{1}{24}.$$

Wäre also das Auge emmetropisch, so würde + $\frac{1}{24}$ die Presbyopie corrigiren. Da es aber myopisch ist, so muss man $\frac{1}{40}$ vom dioptrischen Apparat weg-

nehmen (subtrahiren), also $\frac{1}{24} - \frac{1}{40} = \frac{1}{60}$; das Individuum braucht also Convex Nr. 60.

Ein anderes Beispiel: $M = \frac{1}{36}$, Nahepunkt $= 10''$. Ich will ihn auf $6''$ bringen, weil der Patient feine Arbeiten zu verrichten hat.

$$\frac{1}{6} = \frac{1}{10} + \frac{1}{F} \text{ und } \frac{1}{F} = \frac{1}{6} - \frac{1}{10} = \frac{2}{30} = \frac{1}{15}.$$

Er würde also $+\frac{1}{15}$ brauchen, wenn er emmetropisch und zugleich presbyopisch wäre. Nun ist er myopisch $\frac{1}{36}$. Ich muss ihm daher ein Glas geben, welches um $\frac{1}{36}$ schwächer ist; also

$$\frac{1}{15} - \frac{1}{36} = \frac{12-5}{180} = \frac{7}{180} = \frac{1}{25{\cdot}7},$$

also Convex 26.

Es kommen jedoch Ausnahmszustände vor, und zwar: a) unverhältnissmässige Abnahme der Accommodationsbreite. Es kommt also vor, dass der Nahepunkt in früherer Zeit und stärker abgerückt ist, als man es erwartet hätte: 1. bei vorgerücktem senilen Marasmus. 2 Nach erschlaffenden Krankheiten. 3. Bei beginnendem Staar, wobei die Linse sehr hart wird. 4. Bei beginnendem Glaukoma, am allerhäufigsten. Die Leute müssen dann binnen wenigen Wochen bis zu sehr starken Convexgläsern steigern. 5. Endlich könnte Accommodationsparese da sein. Man muss daher darauf Rücksicht nehmen.

Bei Marasmus gibt man das richtige Glas, bei Erschlaffung nach schweren Krankheiten gibt man ebenfalls das richtige Glas, beobachtet aber den Kranken und geht dann zu den schwächeren Gläsern über. Man gibt Acht, dass nicht zu starke Gläser getragen werden, weil in diesem Falle die Accommodation sehr geschont wird. Bei beginnendem Staar kann man auch richtige Gläser geben, der Process wird nicht beschleunigt, auch nicht verzögert, es tritt keine Complication durch die Gläser ein. Anders ist es bei Glaukom. Wenn man hier rasche Zunahme der Presbyopie findet, so gibt man keine Convexbrille, verbietet die Anstrengung der Augen, weil der intraoculäre Druck durch die Accommodation noch vermehrt wird, und macht den Kranken auf die Gefahren seines Leidens aufmerksam.

Eine weitere Complication bei Presbyopie ist b) unverhältnissmässige Herabsetzung der Sehschärfe, bedingt durch Hornhautentzündungen (in welchem Falle man keine

Gläser gibt), oder bei abgelaufenen Processen z. B. bei Hornhauttrübungen, (in welchem Falle man ohne Scheu Gläser geben kann). Wenn ein presbyopisches Individuum einen näher als 8" gelegenen Punkt bei der Arbeit deutlich sehen will, muss man den Nahepunkt in die Entfernung verlegen, in der er zur Arbeit erforderlich ist.

Wie sollen die Brillen beschaffen sein, die man gibt, wenn sie verschiedenen Bedürfnissen entsprechen sollen? Manche Leute verabscheuen die Brillen und können nur durch langes Zureden dazu gebracht werden, dass sie Brillen tragen. Bei solchen Leuten müssen die Brillen gut centrirt sein, d. h. die optische Achse der Brille muss mit der des Auges übereinstimmen, damit sie nicht beim Auftreten irgend einer Beschwerde das Glas allsogleich zur Seite legen. Dann gibt es Leute, welche die Brillen gerne tragen. Da Emmetropen durch Vorsetzen von Convexgläsern kurzsichtig und durch Vorsetzen von Concavgläsern hypermetropisch werden, so gibt man solchen Leuten, wenn sie Brillen verlangen, Plangläser. Beim Gebrauch der Brillen pflegen die Leute, welche wegen Presbyopie positive Gläser tragen, durch die Brille nur in die Nähe zu sehen, in die Ferne aber über die Brillen hinweg, also mit freiem Auge zu sehen. Dies erleichtert man ihnen noch; besonders bei Hypermetropen, welche zum Sehen in die Ferne schwächere Brillen brauchen, passen die sogenannten Franklin'schen Brillen, wo die obere Hälfte schwächer convex, als die untere ist. Manche Myopen, die zugleich presbyopisch sind, die bei ihrer Beschäftigung bald nahe, bald entfernte Gegenstände durch die Brillen sehen wollen (Beamte, Lehrer, Maler etc.) brauchen ebenfalls Franklin'sche Brillen, die oben concav, unten convex sind. Cooper erzählt, dass der Porträtmaler Joshua Reynolds solche Brillen benützte. Manche brauchen nur kurze Zeit, deutlich in die Ferne oder in die Nähe zu sehen; solchen Leuten gebe man Lorgnetten, deren Gläser etwas stärker sein dürfen.

I. Refractionsanomalien.

Hypermetropie *H.*

Hypermetropie ist jene Anomalie der Refraction des Auges, bei welcher die Brennebene des dioptrischen Apparates hinter der Retina zu liegen kommt. Es ist also der Bulbus in der Richtung der Längsachse desselben verkürzt. Parallel auf die Cornea auffallende Strahlen werden sich hinter der Retina, divergente (d. i. aus endlicher Entfernung kommende) Strahlen noch weiter hinter der Retina, und blos convergente (d. i. von einem noch weiter als in unendlicher Ferne gelegenen Punkte kommende) Strahlen werden sich auf der Retina vereinigen.

So verhält es sich, wenn die Accommodation ganz abgespannt, das Auge also im Zustand der Ruhe ist. Hat man also durch Atropinparalyse die Accommodation gelähmt, und gebraucht man die Vorsicht, das Individuum durch eine kreisrunde, der normalen Grösse der Pupille entsprechende Oeffnung sehen zu lassen, so wird es in 20′ Entfernung Schriftproben undeutlich sehen. Setzt man aber vor das Auge ein Convexglas, durch welches also der Brechungszustand des Auges verstärkt wird, so wird es deutlichere Bilder auf der Netzhaut bekommen. Die Brennweite derjenigen Sammellinse, mit deren Hilfe das Auge scharf zu sehen, also parallele Strahlen in der Retina zu vereinigen im Stande ist, gibt den Grad der Hypermetropie an. Wenn z. B. mit Convex 12 in der Entfernung von 20′ Snellen XX deutlich gelesen wird, so haben wir $H \frac{1}{12}$.

Den Grad der Hypermetropie drückt also der reciproke Werth der Brennweite des stärksten Convexglases aus, mit dem weit entfernte Gegenstände deutlich gelesen werden. Da das hypermetropische Auge nur convergente Strahlen auf der Netzhaut zu einem deutlichen Bilde zu vereinigen im Stande ist, und da es ohne künstliche Vorrichtung convergente Strahlen in der Natur nicht gibt, so stünde es mit einem solchen Auge schlecht, indem es keinen Punkt auf der Erde gut zu sehen im Stande wäre. Dass es aber nichtsdestoweniger ohne Gläser deutlich sieht, kommt daher, weil es accommodirt. Bei der Accommodation wird die Linse stärker convex, der Brennpunkt des dioptrischen Apparates rückt näher heran, bis er in der Retina zu liegen kommt, so dass also die Strahlen sich auf der Netzhaut vereinigen und ein deutliches Bild zu Stande kommt. Aber das Accommodationsgebiet ist vollkommen verschoben. Der Hypermetrop muss nämlich schon da grosse Accommodationsanstrengung machen, wo ein Emmetrop noch gar nicht zu accommodiren braucht. Ein normales emmetropisches Auge accommodirt gar nicht (ist im Zustand der Ruhe), wenn es in die unendliche Ferne sieht, und braucht bei 15 bis 12″ noch keine erhebliche Accommodation; ein hypermetropisches Auge dagegen braucht schon ein gewisses Quantum von Accommodation, wenn es weitgelegene Punkte sehen, also parallele Strahlen zur Vereinigung bringen will. Dieses Quantum steigert sich bedeutend beim Sehen nach näher gelegenen

Gegenständen, und zwar desto mehr, je mehr das Object gegen das Auge herantritt, und hat vielleicht das Maximum schon erreicht da, wo das emmetropische Auge noch ganz unbedeutende Accommodationsanstrengungen zu machen hat. Das hypermetropische Auge arbeitet also, so zu sagen, mit einem Deficit von Accommodationsthätigkeit, um die Hypermetropie zu maskiren, so dass ihm nur wenig noch zurückbleibt, um zu accommodiren. Die Folge wird sein, dass der Nahepunkt viel weiter vom Auge liegt als beim Emmetropen.

Bestimmung des Fernpunktes. Wir erwähnten zuvor, dass auf der Retina blos convergente Strahlen sich vereinigen, es müsste also der Fernpunkt noch weiter als in unendlicher Ferne liegen. Nun verstehen wir aber unter Fernpunkt einen Punkt, der die Eigenschaft hat, dass von ihm ausgehende Lichtstrahlen von den brechenden Medien des Auges im Zustande der Accommodationsentspannung auf der Retina vereinigt werden. Dieser Punkt ist aber bei Hypermetropie hinter der Retina gelegen, er ist negativ, und zwar ist er dort, wo die auf die Cornea divergent auffallenden Strahlen in ihrer Verlängerung die optische Achse treffen. Die auf die Cornea convergent auffallenden Strahlen *a* und *b* (Fig. 33), die von dem dioptrischen Apparate so gebrochen werden, dass sie sich auf der Retina in *o* vereinigen, haben die Richtung, als wollten sie gegen den Punkt *c* hin tendiren. Dies ist der Fernpunkt. Wenn also der Fernpunkt z. B. 24″ hinter dem Auge liegt, so haben wir $H = -\frac{1}{24}$; der Fernpunkt hat also eine negative Lage. Der Grad der Hypermetropie ist um so höher, je mehr der Fernpunkt (welcher in der nach hinten verlängerten optischen Achse liegt) an den Bulbus heranrückt.

Wenn nun ein Individuum Snellen XX auf 20′ mit Convex 24 deutlich sieht, so ist es $H = \frac{1}{24}$. An einem andern Tage geschieht es, dass es mit freiem Auge am besten in die Ferne sieht. An einem dritten Tage sieht es nun weder mit freiem Auge noch mit + 24 am besten, sondern mit + 36. Dies ist nun eine sehr befremdende Erscheinung, die sich durch die Thatsache erklären lässt, dass der Hypermetrop fortwährend accommodiren muss, so dass ein tonischer Krampf des Accommodationsmuskels entsteht und die Leute nicht mehr entspannen können, wenn man ihnen ein Convexglas

vorsetzt, oder sie entspannen nur wenig, und so kommt es, dass sie bei geringerer Entspannung der Accommodation schwächere, und bei bedeutender Entspannung stärkere Convexgläser benöthigen, um deutlich zu sehen. Es wechselt eben dieser krampfhafte Zustand des Muskels immer, und daraus erklärt sich, dass an verschiedenen Tagen verschiedene Convexgläser passen. Um vor Täuschungen bewahrt zu sein, muss man dann Atropin einträufeln, wodurch die Accommodation gelähmt wird. Jenen Theil der Hypermetropie, welchen wir ohne Atropin, also durch die Untersuchung mit Convexgläsern finden, nennt man nach Donders manifeste Hypermetropie *Hm*. Jenen Theil der Hypermetropie, der durch Accommodation maskirt wird und erst nach Atropinparalyse zum Vorschein kommt, nennen wir latente Hypermetropie *Hl*. Beide Theile der Hypermetropie zusammen geben die totale Hypermetropie *Ht*, also $Hm + Hl = Ht$. Z. B. ein Individuum liest mit + 24 am besten, also $Hm. = \frac{1}{24}$, nach Atropineinträufelung liest es mit + 8 am besten, also $Ht = \frac{1}{8}$. Es wird also $Hl = Ht - Hm = \frac{1}{8} - \frac{1}{24} = \frac{1}{12}$.

Es fragt sich nun, wie es sich mit der manifesten, latenten und totalen Hypermetropie in verschiedenen Lebensaltern verhält? Es ist bekannt, dass die Accommodation mit dem Alter abnimmt. Donders zeigte, dass sie schon im 10. Jahre abnimmt, so dass der Nahepunkt allmälig abrückt. Im 30. Jahre ist nur noch die Hälfte der Accommodation da, die ursprünglich vorhanden war. Jenseits des 60. Jahres hört die Accommodation vollständig auf. Das kommt daher, dass die Linse immer härter wird. Dieses Herausrücken des Nahepunktes über das normale Mass (8″ nach Donders) nennt man Presbyopie. Aber neben dieser Abnahme der Accommodation erfährt das Auge auch eine Abnahme des Refractionszustandes. Wenn es früher emmetropisch war, so wird es jenseits des 55. Jahres nicht mehr im Stande sein, parallele Strahlen auf der Retina zu vereinigen, sondern blos hinter ihr, das Auge ist hypermetropisch. Diese Art der Hypermetropie ist also eine erworbene Hypermetropie. (s. S. 344.)

Bei der angebornen Hypermetropie finden wir nun Folgendes: Die manifeste Hypermetropie ist bei jugendlichen Individuen sehr klein, weil sie sehr gut accommodiren können und wird vielleicht mit einem Convexglase gar nicht gefunden; man erfährt blos, dass das Individuum hypermetropisch ist, durch die Atropinparalyse oder durch das Abrücken

des Nahepunktes. Da man nämlich weiss, dass im 10. Jahre der Nahepunkt in $2^{2}/_{3}$" ist, so wird man es mit Hypermetropie zu thun haben, wenn er bei einem 10jährigen Individuum auf 7" liegt. Bis zum 20. Jahre kann $Hm = o$, es ist also dann $Hl = Hl$, d. h. das Individuum sieht durch Convexgläser nicht besser. Ja es kann soweit kommen, dass Myopie vorgetäuscht wird. Nach dem 20. Jahre reicht die Accommodation nicht mehr hin, um die Hypermetropie zu decken, so dass die manifeste Hypermetropie hervortritt, und nach Donders die Hälfte der totalen beträgt, so dass, wenn $Hm = \frac{1}{30}$, $Hl = \frac{1}{15}$. Nun wird die manifeste Hypermetropie immer grösser, um das 50. Jahr wird die ganze Hypermetropie manifest, so dass jetzt $Hm = Hl$. Schliesslich wird die Hypermetropie jenseits des 60. Jahres noch beträchtlicher sein, weil jetzt noch die Abflachung der Linse und deren optische Gleichartigkeit dazu kommt (s. Presbyopie).

Bestimmung des Nahepunktes. Eine andere Eintheilung der Hypermetropie richtet sich nach dem Nahepunkte. Wenn es keine Accommodation gäbe, würde ein hypermetropisches Individuum absolut nichts sehen, nur durch Accommodationsanstrengung ist es in den Stand gesetzt, zu sehen. Wenn aber die Hypermetropie so gross ist, dass die grösste Anstrengung der Accommodation noch nicht hinreichen würde, um zu sehen, d. h. dass das Auge noch immer nur für (allerdings schwächer) convergente Strahlen eingestellt wäre, so würde ein solches Auge absolut keinen Punkt deutlich sehen und brauchte unter allen Umständen Gläser; man nennt das die absolute Hypermetropie.

Wenn z. B. Strahlen (Fig. 34) *a*, *a* so convergent auffallen, dass deren Verlängerung die optische Achse in *o* trifft, so ist *o* der negative Fernpunkt, also hinter der Retina. Wird nun accommodirt, so werden die Strahlen weniger convergent *b*, *b*. Wenn nun das Auge bei der stärksten Accommodationsanspannung nicht im Stande ist, parallele, sondern blos weniger convergente Strahlen auf der Netzhaut zu vereinigen, so wird auch der Nahepunkt hinter der Retina, also negativ sein (aber weiter als der Fernpunkt), nämlich in *o'*.

Wir haben oben (s. S. 327) erörtert, dass es einen gewissen Zusammenhang zwischen der Accommodation und Convergenz der Sehachsen gibt, so dass desto besser accommodirt wird, je stärker die Achsen convergent werden. Wenn nun ein Punkt in endlicher oder unendlicher Ferne gesehen, also

parallele oder divergente Strahlen vereinigt werden können, jedoch so, dass eine starke pathologische Convergenz eingeleitet wird, so nennt man das relative Hypermetropie. Z. B. ein Auge kann in 16" Entfernung scharf sehen; aber um die hiezu nöthige Accommodation aufzubringen, müssen die Sehachsen so convergiren, dass sie sich in einem 12" von dem Auge entfernten Punkte kreuzen, also vor dem Objecte. Hier ist ein binoculäres Sehen nicht möglich und es findet blos monoculäres Sehen statt (Strabismus). Es besteht also Hypermetropie relativ zur Convergenz. Jene Art von Hypermetropie, wo sowohl für convergente, als auch für parallele und divergente Strahlen eingestellt (also sowohl mit als auch ohne Convexgläser gesehen werden kann), nennt man facultative Hypermetropie. Das Auge hat z. B. den Fernpunkt 30" hinter dem Auge und den Nahepunkt bei parallelen Gesichtslinien 20" vor dem Auge und sieht sowohl mit Convex 30 als auch mit Concav 20 scharf in die Ferne.

Verhältniss dieser drei Kategorien zum Lebensalter: Die Hypermetropie wird facultativ sein in der Jugend, wo wegen guter Accommodation das Auge in die Nähe und in die Ferne gut sieht; später entwickelt sich relative Hypermetropie, es gibt keinen binoculären Nahepunkt mehr; und endlich bleibt der Nahepunkt hinter der Retina, die Hypermetropie ist absolut geworden. Im Uebrigen kommen auch Fälle vor, wo bei jugendlichen Individuen absolute Hypermetropie, und andere, wo in der Jugend relative Hypermetropie besteht.

Eintheilung der Hypermetropie. Aus dem Vorhergehenden geht also hervor, dass die Hypermetropie 1. angeboren, 2. erworben ist. Die angeborne ist a) manifest, b) latent, c) total. Die manifeste Hypermetropie ist entweder α) absolut (Fern- und Nahepunkt hinter der Retina), β) relativ (Fernpunkt hinter, Nahepunkt vor dem Auge bei Convergenz), γ) facultativ (Fernpunkt hinter, Nahepunkt vor dem Auge bei parallelen Gesichtslinien).

Praktisch wird der Nahepunkt einfach dadurch bestimmt, dass man den zu Untersuchenden kleine Druckschrift lesen lässt. Die kleinste Distanz, in der (ohne Gläser) noch deutlich und scharf gesehen wird, gibt die Lage des Nahepunktes. Es versteht sich, dass man bei absoluter Hypermetropie dem Grade derselben entsprechende Convexgläser benützen und diese bei Bestimmung des Nahepunktes in Rechnung bringen wird.

Objective Symptome. Schon die äussere Besichtigung gibt Anhaltspunkte: kleiner Bulbus, der verhältnissmässig wenig entwickelt ist, von vorne nach hinten gleichsam zusammengedrückt; um die Hornhaut herum ist die Sclera flach, weiter nach hinten am Aequator ist die Krümmung viel grösser, so dass man eine steile Umbiegung der Sclera in der Gegend

des Aequator bulbi sieht. Lässt man ein solches Auge nach einwärts sehen, so findet man, dass es kurz ist, was bei einem emmetropischen Auge nicht der Fall ist. In Fällen leichteren Grades findet man allerdings äusserlich keinen Unterschied. Ferner hat man bei einem hochgradigen Hypermetropen Enge der vorderen Kammer. Zugleich ist nach Donders gewöhnlich eine flache Nasenwurzel zu beobachten, das Auge liegt hohl, ist etwas kleiner als sonst; besonders bei ungleichen Refractionszuständen der beiden Augen soll Asymmetrie der dem hypermetropischen Auge entsprechenden Gesichtshälfte vorhanden sein.

Der Augenspiegel gibt uns gleichfalls ein Mittel, die Hypermetropie zu erkennen. Im emmetropischen Auge, wo die Retina in der Brennebene des dioptrischen Apparates liegt, gehen die Strahlen von einem Punkte der Netzhaut, wenn sie aus dem Auge austreten, parallel heraus. Der emmetropische Beobachter sieht also das aufrechte Bild nur bei gänzlicher Abspannung seiner Accommodation, d. i. Einstellung für die Ferne. Die von einem Punkte der Retina des hypermetropischen Auges (wo die Retina vor der Brennebene des dioptrischen Apparates liegt) ausgehenden Strahlen treten divergent aus dem Auge. Divergent auf seine Cornea auffallende Strahlen vereinigt aber der emmetropische Beobachter leicht in seiner Retina, wenn er eine entsprechende Accommodationsanstrengung macht, und sieht das Bild der Retina deutlich und aufrecht durch blosse Beleuchtung des Augengrundes. Der geübte Untersucher vermag sodann aus dem Grade der erforderten Accommodationsanstrengung nicht allein die Hypermetropie, sondern auch deren Grad zu diagnosticiren.

Steht das Object ab (Fig. 35) zwischen einer Sammellinse und deren hinterem Brennpunkt F_1, so findet man das Bild desselben (s. S. 316), wenn man zuerst das des Punktes a sucht. Von a aus geht ein Strahl parallel zur optischen Achse, wird von der Linse gebrochen und geht durch den vorderen Brennpunkt F. Einen anderen Strahl zieht man von a durch das Centrum der Linse; wo die beiden Strahlen sich schneiden, liegt das Bild von a. Sie schneiden sich aber nicht vor der Linse (wie in Fig. 17), sondern hinter derselben in α. Das Bild des zwischen hinterem Brennpunkt und Linse sich befindlichen Objectes steht also vergrössert hinter dem hinteren Brennpunkte. Ebenso verhält es sich mit dem hypermetropischen Auge. Es wird z. B. das Stück ab der Retina desselben (Fig. 36), wenn xy die Brenn-

ebene des dioptrischen Apparates desselben ist, und wenn man es mit dem Augenspiegel beleuchtet, als Bild in $a' b'$ vergrössert gesehen werden und zwar tief hinter dem Auge und aufrecht.

Noch präciser ist die Diagnose der Hypermetropie, wenn der Beobachter vor das Auge eine Convexlinse legt (statt zu accommodiren.) Wenn man nur die Brennweite des Convexglases und die Entfernung desselben vom Knotenpunkte des untersuchten Auges berücksichtigt, kann man den Grad der Hypermetropie mit Hilfe des Augenspiegels bestimmen.

Es sei $H = \frac{1}{8}$ (Fernpunkt 8″ hinter der Retina) und die genannte Entfernung 2″, so scheint es dem untersuchenden Auge, als ob die vom Augengrunde des untersuchten Auges austretenden Strahlen von einem 10″ hinter diesem gelegenen Punkte divergent herauskämen. Bringt nun der emmetropische Beobachter in die genannte Entfernung (2″) eine Sammellinse von 10″ Brennweite an, so werden die auf diese auffallenden Strahlen nach ihrem Durchgange parallel laufen; parallele Strahlen vereinigt aber der emmetropische Beobachter (wenn er nicht accommodirt) auf seiner Retina zu einem deutlichen Bilde.

Subjective Symptome. Betrachten wir zuerst die leichtesten Grade. In diesem Falle entstehen gar keine Beschwerden, und es kommen Leute mit Hypermetropie niederen Grades zum Arzt blos mit der Klage, dass sie verhältnissmässig früher presbyopisch werden. Es sind dies Fälle bis $H \frac{1}{40}$. Die Individuen mit Hypermetropie mittleren Grades, also von $H \frac{1}{40}$ aufwärts, kommen zum Arzt mit asthenopischen Beschwerden. Das Ganze verhält sich folgendermassen: Wenn ein Individuum die Arbeit beginnt, so geht diese trefflich von Statten. Das Deutlichsehen hört aber auf bei längerer Arbeitsdauer und wird dann verbessert, wenn der Gegenstand etwas entfernt wird. Doch bald wird auch in dieser Distanz nicht mehr gesehen, die schwarzen Gegenstände werden grau und matt und deren Contouren verschwimmen, es stellt sich ein Gefühl von Spannung, Druck über dem Augenbrauenbogen, später sogar Schmerz und Thränenfluss ein, so dass die Arbeit unterbrochen werden muss. Nach kurzer Pause hören diese Symptome auf, treten aber bei Wiederaufnahme der Arbeit abermals und mit bedeutenderer Intensität auf, es entsteht Ciliarinjection, zuweilen sogar Uebelkeit oder Erbrechen. Auffallend ist dies bei Gewerbsleuten, welche Montags ihrer Arbeit am besten nachgehen können.

an den folgenden Tagen jedoch immer schlechter sehen, daher immer grössere Pausen machen müssen, bis sie Freitag und Samstag gar nicht mehr gut sehen. Nach der Sonntagspause aber sehen sie wieder gut.

In früherer Zeit bezog man die Asthenopie auf eine Affection der Retina, von der man sagte, dass sie keine grossen Anstrengungen aushalten könne. Man weiss aber seit Donders, dass sie durch eine Ermüdung des Muskelapparates für die Accommodation herbeigeführt ist. Asthenopie tritt nämlich ein bei unverhältnissmässiger Anstrengung der Accommodation. Da der Hypermetrop schon bei parallelen Strahlen accommodiren muss, so braucht er bei gewöhnlicher Convergenzstellung der Sehlinien ein bedeutend grösseres Quantum von Accommodation. Nun lehrt die Beobachtung, dass man bei gewöhnlicher Convergenzstellung nur ein Drittheil der Accommodation aufbrauchen darf, ohne dass Asthenopie entsteht, es müssen also noch $^2/_3$ der Accommodation disponibel sein, d. h. der positive Theil der relativen Accommodationsbreite muss $= ^2/_3$. Der Hypermetrop aber verwendet den grössten Theil seiner Accommodation, so dass ihm nur noch ein Minimum disponibel bleibt, ja der disponible Theil der relativen Accommodationsbreite kann $= 0$ sein. Da also der Hypermetrop in seinem Nahepunkt arbeitet (Emmetropen arbeiten in der Gesichtsweite $= 10—12''$ und haben den Nahepunkt in $4''$), so muss er, um dieses möglich zu machen, anhaltend accommodiren, so dass er bei seiner Beschäftigung kaum auszuhalten im Stande ist. Es sei H. m. $= \frac{1}{24}$ und die Accommodationsbreite $\frac{1}{A} = \frac{1}{6}$; so ist nach der Formel $\frac{1}{A} = \frac{1}{P} - \frac{1}{R}$ $\frac{1}{6} = \frac{1}{P} - \left(-\frac{1}{24}\right)$ und $\frac{1}{P} = \frac{1}{6} + \left(-\frac{1}{24}\right) = \frac{1}{6} - \frac{1}{24} = \frac{3}{24} = \frac{1}{8}$. Der Nahepunkt ist also in $8''$. Nehmen wir an, das Individuum will in $12''$ arbeiten, so ist die relative Accommodationsbreite $\frac{1}{A_1} = \frac{1}{12} - \left(-\frac{1}{24}\right) = \frac{1}{12} + \frac{1}{24} = \frac{1}{8}$. Seine verbrauchte Accommodationsbreite ist also $= ^1/_8$, seine totale $= ^1/_6$, er braucht also bei seiner Arbeit $^3/_4$ seiner Accommodation.

Das Eintreten der Asthenopie ist noch abhängig: 1. Von dem Grade der Hypermetropie, und zwar behauptet Donders, dass das Lebensjahr, in welchem Asthenopie sich einstellt, dem Grade der Hypermetropie entspricht. Je höher dieser ist, desto früher tritt sie auf, bei $H\ \frac{1}{16}$ tritt sie im 16., bei $H\ \frac{1}{20}$ im 20. Lebensjahre auf. 2. Von der Grösse der Accommodationsbreite; wenn diese gering ist, so tritt die Asthenopie früher ein. 3. Von der Energie des Accommodationsmuskels; je grösser diese ist, desto später tritt Asthenopie ein. Die geringere Energie kann angeboren sein, oder die Accommodation nimmt ab nach einem überstandenen Typhus, ebenso nach Schwächung des Nervensystems durch profuse Eiterung, Diabetes, Spermatorrhoe etc. Unter solchen Umständen können wohl auch Myopen und Emmetropen von Asthenopie befallen werden.

Diese auf Ermüdung der Accommodationsorgane zurückzuführende Asthenopie nennt man **accommodative Asthenopie**, die also mit dem hypermetropischen Bau des Auges im Zusammenhang steht. (Es gibt nämlich noch eine andere Art von Asthenopie, veranlasst durch Schwächung der Musc. rect. int., d. i. die musculäre Asthenopie.)

Die höheren Grade der Hypermetropie charakterisiren sich dadurch, dass in die Ferne nicht gut gesehen wird, so dass sie leicht mit Myopie verwechselt werden können, zumal da die Individuen das Object sehr nahe halten und die Augenlider zusammenkneifen. (Den höchsten Grad von Hypermetropie beobachtete Bowman; es war das ein Knabe mit $H\ \frac{1}{1\cdot7}$. Dieser hielt das Object auf $^2/_3$".) Dies geschieht nämlich: 1. Damit die Zerstreuungskreise kleiner und die Netzhautbilder schärfer werden. 2. Bei starkem Annähern des Objectes wird stark convergirt, und bei so starker Convergenz kann man am meisten accommodiren. 3. Mit der Annäherung des Objectes wachsen die Netzhautbilder an Grösse.

Bei hochgradiger Hypermetropie findet man oft, dass die Sehschärfe mangelhaft ist, so dass mit keiner Brille Nr. 1 der Jäger'schen Schriftproben gesehen wird. Die Ursache davon liegt 1. in dem Vorhandensein von Astigmatismus, 2. in der mangelhaften Entwickelung des hypermetropischen Auges überhaupt, so dass man mit Wahrscheinlichkeit auch auf mangelhafte Entwickelung der Retina schliessen kann. Daher mag es kommen, dass die Netzhautfunction nicht so prompt ist.

Ein anderer Folgezustand der Hypermetropie ist nächst der Asthenopie der **Strabismus convergens**. Es gibt nämlich Fälle von Hypermetropie, wo ein entfernter Punkt wohl deutlich gesehen werden kann, jedoch so, dass die Sehachsen in einem vor demselben gelegenen Punkt sich kreuzen. Diese Form von Hypermetropie nennt man bekanntlich relative Hypermetropie. Bei erhöhter Convergenz der Sehachsen kann man also stärker accommodiren. Dieses Deutlichersehen kann aber nur dadurch erlangt werden, dass ein anderer Vortheil, nämlich das Sehen mit 2 Augen aufgegeben und nur mit einem Auge gesehen wird, welches nun schielt. Solche Individuen sehen, wie gesagt, deutlicher, aber auf Kosten des binoculären Sehens. Wenn man nun die Fälle von Hypermetropie

und Strabismus convergens statistisch zusammenstellt, so findet man einerseits sehr viele Fälle von Hypermetropie und nur eine kleine Anzahl von Strabismus convergens. Wenn aber das Schielen so sehr das deutliche Sehen erhöht, so frägt es sich, warum nicht alle Hypermetropen schielen? Dies kommt daher, weil der Drang, mit beiden Augen zu sehen, ein sehr lebhafter ist, so dass das Individuum lieber undeutlich sieht, als dass es sich von verschiedenen Objecten Bilder auf die Macula lutea entwerfen liesse. Erst wenn das binoculäre Sehen an Werth verliert, schielen sie. Das Sehen mit beiden Augen verliert aber an Werth: 1. Wenn der Grad der Hypermetropie an beiden Augen verschieden ist, wo also auf dem Auge mit Hypermetropie höheren Grades ein undeutliches Netzhautbild entworfen wird. 2. Wenn die Sehschärfe an dem einen Auge mangelhaft ist, so entsteht ein undeutlicheres Bild auf der Retina desselben, welches sehr störend ist in Bezug auf die Deutlichkeit des Sehens. 3. Trübungen (Flecken) der Hornhaut veranlassen ebenfalls zum Verzicht auf das binoculäre Sehen und zum Strabismus convergens. Dieses Verhältniss der Complication des Strabismus convergens mit Cornealflecken kannte man schon früher und hatte auch eine Erklärung dafür. Donders aber zeigte, dass in allen diesen Fällen das zweite Auge hypermetropisch ist.

Es gibt jedoch noch Verhältnisse, welche das Eintreten des Strabismus convergens erleichtern: 1. Ein angebornes Uebergewicht der Recti interni gibt ein momentum disponens zur Entwickelung des Strabismus convergens ab (ebenso wie Insufficienz der Recti interni zu musculärer Asthenopie und Strabismus divergens Anlass gibt). Dazu kommt noch der Umstand, dass der hypermetropische Bulbus wegen seiner Form und Lage sehr leicht beweglich ist. Das Uebergewicht der Recti interni scheint unter gewissen Verhältnissen hereditär zu sein. 2. Die Grösse des Winkels zwischen der Gesichtslinie und der Hornhautachse (s. S. 280) begünstigt gleichfalls das Entstehen des Strabismus convergens. Beim Hypermetropen beträgt dieser Winkel $\alpha = 9^0$ und zwar ist er deshalb so gross, weil die Retina dem Knotenpunkte des Auges näher gestellt ist. (Wäre (Fig. 37) $\sphericalangle\ a\,o\,b = 5^0$, so wird er grösser, wenn $a\,b$ gegen o genähert wird bis $a'\,b'$, so dass $\sphericalangle\ a'\,o\,b' > a\,o\,b$). Zu dieser Erklärung fügt Donders noch die Vermuthung hinzu, dass die Macula lutea bei Hypermetropie überhaupt weiter nach aussen liegt. Wenn nun der Hypermetrope seine Gesichtslinien parallel stellt, so müssen die Hornhautachsen noch mehr divergiren, als beim Emmetropen, die Hornhautscheitel werden also stark nach aussen divergiren, und der scheinbare Strabismus divergens tritt noch bedeutender auf, so dass die Recti externi sich stärker contrahiren müssen, um die Hornhautscheitel so

weit divergent zu halten. Die Recti externi sind aber nicht so stark, denn wir wissen, dass es uns schwer fällt, die Bulbi divergent zu stellen; es wird also weniger divergirt, als erforderlich ist, dann wird auf dem einen Auge das Bild des Objectes auf der Macula lutea, auf dem andern aber nicht auf ihr entworfen und nun würde Doppelsehen entstehen. Um dies zu vermeiden, wird das Auge nach innen abgelenkt (nach aussen nicht, weil der Ext. zu schwach ist) und es entsteht Strabismus convergens. Dass dem wirklich so ist, wies Donders nach, da er fand, dass bei Hypermetropen, welche geschielt haben, der $\measuredangle \alpha$ grösser als bei nicht schielenden Hypermetropen ist.

In Bezug auf den Grad der Hypermetropie, welcher zu Strabismus convergens führt, ist zu bemerken, dass leichte Grade von Hypermetropie diesen nicht veranlassen, gewöhnlich sind es mittlere Grade. Dagegen haben die höchsten Grade von Hypermetropie keinen Strabismus convergens zur Folge, weil ihnen die Convergenz nichts hilft.

Aetiologie. Die Hypermetropie ist angeboren oder erworben. a) Die angeborne Hypermetropie beruht auf einer mangelhaften Entwickelung des Auges, welches in der Richtung der Längsachse verkürzt ist, es ist also, so zu sagen, ein Flachbau, Platymorphie vorhanden. Die angeborne Hypermetropie ist auch erblich. b) Die erworbene Hypermetropie tritt auf: 1. in emmetropischen Augen durch Flacherwerden der Linse im zunehmenden Alter (s. S. 344), wo auch zum Sehen in die unendliche Ferne Convexgläser nothwendig sind. 2. Durch Abflachung der Cornea, welche nach Exulceration und Narbenbildung zuweilen entsteht; das ist aber keine reine Hypermetropie, denn es entstehen in Folge der unregelmässigen Krümmung der mit Narben versehenen Cornea verzerrte Netzhautbilder. 3. Dadurch, dass der Bulbus von hinten her zusammengedrückt wird durch Abscesse, Pseudoplasmen in der Orbita, so dass die optische Achse des Auges kürzer, die Netzhaut verschoben wird und sich Hypermetropie entwickelt. 4. Manchmal in Folge von schweren Krankheiten beobachtet man auch bei Emmetropen durch Atropineinträufelung niedere Grade von Hypermetropie, etwa $^1/_{50}$, weil der Tonus des Brücke'schen Muskels beseitigt wird. 5. Die Hypermetropie kommt zu Stande nach Staaroperationen, überhaupt beim Fehlen der Linse (Aphakie), denn die Bilder kommen hinter der Netzhaut zu Stande, die Hypermetropie ist absolut und die Accommodation fehlt ganz. Ein früher hypermetropisches Auge wird stärker hypermetropisch, ein früher myopisches Auge wird

schwächer myopisch, ja es kann sogar geschehen, dass es sich wie ein emmetropisches Auge beim Sehen in die Ferne verhält und zum Sehen in die Ferne keine Gläser braucht.

Behandlung der Hypermetropie. Wenn es sich um die Therapie handelt, kann blos von einer Compensirung des Refractionszustandes und von Beseitigung der Folgezustände der Hypermetropie die Rede sein. Aus dem Vorausgegangenen ist es klar, dass nur Convexgläser, welche den hinter der Retina befindlichen Vereinigungspunkt paralleler, auf die Cornea auffallender Strahlen auf die Retina verlegen, die Hypermetropie corrigiren werden. A priori sollte man glauben, dass man ein hypermetropisches Auge emmetropisch machen kann, wenn man die ganze Hypermetropie corrigirt, so dass z. B. bei $H = {}^1/_8$ durch Convex ${}^1/_8$ das Auge emmetropisch wird; allein in praxi ist dies nicht stichhaltig, ein solches Individuum würde das nicht aushalten. Das rührt von den Associationsverhältnissen der Accommodation und Convergenz der Sehachsen her. Das hypermetropische Auge accommodirt schon für parallele Strahlen. Wenn das Auge sich nun daran gewöhnt hat, so können sich die Individuen nicht leicht davon emancipiren. Mit einem solchen neutralisirenden Glase würde das Auge erst in kurzer Distanz accommodiren müssen; aber es kann sich die Accommodation für grössere Entfernungen nicht so rasch abgewöhnen, so dass die Accommodationsanstrengung und demgemäss Asthenopie ungeachtet des Glases fortbestünde. Man darf deshalb die Hypermetropie nicht ganz corrigiren. Man wird also (bei $H\frac{1}{24}$ nicht $+ 24$, sondern) ein schwächeres Glas geben.

Betrachten wir zuerst die leichteren Grade von Hypermetropie. In solchen Fällen sehen die Individuen deutlich in die Ferne, lesen Sn. XX′ in 20′ Entfernung und erhalten durch Vorsetzen von Convexgläsern keine schärferen Bilder. Es ist also blos ihr Nahepunkt im Verhältniss zum Emmetropen vom Auge abgerückt. Erst nach Atropinparalyse sehen sie mit Convexgläsern besser. So verhält es sich bei jugendlichen Individuen, bei denen die Hypermetropie durch Accommodation maskirt wird. Man wird also höchstens eine Brille zum Sehen in die Nähe geben, wenn die Beschäftigung es erfordert, dass für einen näheren Punkt eingestellt werde, als für den Nahepunkt; sonst nicht. Nimmt aber, wie es vom

30. Jahre der Fall ist, die Accommodationsbreite ab, so stellt sich der Gebrauch von Brillen als nothwendig ein, da das Auge presbyopisch ist, was also viel früher eintritt als beim Emmetropen.

Wie verhält es sich nun bei den mittleren Graden von Hypermetropie? Hier wird ein Convexglas die Deutlichkeit des Bildes von einem entfernten Gegenstande schon vermehren. Ist nun die manifeste Hypermetropie gross genug, so werden wir das stärkste Convexglas geben, mit welchem noch deutlich in die Ferne gesehen wird. Ist aber Hm kleiner als die latente, oder ist die Accommodationsbreite schon vermindert, wie es bei Individuen im 30. Jahre der Fall ist, so muss man stärkere Gläser geben. Ist z. B. $Hm = \frac{1}{20}$, so wird man Convex 16 geben. Bei jugendlichen Individuen mit bedeutender Accommodation ist die Bestimmung viel schwieriger. Wie schon oben (s. S. 350) geschildert wurde, findet man bei der Untersuchung zu verschiedener Zeit verschiedene Grade der manifesten Hypermetropie, ja diese kann sogar ganz maskirt sein. Für diese Fälle bleibt nichts anderes übrig, als durch Atropinparalyse die totale und so die latente Hypermetropie zu bestimmen. Findet man den grössten Theil der Hypermetropie latent, so gibt man eine Brille, welche die Hälfte der latenten Hypermetropie corrigirt. Ist z. B. $Hl = \frac{1}{15}$, so gibt man + 30.

Donders gibt eine Brille, welche die Hm und $\frac{1}{4}$ der Hl corrigirt. Es sei $Hm = \frac{1}{30}$, d. h. das Auge sieht mit + 30 deutlich in die Ferne und Nähe und $Hl = \frac{1}{12}$, d. i. nach Atropineinträufelung wird mit + 12 am deutlichsten gesehen, so ist $Hl = \frac{1}{12} - \frac{1}{30} = \frac{1}{20}$. In einem solchen Falle ist $\frac{1}{4}$ der $Hl = \frac{1}{80}$; also da $Hm + \frac{Hl}{4} = \frac{1}{30} + \frac{1}{80} = \frac{11}{240}$ — nahezu $\frac{1}{22}$, erhält das Individuum + $\frac{1}{22}$. Die Brille ist in all' diesen Fällen beim Sehen in die Nähe und in die Ferne zu tragen, wenn die Accommodationsbreite gross ist; sonst muss man für die Ferne ein schwächeres, für die Nähe ein stärkeres Glas aussuchen.

Die höchsten Grade von Hypermetropie müssen durch starke Convexgläser corrigirt werden, und zwar ist ein Glas für die Nähe und ein anderes, ein schwächeres, für die Ferne zu bestimmen.

In keinem Falle weiss man im Voraus, ob die gegebene Brille auch die rechte ist, so dass erst die nähere Beobachtung entscheidet, ob ein stärkeres oder schwächeres Glas zu

empfehlen ist. Der Kranke ist anzuweisen, dass er die Brille beim Arbeiten beständig trage, sonst aber nicht; ferner dass er höchstens eine halbe Stunde ununterbrochen arbeite und erst nach einer kleinen Pause wieder beginne. Arbeiten bei künstlichem Licht ist zu verbieten, und ist auch beim Tageslichte für günstigen Einfall des Lichtes zu sorgen. Wenn nach einigen (8—10) Tagen die Kranken sich durch den Gebrauch der Brillen erleichtert fühlen, aber nach kurzer, mit Arbeit verbrachter Zeit wiederum die asthenopischen Erscheinungen auftreten, so ist das ein Beweis, dass noch immer zu viel Accommodation nothwendig war; man gibt ihnen also eine stärkere Brille. Wenn aber die Kranken mit der Brille wohl sehen, aber die Gegenstände sehr annähern müssen, so ist das ein Beweis, dass die Brille relativ zu stark ist, weil sie nämlich die Accommodation nicht genug entspannen können; in diesem Falle muss man eine schwächere Brille geben, bis man successive die richtige getroffen hat; erst nachdem die Individuen sich gewöhnt haben, die Accommodation abzuspannen, gibt man ihnen successive stärkere Brillen. Die sich dabei zeigenden geringeren oder bedeutenderen Affectionen am Auge, besonders die Injection an der Conjunctiva, könnten Katarrh vortäuschen, wodurch man sich veranlasst finden könnte, mit Collyrien von Lapis, Sulf. Zinci, Präcipitatsalben oder Touchiren die Conjunctiva zu behandeln. Das wäre aber ein Fehler, denn die Krankheit könnte gesteigert werden. Diese Conjunctivalaffection hört auf, sobald die Asthenopie überhaupt durch die Brille gehoben ist. Ferner beobachtet man zuweilen Empfindlichkeit gegen das Licht. Diese beseitigt man durch ein blassblaues Glas. Auch ist es zweckmässig, die Umgebung des Auges, die Lider, mit Korn- oder Franzbranntwein zu reiben. Manche geben auch Augendouchen oder kalte Umschläge, von denen aber wohl nicht viel zu erwarten ist.

In prophylaktischer Beziehung ist noch zu bemerken, dass, wenn die Hypermetropie bei Kindern erkannt ist, Alles abzuhalten ist, damit keine starke und dauernde Accommodation stattfinde, die Strabismus convergens nach sich zieht. Kleine Spielsachen sind deshalb zu entfernen, die Kinder in's Freie zu schicken, und ja nicht frühzeitig in die Schule zu geben. Freilich wäre es rationell, den Kindern ent-

sprechende Brillen zu geben; allein man stösst gewöhnlich auf Widerstand von Seite der Eltern.

Myopie. *M.*

Myopie ist jene Anomalie der Refraction des Auges, bei welcher die Brennebene des dioptrischen Apparates vor der Retina zu liegen kommt. Es ist also der Bulbus in der Richtung der Sehachse verlängert. Parallel auf die Cornea auffallende Strahlen vereinigen sich vor der Retina und nur divergente Strahlen, d. i. solche, die aus endlicher Entfernung kommen, vereinigen sich zu einem scharfen Bilde auf der Retina. So verhält es sich auch hier bei Entspannung der Accommodation.

Der Grad der Myopie wird durch den reciproken Werth der Brennweite des stärksten Concavglases ausgedrückt, mit welchem der entfernteste Punkt (Fernpunkt) noch deutlich gesehen wird. Für den Grad der Myopie haben wir einen ähnlichen mathematischen Ausdruck, wie bei der Hypermetropie. So bedeutet $M\frac{1}{12}$, dass mit Concav 12 parallel auf die Cornea eines myopischen Auges auffallende Strahlen sich auf der Retina zu einem scharfen Bilde vereinigen.

Parallel auf die Cornea auffallende Strahlen *a b* und *a' b'* (Fig. 38) vereinigen sich vor der Retina in *o*, divergiren dann wieder und treffen die Retina in Zerstreuungskreisen. Durch Vorsetzen eines Concavglases *L* bewirkt man, dass die Strahlen weniger convergent gemacht werden, so dass sie in einem Punkte der Netzhaut (in *o'*) sich vereinigen. Die Strahlen haben also im Bulbus eine Richtung, als wenn sie von dem endlich entfernten Punkte *F*, d. i. dem Brennpunkte des Concavglases ausgegangen wären. Ist also ein myopisches Auge so beschaffen, dass es von einem 12″ vor demselben gelegenen Punkte ausgehende Strahlen auf der Retina zu einem deutlichen Bilde vereinigen kann, so wird durch das Vorsetzen einer Concavlinse mit 12″ Brennweite den parallelen Strahlen eine solche Richtung gegeben, als wenn sie von einem 12″ entfernten Punkte herkämen, und das Auge ist nun befähigt, auch parallele Strahlen auf der Netzhaut zu vereinigen. Das richtig gewählte Glas macht also das Auge emmetropisch und ist der Ausdruck für den Grad seiner Myopie.

Die Myopie ist ein sehr verbreiteter Refractionsfehler, besonders in den niederen Graden bis etwa $M\frac{1}{20}$, welche die Betreffenden selten in der Arbeit stört und ärztliche Hilfe in Anspruch zu nehmen nur ausnahmsweise veranlasst. Die Sehstörung ist jedoch schon erheblicher bei den Myopen mittleren Grades $M\frac{1}{20}$ bis $\frac{1}{6}$.

Sehvermögen bei Myopie. Der Kurzsichtige sieht im Bereiche der deutlichen Sehweite so scharf wie der Emmetrop. Hat z. B. ein Individuum $M\frac{1}{12}$ und den Nahepunkt in 4", so sieht es zwischen 4" und 12" so gut, wie ein Emmetrop und liest den feinsten Druck, kann also auch ohne Brille sehen und feine Arbeiten anfertigen, die ein Emmetrop nicht kann; der Myop hat nämlich im Allgemeinen sogar grössere Sehschärfe als der Emmetrop, 1. weil bei gleicher Entfernung des Gegenstandes die Netzhautbilder beim Myopen grösser sind; 2. kann er längere Zeit in der Nähe arbeiten, ohne dass er seine Accommodation anzuspannen braucht.

Jenseits der deutlichen Sehweite sieht das Auge mit Zerstreuungskreisen, also schlecht. Dieses Schlechtsehen hängt aber ab: 1. von dem Grade der Myopie; 2. von der Grösse der Pupille. Je grösser der Durchmesser derselben ist, desto grösser sind die Zerstreuungskreise. 3. von der Entfernung des Objectes. Je weiter dieses ist, desto weniger Lichtstrahlen gelangen mit nothwendiger Intensität in's Auge. Die Lichtintensität nimmt bekanntlich mit dem Quadrate der Entfernung ab. Um nun die Zerstreuungskreise zu verkleinern, kneifen die Myopen die Lider zusammen und bewirken dadurch, dass der in das Auge einfallende Lichtkegel eine schmälere Basis hat. Daher kommt auch der Name Myopie von $\mu\acute{\upsilon}\varepsilon\iota\nu$ = blinzeln. Die Fälle leichteren Grades (bis $M\frac{1}{3}$) werden oft von den Kranken übersehen, zumal da nicht alle Individuen an das Sehen in die Nähe grosse Ansprüche stellen. Auch Fälle mittleren Grades (bis $M\frac{1}{6}$) sind noch von unerheblichen Beschwerden begleitet, insbesondere ist noch die Orientirung auf der Strasse nicht behindert. Anders verhält es sich bei der hochgradigen Myopie (mehr als $\frac{1}{6}$). Hier gibt es wohl Fälle, wo die Sehschärfe normal, d. h. ein Individuum mit $M\frac{1}{5}$ liest mit Concav 5 gut; aber auch andere, wo die Sehschärfe sehr herabgesetzt ist. Dies kommt daher, dass bei hochgradiger Myopie die Netzhaut stark aus einander gezerrt ist.

Objective Symptome. Auch äusserlich kann man Myopie (besonders die höheren Grade von ein Sechstel aufwärts) erkennen. Man findet nämlich: 1. den Bulbus in allen Dimensionen grösser, häufig flach liegend, so dass die Lider stärker gewölbt und die Lidspalte auseinander gezerrt wird. (Das ist

besonders leicht zu erkennen bei Individuen, wo an beiden Augen verschiedene Refractionszustände zugegen sind, das eine aber Myopie hat, wenn z. B. *H* und *M*, oder wenn *E* und *M*, oder wenn *M* verschiedenen Grades vorhanden ist.) Dass der Bulbus in der Längsachse vergrössert ist, erkennt man beim Einwärtswenden des Auges, die Aequatorialgegend ist nämlich abgeflacht, die Sclera stark verdünnt, bläulichgrau, besonders gegen den hinteren Pol. 2. Die vordere Kammer ist tiefer, weil die Iris weit nach rückwärts liegt; während sie (d. i. ihr Pupillarrand) bei Emmetropen und noch mehr bei Hypermetropen nach vorwärts gerückt ist, liegt sie (d. i. der Pupillar- und der Ciliarrand derselben) hier in einer Ebene. Die Grösse der vorderen Kammer rührt daher, dass die ganze Chorioidea nach hinten verschoben ist, in Folge dessen auch das Corpus ciliare mit der Iris und Linse nach rückwärts wirken muss. 3. Ausserdem findet man noch, dass as myopische Auge in seinen Bewegungen gehemmt ist, einerseits weil es im Verhältnisse zur Grösse der Orbita zu gross ist und andererseits wegen seiner walzenähnlichen Gestalt, so dass es grössere Excursionen machen muss, als ein emmetropisches Auge, um einen gleichen Gesichtswinkel zu erhalten. 4. Mit dem Augenspiegel sieht man den Augengrund eines hochgradig myopischen Auges im umgekehrten reellen Bilde ohne Zuziehung eines Correctionsglases. Wenn z. B. ein Auge $M = \frac{1}{6}$ hat, und es wird der Augengrund desselben beleuchtet, so treten die von ihm ausgehenden Strahlen so convergent aus, dass sie 6″ vor dem Auge sich vereinigen und hier ein umgekehrtes Bild entwerfen. Dieses Bild wird der Beobachter, wenn er z. B. auf 4″ sein Auge einstellt, in $6 + 4 = 10$″ Entfernung deutlich sehen. Diese Untersuchung ist wichtig gegenüber Individuen, welche Kurzsichtigkeit simuliren (wie z. B. bei der Assentirung wegen Militärbefreiung). 5. Ophthalmoskopisch sieht man gewöhnlich nach aussen von der Papille, also gegen die Macula lutea hin, eine hellweisse sichelförmige Fläche, deren concaver Rand gegen die Papille schaut. Diese Sichel ist in niederen Graden schmal und wird breiter, wenn die Myopie höheren Grades ist. Manchmal ist sie nach unten und nur selten nach oben von der Sehnervenscheibe. Zuweilen ist die ganze Peripherie der Papille oder ein Theil derselben von einer weissen Fläche

umgeben. Es kann auch nach aussen und nach innen eine Sichel da sein, so dass deren Hörner gegen einander schauen. Es kann die weisse Fläche auch an Ausbreitung gewinnen, und dann bekommt sie eine ganz unregelmässige Begrenzung, mit buchtigzackigen Rändern. Sie kann also die verschiedenartigsten Formen annehmen. Wenn die Contouren regelmässig sind, so ist die Sichel von einem Pigmentsaum umgeben. In dem Grade, als sich die Sichel vergrössert, nimmt auch das Pigment zu. Oft sieht man auf der hellweissen Fläche noch einzelne Pigmentanhäufungen. Diese eben beschriebenen, nächst der Papille liegenden weissen Flächen rühren von der blossliegenden Sclerotica her.

Die Sache verhält sich nämlich folgendermassen: Wegen der Vergrösserung der Längsachse des Auges wird die Chorioidea und Sclerotica gezerrt, in Folge dessen die Chorioidea einen Atrophirungsprocess eingeht. Das Pigmentepithel derselben geht verloren, die grösseren Blutgefässe werden in bindegewebige Stränge verwandelt und die kleineren gehen die Fettmetamorphose ein, so dass die Sclera bloss liegt und als weisse Fläche mit dem Augenspiegel gesehen wird. Einzelne Gruppen von Pigment bleiben noch hie und da auf der Oberfläche der Sclera zurück. Der Grund der Entstehung der Sichel ist also eine locale Atrophirung der Chorioidea. Manchmal geschieht es jedoch, dass blos die Pigment- und Capillarschichte derselben zu Grunde geht, während die Tunica vasculosa intact bleibt. Da sieht man wohl auch eine Sichel, aber diese ist nicht weiss, sondern blassroth, und man sieht auf derselben die Gefässmaschen der Tunica vasculosa blosliegend, so dass nur diffuser Pigmentschwund und keine circumscripte Atrophirung der Chorioidea vorhanden ist.

6. Die Sehnervenscheibe ist oval, so zwar, dass der kleine Durchmesser der Papille mit der grössten Achse der atrophischen Stelle zusammenfällt. Da die Atrophirung gewöhnlich gegen die Macula lutea hin auftritt, so steht die Längsachse des Oval auch gewöhnlich senkrecht.

Der Grund dieser Gestaltsveränderung der Papille liegt in Folgendem: Die Atrophie der Chorioidea kommt dadurch zu Stande, dass das Auge am hintern Pol ausgebaucht, ektatisch wird, die Papille wird demgemäss mehr nach einwärts geschoben sein. Wir wissen, dass im emmetropischen Auge der Eintritt des Sehnerven nur wenig nach einwärts von der Hornhautachse liegt (s. Seite 342), so dass wir auf die Papille nahezu in gerader Richtung sehen; sie erscheint uns demgemäss als Kreis; dagegen müssen wir im myopischen Auge auf die Papille, welche stark nach innen verschoben ist, in mehr schiefer Richtung sehen; wir sehen also einen Kreis in der Verkürzung, d. i. eine Ellipse (Arlt).

Die Netzhaut verhält sich ophthalmoskopisch vollkommen intact. Es fällt blos auf, dass im Bereich der atrophischen

Stelle der Chorioidea mehr Blutgefässe und viel deutlicher zu sehen sind, als unter normalen Verhältnissen. Diese Erscheinung ist nicht auf Hyperaemie der Netzhaut zu beziehen, sondern ist blos ein Contrastphänomen, indem man feine Gefässe auf dem normalen rothen Augengrunde nicht sieht, während sie auf dem weissen Grunde sichtbar sind.

Secundäre Veränderungen. In Folge der Scleratektasie finden wir nebst der oben beschriebenen halbmondförmigen Atrophie der Chorioidea 1. in Fällen von excessiver Myopie rings um die Sehnervenscheibe die Sclerotica in grossem Umfange blos liegen und höchstens einzelne Partien der Chorioidea intact, inselförmig auf derselben. In einem solchen Falle leidet auch die Gegend der Macula lutea, indem daselbst die Chorioidea atrophisch zu Grunde geht und zuweilen Pigmentablagerungen stattfinden. 2. Auftreten von Chorioiditis, namentlich disseminata oder exsudativa. 3. Es kann auch zu Retinitis und besonders an der Macula lutea zu Blutextravasaten in die Retina kommen. In Folge der bedeutenden Zerrung, welche die Gefässe erleiden, findet ein Blutaustritt statt, der bald die Grösse eines Stecknadelkopfes, bald sogar die der Sehnervenscheibe hat. Diese Extravasate haben eine deletäre Bedeutung, indem das Auge eine beträchtliche Functionsstörung erleidet. 4. Netzhautablösung. Diese kommt bei Myopie sehr häufig vor, besonders bei excessiver Myopie in den höheren Jahren. Die Ursache hievon liegt einerseits darin, dass in Folge der Ektasiebildung der Zusammenhang zwischen Chorioidea und Retina gelockert und in Folge der Zerrung der angrenzenden Partien der Chorioidea die Gefässe stark hyperämisch werden, so dass sie unter einem höheren Druck stehend, zur Exsudation Anlass geben. Das Schlimme dabei ist, dass die Netzhautablösung gewöhnlich progressiv ist und total wird, ferner dass auch das zweite Auge ergriffen wird. In seltenen Fällen ist auch Bluterguss die Ursache der Netzhautablösung. 5. Veränderungen im Glaskörper, dessen Textur zu Grunde geht, so dass er verflüssigt wird, Synchysis corporis vitrei; dabei findet man gewöhnlich Opacitäten in demselben. 6. Trübung der Linse gegen den hinteren Pol hin, hintere Polarcataracta. Man sieht da gewöhnlich eine sternförmige Figur, oft auch blos einen einfachen Fleck von unregelmässiger

Form. Diese Form der Cataracta findet man bei chronischer Chorioiditis und einzelnen Retinaerkrankungen. Sie charakterisirt sich dadurch, dass sie langsam procedirt; während nämlich sonst Cataracte in zwei Jahren reif werden, dauert es bei dieser 7—8 Jahre, bis die Linse trübe wird. Die Prognose bei dieser Form ist weniger günstig, weil Decomposition des Glaskörpers zu erwarten steht, und Glaskörperabfluss schon beim Hornhautschnitt behufs Operation stattfindet.

Dass Myopie auf Verlängerung des Bulbus beruht, wusste man schon früher (Boerhave 1708). Scarpa war der Erste, der diese Verlängerung anatomisch fand und die Ektasie am hinteren Pol als Staphyloma post. beschrieb, nur brachte er es nicht in Zusammenhang mit Myopie (1801). Ritterich veröffentlichte 1839 den Sectionsbefund eines Auges mit Staphyloma post. Scarpae, wo im Leben Myopie war. Erst Arlt hatte 1854 durch Sectionsbefunde myopischer Augen den Zusammenhang zwischen Myopie und Verlängerung der Sehachse auf Kosten der hinteren Wand als constant nachgewiesen. Diese Ansicht wurde bald allgemein adoptirt. Nur über die Art und Weise der Entwickelung sind die Ansichten noch getheilt.

Aetiologie. Es fragt sich zuerst, wie sich die Ektasie am hinteren Pol des Bulbus entwickelt? Ueber diese Frage sind die Autoren nicht einig. Einige schreiben die Entstehung der Atrophie einem entzündlichen Processe (Sclerotico-Chorioiditis) zu. Es ist wohl wahr, dass durch die Ektasie Reizung und Entzündung veranlasst werden kann, in Folge deren die Häute weicher und nachgiebiger werden, so dass es zu rascher Steigerung der Ektasie kommt. Aber es kann auch ohne Symptome von Reizung und Entzündung die Ektasie entstehen. Andere Autoren behaupten, dass das Ganze auf einer angebornen Verbildung des Bulbus beruhe, dass das Wachsthum desselben nur in die Länge stattfinde, also angeborne Bathymorphie (Ed. Jäger). Die von Arlt und Donders vertretene Ansicht geht dahin, dass die Myopie nicht angeboren ist, sondern sich erst später entwickele. Die wesentlichen Factoren der Entwickelung derselben sind: 1. anhaltende Accommodationsanstrengung. 2. das jugendliche Alter. Indem bei der Accommodation für die Nähe der Tonus aller Muskeln ein starker wird, besonders der Recti interni, die sich stark anspannen, wird durch die synergische Contraction aller Augenmuskeln ein Druck auf den Bulbus ausgeübt, der zur Folge hat, dass der relativ weiche Bulbus des jugendlichen Individuums abgeplattet wird.

Die Verlängerung des Bulbus sollte nun sowohl nach vorne als nach hinten stattfinden. Wir wissen aber, dass nach vorne keine Convexitätsvermehrung vorhanden ist. Das rührt daher, weil die Wölbung der Cornea durch den Zug des Brücke'schen Muskels gesichert ist.

Dass die Ektasie sich da entwickelt, wo die Accommodation übermässig in Anspruch genommen wird, lehrt die tägliche Erfahrung. Die Myopie erfährt dann rasch eine Zunahme, wenn die Kinder beim Beginne des Lernens das Auge stark zum Sehen in die Nähe anstrengen. Auch stimmt das mit der Thatsache überein, dass Matrosen, Soldaten, Bauern etc., die keine grossen Ansprüche auf's Nahesehen machen, selten Myopie haben. Statistisch ist erwiesen, dass die Zunahme der Myopie in Gymnasien sehr gross ist, weil die Schüler wegen Unzweckmässigkeit der Bänke sich stark nach vorne beugen müssen, und so der Rückfluss des Blutes gehemmt und der intraoculäre Druck vermehrt ist. Dazu kommt noch oft die schlechte Beleuchtung in den Schulen, der kleine Druck in den Büchern, die geringe Schwärze der Lettern etc.

Dass die Myopie nicht angeboren ist, geht daraus hervor, dass kleine Kinder nicht myopisch sind, und ist auch die Behauptung, dass die atrophische Sichel schon in Augen Neugeborner zu finden ist, nicht sicher.

Es fragt sich nun, warum nicht alle Leute, die in ihrer Jugend an die Accommodation grosse Ansprüche machen (studiren), myopisch sind? Um dies zu erklären, sehen wir uns gedrängt, am Bau des Auges eine gewisse Disposition zum Myopischwerden anzunehmen. Diese Anlage ist in einer angebornen abnormen Dehnbarkeit der Sclerotica zu suchen.

Die Myopie fällt gewöhnlich zwischen dem 10. und 13. Jahre, so dass sie sich als störend erweist.

Vor dem 7. Jahre tritt sie nicht in reiner Form auf. Andererseits entwickelt sie sich nur an solchen Augen, die schon in der Kindheit kurzsichtig waren. Im Allgemeinen lässt sich sagen, dass eine Myopie nur dann hochgradig wird, wenn sie schon um das 10. bis 12. Jahr hochgradig ist, sonst ist sie blos leichteren Grades.

Myopie entsteht ferner bei centralen Hornhaut- und Linsentrübungen. In Folge der Abhaltung und der Diffusion des Lichtes entsteht ein undeutliches, lichtarmes Netzhautbild. Durch die starke Annäherung des Gegenstandes, also durch vermehrte Accommodation wird einerseits das Bild lichtstärker, andererseits wird die Pupille enger und das diffuse Licht abgehalten. In Folge dieser Accommodationsanstrengung aber

entwickelt sich Myopie. Dies gilt nur von jugendlichen Individuen. Entsteht bei Erwachsenen eine Trübung, so werden sie nicht myopisch.

Aeussere Veranlassungen sind noch: Anhaltende Beschäftigung, bei welcher das Sehen naher Gegenstände erfordert wird (Lesen, Nähen etc.), schlechte Beleuchtung, Anstrengung der Augen bei Kindern in der Reconvalescenz, nach schweren Krankheiten und auch der Gebrauch zu starker Convexgläser, die bekanntlich vermehrte Accommodation erheischen.

Verlauf. In Bezug auf diesen unterscheidet Donders drei Kategorien von Myopie:

1. Die stationäre Myopie. Das sind gewöhnlich Fälle leichteren Grades oder allenfalls mittleren Grades (bis $M = {}^1/_{12}$), wo nach dem 20. Jahre die Myopie keine, oder blos eine sehr geringe Zunahme erleidet. Die geringe Ektasie am hinteren Pol nimmt nicht mehr zu, wenn die Sclerotica hinreichend fest geworden ist. Diese Fälle erfahren sogar noch eine geringe Abnahme in vorgerücktem Alter, wo die Linse flacher, ihre Brennweite also grösser wird, wodurch die Verlängerung der Sehachse ganz oder wenigstens theilweise corrigirt wird. Selbstverständlich werden solche Augen auch presbyopisch, nur geschieht dies erst zwischen dem 40. und 50. Jahre. Es werden also zum Sehen in die Ferne Concav-, in die Nähe Convexgläser erforderlich sein.

2. Die zeitlich progressive Myopie fällt in's 15. bis 25. Jahr. Das sind gewöhnlich Fälle von hochgradiger Myopie, wo in der Pubertätszeit eine rasche Zunahme stattfindet. Eine gewisse Zeit hindurch bleibt der Fernpunkt sich gleich, rückt aber plötzlich näher, bleibt dann einige Zeit in diesem Zustande, worauf er wieder näher rückt u. s. f., bis schliesslich die Myopie stationär bleibt. Die einzelnen Perioden der raschen Zunahme der Myopie sind von Reizungserscheinungen des Auges gewöhnlich begleitet, die bis zum Stillstehen des Processes dauern.

3. Die constant progressive Myopie. Hierher gehören die Fälle, wo schon in der Jugend Myopie höchsten Grades $M = {}^1/_6$ oder ${}^1/_5$ war. Die Myopie nimmt durch das ganze Leben zu. Wenn die Myopie so weit vorgeschritten ist, dass der Nahepunkt auf 2" oder $2{}^1/_2$" herangerückt ist, ist es schon zu secundären Veränderungen in der Chorioidea und

Retina gekommen. Das rasche Zunehmen der Myopie bei jungen Leuten ist ziemlich allgemein während der Pubertät von Reizungserscheinungen begleitet, sowie Druck, Hitze etc. Ein solches Auge zeigt eine Spur von Ciliarinjection, Schwellung der Conjunctiva, zuweilen etwas erweiterte Pupillen, Empfindlichkeit gegen Licht, Ermüdung bei der Arbeit etc., die Sehnervenscheibe roth. Auch durch das entsprechende Concavglas kann nicht die ganze Sehschärfe, nämlich $\frac{20}{20}$ erreicht werden. Das ist die gefährlichste Periode für die Myopen, weil der Fernpunkt binnen wenigen Monaten sehr nahe rücken kann.

Es fragt sich, ob eine Formveränderung, die der Bulbus einging, noch rückgängig werden kann, d. h. ob noch Rückbildung eines Theiles der Myopie eintreten kann? Diese Frage muss verneint werden auf Grund vielfacher Untersuchungen. Der Bulbus, der schon ektatisch ist, zieht sich nicht mehr zurück, da die Sclerotica nicht elastisch ist.

Folgezustände der Myopie. Sowie es zwischen Hypermetropie einerseits und Strabismus convergens und accommodativer Asthenopie andererseits einen Zusammenhang gibt, so existirt ein solcher auch zwischen Myopie einerseits und Strabismus divergens und musculärer Asthenopie andererseits. a) Asthenopia muscularis. 1. Da der Bulbus verlängert ist, so sind die Muskeln weniger excursionsfähig als beim Emmetropen, woraus eine Erschwerung der Bewegungen des Bulbus nach ein- und auswärts folgt. 2. Auch sind die Bewegungen des Bulbus erschwert, weil der Drehpunkt des Auges weit nach vorne gelegen ist. Diese zwei Momente sind wichtig; denn da das myopische Auge starke Convergenzstellung erfordert, wird diese durch die geringe Excursionsfähigkeit der Muskeln und durch die veränderte Lage des Drehpunktes sehr erschwert sein. Wenn man Myopen ansieht, so beobachtet man, dass sie fortwährend mit convergenten Augenachsen umhergehen (sie sehen ja nicht mit parallelen Achsen), es ist also ein scheinbarer Strabismus convergens vorhanden (siehe S. 342 und Figur 32). Der Winkel α, den die Hornhautachse und Gesichtslinie einschliessen, ist erheblich kleiner als bei Emmetropen, ja er kann sogar negativ werden, d. h. die Gesichtslinie schneidet die Cornea nach auswärts vom Hornhautscheitel. Da wir die Stellung der Augen nach den Cornealscheiteln beurtheilen, so werden wir einen scheinbaren

Strabismus convergens finden, da sie nach einwärts stehen. 3. Es kann noch ein Moment dazu kommen, nämlich eine angeborne geringere Entwickelung der Musculi recti interni, d. i. ein dynamisches Uebergewicht der Recti externi über die Recti interni.

Wenn nun alle diese drei Umstände (Verlängerung des Bulbus, ungünstige Lage des Drehpunktes und angebornes Uebergewicht der Externi) sich vereinigen, so tritt dann musculäre Asthenopie ein. Der Kranke sieht nämlich im Anfange vollkommen gut; nach gewisser Zeit empfindet er einen Schmerz im Bulbus selbst; es kommt dem Kranken vor, als wenn das kranke Auge plötzlich nach aussen gezerrt würde, die Augen röthen, injiciren sich, die Gegenstände werden undeutlich gesehen, und zwar tritt bei dieser musculären Asthenopie Doppelsehen (Diplopie) ein; während bei accommodativer Asthenopie die Gegenstände breiter, die Ränder der Buchstaben verschwommen, grau wurden, scheinen sich hier die Zeilen über einander zu schieben. Die Ursache der Diplopie ist einleuchtend. So lange die Convergenzstellung eingehalten wird, fällt das Bild in beiden Augen auf die Macula lutea. Wird die Convergenz nicht eingehalten, so fällt das Bild auf dem abgelenkten Auge nicht mehr auf die Macula lutea, sondern excentrisch und man sieht doppelt. Ausserdem beobachtet man bei der musculären Asthenopie, wie bei der accommodativen, dass nach einiger Zeit der Arbeit die Sache schlechter und schlechter wird. Auch hier kann durch Forciren das Auge so irritirt werden, dass auch die kürzeste Zeit die Arbeit nicht ausgehalten wird (weil wahrscheinlich Injection und Hyperämie der Retina eintritt). Insoferne sind beide Formen der Asthenopie analog. Die musculäre Asthenopie ist bei Myopie am häufigsten, tritt aber auch in anderen Fällen auf, wo sie aber blos auf Rechnung der Musculatur kommt, wenn nämlich die Recti interni schlecht, die Recti externi stark entwickelt sind.

b) Strabismus divergens. Die Möglichkeit einer Naturheilung der musculären Asthenopie ist gegeben dadurch, dass das Auge, sowie eine Convergenzstellung (Sehen in die Nähe) beansprucht wird, augenblicklich nach aussen sich ablenkt, und es entsteht der von Donders so bezeichnete relative Strabismus divergens. Tritt diese Ablenkung ein,

so hören alle subjectiven Beschwerden auf, es hört das Doppelsehen auf und die Leute sind erleichtert. Der relative Strabismus divergens tritt also beim Sehen in die Nähe ein. Er kann aber leicht in absoluten Strabismus divergens übergehen, d. i. in einen solchen, der sich auch beim Sehen in die Ferne einstellt. Der Strabismus ist also constant worden. Wenn einmal mit den Excursionen eines Auges angefangen ist, so geht die Schwächung des Rectus internus rapid vorwärts, so dass es nicht mehr möglich ist, das schielende Auge in die Mittellinie zu bringen, wenn schon zu lange der relative Strabismus divergens bestanden hat. Zu der Insufficienz des Internus kommt ein zweites wichtiges Moment, nämlich das Vorhandensein eines scheinbaren Strabismus convergens; es muss also für parallele Strahlen stark convergirt werden. Leicht geschieht es nun bei hochgradiger Myopie, dass der Fernpunkt dem Auge näher liegt, als der durch die stärkste Convergenz zu erreichende Punkt, das eine Auge weicht demnach nach aussen ab, wenn noch scharf gesehen werden soll. Zuletzt kommt noch die ganze Reihe jener Umstände dazu, die bei Strabismus convergens erwähnt wurden: Amblyopie, Trübung der brechenden Medien, Ungleichheit des Refractionszustandes an beiden Augen (von denen das eine aber Myopie hat).

Die Anzahl der Myopen, welche divergent schielen, ist nicht so gross als die der Hypermetropen, welche convergent schielen. Man pflegt nämlich meistens blos den absoluten Strabismus divergens mit dem Namen Schielen zu bezeichnen. Zieht man aber auch den relativen Strabismus divergens in Betracht, so ist der Strabismus divergens ebenso häufig als der convergens.

Es ist noch darauf aufmerksam zu machen, dass, sowie Strabismus divergens von Hypermetropie abhängen kann, so gibt es auch wenige Fälle von Strabismus convergens in Folge von Myopie. Gräfe nimmt einen Percentualsatz von 2 Percent an. Während sonst Strabismus convergens sich schon in den ersten Lebensjahren entwickelt, entwickelt sich dieser mit Myopie im genetischen Zusammenhange stehende Strabismus convergens erst später (im 18. bis 25. J.) Der Grad dieses Strabismus ist kein hoher und er ist durch Uebergewicht der Recti interni über die Externi zu erklären (analog dem Strabismus divergens bei Hypermetropie, in Folge von einem Uebergewicht der Recti externi). Dadurch, dass die Myopen viel convergiren müssen, entwickeln sich stark die Interni, so dass leicht das Uebergewicht über die Externi hergestellt wird. Das Schielen wird also beim Fixiren eines Gegenstandes in grösserer Entfernung sich geltend machen.

Behandlung. Es kann von einer Therapie im eigentlichen Sinne des Wortes, d. i. von Beseitigung der Myopie wohl

keine Rede sein. Das Einzige wäre die Entfernung der Linse, also Cataracta-Operation, wodurch der Brennpunkt des dioptrischen Apparates des Auges nach hinten gerückt würde. Diesen von einem Amerikaner gemachten Vorschlag wird wohl Niemand ausführen, schon wegen der Folgezustände, die viel übler sind, als die Myopie. Therapeutisch wichtig ist das diätetische Verhalten einerseits und die Compensation andererseits.

a) Das diätetische Verhalten. Da das wichtigste Moment die anhaltende Accommodationsanstrengung für die Nähe ist, so muss man diese so viel als möglich ersparen. Man sehe also darauf, dass die Leute nicht anhaltend mit feinen Arbeiten sich beschäftigen, und wenn sie arbeiten, dass sie öfters pausiren. Ferner sei die Beleuchtung eine gute, denn bei schlechter Beleuchtung müssen die Objecte sehr angenähert werden, was starke Accommodation erfordert. Dann muss darauf gesehen werden, dass beim Lesen die Buchstaben möglichst gross und schwarz seien, dass die Körperhaltung die richtige sei, da bekanntlich Congestionen der Chorioidea und Retina bei Myopie vorhanden sind, und da die Vorwärtsbeugung des Körpers die Congestionen noch steigert. Deshalb ist ein steiles schiefes Pult am besten. Auch soll das Object so weit als möglich gehalten werden. Kurzsichtige nähern gewöhnlich das Buch sehr stark an, lesen gerne Bücher mit kleiner Schrift und schreiben auch gerne klein. Diese Annäherung ist aber schlecht, weil bei so starker Convergenz unwillkürlich associirte Accommodationsanstrengung erfolgt. Ausserdem sollen starke Bewegungen und Excesse in jeder Richtung gemieden, und die Stuhlentleerungen geregelt werden. Kurzsichtige sind auch häufig von Blendung geplagt; da empfiehlt sich das Tragen einer blauen Muschelbrille, welche auch die Beschwerden der Mouches volantes beseitigen wird.

b) Compensation. Die Kurzsichtigkeit wird durch das Tragen einer Concavbrille compensirt, weil durch solche parallele Strahlen auf der Netzhaut vereinigt werden.

Die Hauptfrage ist die, unter welchen Verhältnissen darf man Myopie vollkommen neutralisiren? Die Hauptsache ist wieder die, dass keine Accommodationsanstrengung stattfinde, weil dadurch die Ektasie am hinteren Pol vermehrt wird. Wenn also die Brille blos zum Sehen in die Ferne verwendet

wird, darf man eine neutralisirende Brille (als Lorgnette) geben. Ferner darf man mittlere Grade von Myopie, die sich als stationär erweisen, bei jugendlichen Individuen vollkommen neutralisiren. Dies gilt also für Individuen, die eine gute Accommodation haben und wenn keine Reizungszustände vorhanden sind. Das neutralisirende Glas darf auch nicht gleich von vorne herein gegeben werden wegen der Verschiebung der Accommodationsbreite, die bei Myopie vorhanden ist. Während der Emmetrop schon bei 12″ accommodirt, accommodirt der Myop vielleicht noch nicht, sondern erst, wenn das Object noch näher heranrückt. Durch die neutralisirende Brille wird das Auge emmetropisch, so dass es nunmehr für Entfernungen accommodiren muss, für die es früher noch nicht accommodirt hat, ein Umstand, der Schwierigkeiten bereitet, und es entwickelt sich Asthenopie. Man wird also mit einer schwachen Brille anfangen, dann steigen und so successive nach einigen Monaten zu einer neutralisirenden Brille kommen. Diese Brille muss einen integrirenden Bestandtheil des Auges bilden, d. h. sie muss den ganzen Tag, bei allen Beschäftigungen getragen werden. Dabei sind die bekannten Vorsichtsmassregeln (keine Vorwärtsbeugung des Körpers, keine starke Annäherung des Objectes) nicht ausser Acht zu lassen, da sonst die Myopie rasch progressiv wird. Darin liegt eben das Gefährliche der Concavbrillen, während Convexgläser nie Schaden stiften können.

Bei Individuen höheren Alters, wo die Accommodation ungenügend ist, darf man keine neutralisirende Brille geben, weil man der Accommodation eine zu grosse Last aufbürden würde. Man muss eine schwächere zum Lesen und eine stärkere zum Sehen in die Ferne geben, oder blos eine schwächere für die Nähe und sie auf das Scharfsehen in die Ferne verzichten lassen, oder endlich Brillen für die Nähe und Lorgnetten für die Ferne.

In Fällen von Myopie hohen Grades (unter $^1/_6$) ist es nicht gut, neutralisirende Brillen zu geben, weil die Concavgläser kleine Bilder geben und da hier die Netzhautfunction gelitten hat, so genügt es den Fernpunkt auf 20″ zu verlegen und zum Sehen in die Ferne eine Lorgnette zu geben. Wenn also z. B. $M = {}^1/_5$ ist, so wäre das neutralisirende Glas Concav 5, wenn aber der Fernpunkt nur auf 20″ (nicht in die unend-

liche Entfernung, wie es mit Concav 5 der Fall wäre) verlegt werden soll, so wird der dioptrische Werth des Glases $\frac{1}{x}$ $= {}^1/_5 - {}^1/_{20} = {}^3/_{20} - {}^1/_7 \ldots$, Concav 7 wird also den Fernpunkt auf 20″ verlegen.

Bei Fällen leichteren Grades ($M = {}^1/_{30}$ oder ${}^1/_{20}$) wird man keine Brille zum Lesen oder Schreiben geben, sondern es ist zweckmässig, blos eine Lorgnette zum Sehen in die Ferne, entsprechend dem Grade der Myopie, zu geben.

Zu bemerken ist, dass die Brille als integrirender Bestandtheil des Auges festsitzen soll und zwar dem Auge so nahe als möglich und genau centrirt. Daher soll in jedem Falle die Pupillendistanz bestimmt werden und zwar für Brillen zum Sehen in die Ferne bei parallelen, zum Sehen in die Nähe bei convergirenden Sehachsen.

Dies ist die Myopie, die nicht progressiv ist, wo keine Reizungserscheinungen sind. Ist aber dies der Fall, so wird man bei jugendlichen Individuen die Arbeit durch eine Zeit lang vollkommen pausiren lassen, so dass sie nicht schreiben, lesen oder sonst anhaltend in die Nähe sehen, selbst ungeachtet des materiellen Verlustes, der durch eine 2—3 Monate dauernde Pause erwächst. Hiedurch werden alle Reizungserscheinungen rückgängig gemacht. Dabei ist der Gebrauch von Purganzen, das Vermeiden excitirender Getränke, periodische Blutentziehung (wenn capillare Hyperämie der Retina mit dem Augenspiegel zu constatiren ist) angezeigt. Das wichtigste ist aber die absolute Ruhe des Auges (blaue Muschelbrillen).

Bei secundären Erscheinungen, z. B. Blutergüssen an der Macula lutea, grösseren Opacitäten des Glaskörpers, lässt sich gegen diese Zufälle direct nichts beginnen. Solche Individuen müssen darauf verzichten, die Augen zum Scharfsehen zu verwenden. Für diese Individuen kommt übrigens dasselbe in Betracht, nämlich das Tragen einer blauen Brille und eventuell locale Blutentziehung.

Die Zufälle der muskulären Asthenopie können insofern etwas abgeschwächt werden, als man Concavgläser gibt, wodurch die Individuen das Object beim Arbeiten in grösserer Entfernung halten können, und es kann die Asthenopie erleichtert werden. Oft aber erreicht man den Zweck nicht, dann gibt man sogenannte Dissectionsbrillen (Brücke, d. i. eine Art prismatischer Brillen, deren Basis nach einwärts befindlich ist. Die Strahlen werden hiedurch so gebrochen, dass das Bild nach einwärts von der Macula

lutea entworfen wird; dem Internus wird die Anstrengung abgenommen und man braucht nicht stark zu convergiren. Es ist klar, dass auf diese Weise die muskuläre Asthenopie erleichtert wird. Bei stärkerer Myopie kann man diese Dissectionsbrille noch mit Concavbrillen combiniren, indem man nämlich jene concav schleift. Wenn aber auch das nichts mehr leistet, kann man dem Internus die Arbeit dadurch erleichtern, dass man die Tenotomie der Recti externi macht. Man kann die Tenotomie auch mit prismatischen Brillen combiniren.

Astigmatismus. *As.*

Der Astigmatismus ist jener anomale Refractionszustand des Auges, bei welchem sich die von einem Lichtpunkte ausgehenden Strahlen nicht in einem Punkte wieder vereinigen. Er beruht auf einer Asymmetrie des dioptrischen Apparates, indem dieser nicht in allen Meridianen gleich gekrümmt ist, sondern in verschiedenen Meridianen verschiedene Brennpunkte hat.

Zum besseren Verständnisse schicken wir Einiges voraus über Brechung des Lichtes an asymmetrischen Flächen. Es sei eine brechende Fläche so gebaut, dass deren Krümmung in horizontaler Richtung schwächer, in verticaler dagegen stärker ist, so wird offenbar der Radius des schwächer gekrümmten horizontalen Meridians r_h grösser sein als der des stärker gekrümmten r_v. Es sei nun (Figur 39) vv der verticale Durchschnitt einer solchen asymmetrischen Fläche, so lässt sich der horizontale wohl nicht zeichnen, da er perspectivisch oder im Durchschnitt etwa als Punkt in α erscheinen würde. Befindet sich nun vor der gekrümmten Fläche ein Leuchtpunkt a in endlicher Entfernung (zwischen dem vordern Brennpunkte und der unendlichen Entfernung), so wird er einen Strahlenkegel auf den verticalen und horizontalen Meridian der gekrümmten Fläche aussenden. Betrachten wir einen einzigen Lichtstrahl ab, der auf die brechende Fläche im verticalen Meridian auffällt. Er wird so gebrochen, dass er gegen die Achse aa' verläuft und sie schliesslich in c, d. i. hinter dem Brennpunkte der gekrümmten Fläche o schneidet. Ebenso werden alle im verticalen Meridiane auffallenden Strahlen in c sich vereinigen. Der im horizontalen Meridiane auf die brechende Fläche auffallende Strahl ad (der begreiflicherweise auch nicht entsprechend gezeichnet werden kann) wird gleichfalls gegen die Achse gebrochen, jedoch so, dass er sie weiter nach hinten schneidet, nämlich in c. Die Strahlen kommen also in zwei verschiedenen Punkten zur Vereinigung.

Untersucht man nun, was für ein Bild von dem Punkte a zu Stande kommt. Stellen wir einen Schirm mn dort auf (*I*), wo die Strahlen die Achse noch nicht geschnitten, so wird offenbar kein scharfes Bild entstehen, sondern Zerstreuungskreise, und da die Strahlen des verticalen Meridians sich bereits mehr genähert haben, so wird das Bild die Form einer Ellipse haben, deren kurze Achse vertical stehen wird.

Wenn der Schirm (in *II*) dort aufgestellt wird, wo die Strahlen des verticalen Meridians die Achse schneiden, so werden die Strahlen des

verticalen Meridians vereinigt sein, die des horizontalen aber nicht. Der Zerstreuungskreis wird nun eine Linie mit horizontaler Lage sein.

Nachdem die Strahlen des verticalen Meridians die Achse geschnitten, werden sie divergiren, während die des horizontalen noch convergiren. Stellt man den Schirm etwas hinter dem Vereinigungspunkte der verticalen Strahlen (in *III*) auf, so erhält man eine Ellipse mit horizontaler Längsachse.

Nun wird es eine Stelle geben (in *IV*), wo die verticalen Strahlen ebenso stark divergiren als die horizontalen convergiren; der daselbst aufgestellte Schirm zeigt das Bild in Form eines Kreises.

Rücken wir den Schirm weiter nach hinten, so divergiren die verticalen Strahlen immer mehr, während die horizontalen stärker convergiren, so dass der Schirm (in *V*) das Bild in Form einer kleinen Ellipse mit verticaler Längsachse auffängt.

Nun wird der Schirm (in *VI*) da aufgestellt, wo die horizontalen Strahlen sich vereinigen; da divergiren aber die verticalen noch mehr und wir erhalten eine verticale Linie.

Wird der Schirm noch weiter gerückt (*VII*), so divergiren schon sowohl die horizontal, als auch die vertical auffallenden Strahlen, jedoch so, dass die verticalen stärker divergiren, und wir erhalten eine Ellipse mit verticaler Längsachse. Es ist klar, dass die Ellipse desto grösser wird, je weiter der Schirm nach hinten rückt.

Befindet sich nun der Lichtpunkt a nicht, wie bisher angenommen, in endlicher, sondern in unendlicher Entfernung, d. h. fallen parallele Strahlen auf die brechende Fläche, so werden sie sich wieder nicht in einem einzigen Punkte vereinigen, sondern die auf den verticalen Meridian auffallenden Strahlen (in Fig. 40 repräsentirt durch den Strahl ab) werden sich in F_v dem Brennpunkte des verticalen Meridians, die auf den horizontalen Meridian auffallenden dagegen (repräsentirt durch ac) in F_h, dem Brennpunkte des horizontalen Meridians, vereinigen. Es ist hier wieder vorausgesetzt, dass der verticale Meridian stärker gekrümmt ist, $r_h - r_v$. Wir erhalten also von dieser asymmetrisch gekrümmten Fläche keinen Brennpunkt, sondern eine Brennstrecke $F_v F_h$ oder Interfocaldistanz.

Es fragt sich nun, wie soll ein Schirm aufgestellt werden, damit ein deutliches Bild zu Stande komme, oder wenigstens ein solches, welches dem Leuchtpunkte am ähnlichsten ist? Wir haben gesehen, dass das kleinste Bild in Form eines Kreises dann erhalten wird, wenn der Schirm dort aufgestellt wird, wo die Divergenz der verticalen Strahlen (nach bereits stattgefundenem Durchschneiden der Achse) der Convergenz der horizontalen gleich ist. Es wird wohl auch hier kein scharfes, aber ein annähernd deutliches Bild entworfen.

Bisher betrachteten wir blos einen Punkt. Führen wir nun statt desselben eine Linie an und untersuchen wir, wohin man den Schirm aufzustellen hat, damit man am ehesten ein deutliches Bild erhalte, d. h. ein solches, welches der Configuration des Gegenstandes entspricht. Nehmen wir den Fall an, dass ab (Fig. 41) in einer solchen Entfernung vor dem vorderen Brennpunkte des verticalen Meridians stehe, dass die von dem Punkte a ausgehenden, den verticalen Meridian treffenden Strahlen sich in o vereinigen, so werden wir, wenn wir in o einen Schirm (I) aufstellen, vom Punkte a

eine horizontale Linie erhalten. Von dem höher liegenden Punkte (1) der Linie *a b* (die wir uns aus mehreren, über einander stehenden Punkten gebildet denken können) werden wir ebenfalls eine horizontale Linie erhalten, ebenso vom Punkte 2, 3, 4 . . . Es wird also jedem Punkte eine Linie entsprechen. Das Bild der Linie *a b* wird also aus einer Summe übereinanderliegender paralleler, horizontal liegender Linien bestehen.

Stellen wir nun die Linie *a b* an derselben Stelle, aber horizontal auf, so wird vom Punkte *a* nach der bekannten Entwickelung eine horizontale Linie als Bild am Schirm (*I*) entstehen. Ebenso werden den in derselben Höhe, nur mehr zur Seite gelegenen Punkten 2, 3, 4 . . . horizontale Linien entsprechen, die sich an einander reihen, so dass eine einzige längere und deutliche horizontale Linie als Bild zu Stande kommt. Damit also eine horizontale Linie bei einer asymmetrischen Fläche ein scharfes Bild liefere, müssen alle auf den verticalen Meridian auffallenden Strahlen vereinigt werden.

Nehmen wir an, die verticale Linie *a b* sei in einer solchen Entfernung, dass die von ihr ausgehenden, auf den horizontalen Meridian fallenden Strahlen sich vereinigen, so wird von dem Punkte *a* auf dem Schirm (*II*) eine verticale Linie als Bild entstehen. Ebenso wird für den Punkt 2, 3, 4 je eine verticale, unter der vorhergehenden liegende Linie entstehen, so dass eine ziemlich lange Linie als Bild von *a b* entsteht. Damit also eine verticale Linie bei einer asymmetrischen Fläche deutlich abgebildet werde, müssen die im horizontalen Meridian auffallenden Strahlen vereinigt sein.

Stünde die Linie *a b* horizontal und es würden sämmtliche, im horizontalen Meridian auffallende Strahlen vereinigt, so entsteht von *a* eine verticale Linie, vom Punkte 2, 3, 4 . . . je eine danebenstehende Linie, so dass man auf dem Schirm eine Reihe von parallelen verticalen Linien erhält, also ein undeutliches Bild.

Daraus erhellt mit Evidenz, dass gleichzeitig von einer horizontalen und verticalen Linie ein scharfes Bild bei einer asymmetrischen Fläche nicht entstehen kann.

Nehmen wir aber an, der Schirm (*I*) wäre fest und zwar gerade dort angebracht, wo die horizontalen Strahlen die Achsen schneiden, so erscheint *a b*, welche vertical steht, als eine verticale verlängerte Linie. Um nun zugleich von einer horizontalen Linie ein scharfes Bild zu bekommen, muss man sie näher gegen die gekrümmte Fläche aufstellen. Die von ihr ausgehenden, auf den verticalen (stärker gekrümmten) Meridian auffallenden Strahlen bilden auf dem Schirm eine verlängerte horizontale Linie. Wenn also eine horizontale und eine verticale Linie in ungleicher Entfernung vor der gekrümmten Fläche, und zwar die verticale von ihr entfernter, stehen, so wird man gleichzeitig von beiden Linien ein scharfes Bild, nämlich ein Kreuz erhalten.

Nähere Verhältnisse des Astigmatismus. Der Ausdruck Astigmatismus ist aus τὸ στίγμα (der Punkt) und α privativum zusammengesetzt und zeigt an, dass von einem Punkte ausgehende Strahlen nicht wieder in einem einzigen Punkte durch

den dioptrischen Apparat des Auges vereinigt werden. Es gibt zwei Arten von Astigmatismus:

a) Regelmässiger Astigmatismus. Der regelmässige Astigmatismus kommt daher, dass die Brennweite des dioptrischen Apparates in verschiedenen Meridianen nicht die gleiche ist, sondern in einem Meridian grösser, im andern kleiner, und zwar ist in der Mehrzahl der Fälle die Brennweite des horizontalen Meridians grösser als die des verticalen, d. h. die Krümmung des verticalen Meridians ist stärker als die des horizontalen, oder mit andern Worten: der Krümmungshalbmesser des verticalen Meridians r_v ist kleiner als der des horizontalen r_h, also $r_h > r_v$. Der regelmässige Astigmatismus ist einer Correction zugänglich. Seine Ursache ist in der Mehrzahl der Fälle in der Cornea zu suchen, in einzelnen Fällen auch in Schiefstellung der Linse.

b) Unregelmässiger Astigmatismus. Der unregelmässige Astigmatismus besteht darin, dass die Strahlen, die einem einzigen Meridian angehören, nicht regelmässig gebrochen werden, so dass sie nur Zerstreuungskreise entwerfen. Diese Art des Astigmatismus ist einer Correctur nicht zugänglich und ist hauptsächlich durch die Structur der Linse bedingt. Die Krümmungsmittelpunkte der einzelnen Schichten der Linse liegen nicht in einer Linie.

Astigmatismus bis zu einem gewissen Grade ist physiologisch. Streng untersucht, gibt es kaum eine Cornea, die keine Differenz in der Krümmung des horizontalen und verticalen Meridians zeigt; ferner ist auch jedes Auge astigmatisch in Folge der Schichtungsverhältnisse der Linse. Wir müssen also unterscheiden zwischen physiologischem und pathologischem Astigmatismus.

Dass es im normalen Auge einen regulären Astigmatismus gibt, kann man sich leicht überzeugen. Untersucht man, in welcher Entfernung man einen feinen Draht in horizontaler, und in welcher man ihn in verticaler Lage scharf sieht, so wird man die Entfernungen ungleich finden. Meistens wird man den horizontalen Draht näher halten können. Zwei in Form eines Kreuzes aufgestellte Stäbchen wird man nicht gleichzeitig vollkommen scharf sehen. Das eine von ihnen muss dem Auge näher stehen, damit sie beide gleichzeitig scharf gesehen werden. Es gibt aber auch einen unregelmässigen Astigmatismus in dem normalen Auge. Niemand sieht einen weit entfernten Stern als Stern, sondern man sieht eben einen Punkt. Ferner, wenn man auf ein weisses Blatt mit Tinte einen haarfeinen Punkt macht, ihn fixirt und annähert, bis man diesseits der Nahepunktsdistanz kommt, so dass man den

Punkt in Zerstreuungskreisen sieht, so bekommt man in der Mitte eine weisse Stelle, umgeben von einer Menge sehr blasser Punkte. Wenn man über den Fernpunkt hinausgeht, so sieht man keinen einfachen Punkt, sondern in der Mitte einen Punkt und ringsum mehrere blasse Punkte. Dasselbe kann man mit einer schwarzen Unterlage und einem weissen Punkte finden.

Es gibt noch andere dergleichen Versuche, die zum Beweise dienen, dass das normale Auge unregelmässigen Astigmatismus hat. Es ist dieser nicht durch die Cornea, sondern durch die Linse hervorgerufen. Beweis dafür ist der Umstand, dass bei Augen ohne Linse (Aphakie) diese Bilder wegfallen. Die Eigenschaften der Linse, die dies hervorrufen, sind: 1. ungleiche Dichte der einzelnen Blätter der Linse; 2. ungleichmässige Centrirung der einzelnen Blätter der Linse, d. h. die Krümmungsmittelpunkte der einzelnen Blätter liegen nicht in der Mitte. Es entwirft also ein solches Blatt nicht ein Bild, sondern jeder Sector desselben entwirft ein Bild, so dass mehrere Bilder zu Stande kommen.

Der pathologische Astigmatismus beginnt erst, wenn die Asymmetrie so gross ist, dass die Sehschärfe darunter leidet. Wenn der Astigmatismus $\frac{1}{10}$ oder mehr beträgt, so ist er als abnorm anzusehen, während er so lange als normal (physiologisch) bezeichnet wird, so lange er auf die Sehschärfe nicht störend wirkt.

Objective Symptome. 1. Das Spiegelbild der Cornea ist zuweilen verändert, es ist verzerrt oder weniger deutlich; noch mehr wird man die Anomalie der Cornea durch die seitliche Beleuchtung wahrnehmen. 2. Zuweilen ist die Cornea in verticaler Richtung kürzer, so dass man die Asymmetrie leicht erkennt. 3. Bei der Untersuchung mit dem Augenspiegel findet man, α) dass die Papille keine kreisrunde Gestalt hat. Bei der Untersuchung im aufrechten Bild hat sie die Form einer Ellipse mit verticaler Längsachse (wenn der Krümmungsradius des verticalen Meridians kleiner ist als der des horizontalen); im umgekehrten Bild mit horizontaler Längsachse.

Das verhält sich folgendermassen: Bei der Untersuchung im aufrechten Bilde benützt man die Medien des Auges als Loupe, d. h. man bringt das Object, welches man sehen will, innerhalb der Brennweite der Sammellinse. Nun lehrt die Optik, dass eine Loupe um so stärker wirkt, je kürzer die Brennweite ist. Wenn wir nun den dioptrischen Apparat des Auges als Loupe benützen, so haben wir ungleiche Loupen. Die Vergrösserung der Papille wird im verticalen Durchmesser vermehrt sein, weil die Krümmung im verticalen Meridian gewöhnlich stärker ist. Die Papille erscheint daher längselliptisch. Bei der Untersuchung im umgekehrten Bild ist es umgekehrt.

Ferner findet man β) eine Art ophthalmoskopischer Metamorphopsie. Das Bild des Augengrundes ist verzerrt, die

Papille ausgebuchtet, die Netzhautgefässe sind mehr verkrümmt. Durch seitliches Verschieben des Correctionsglases verändert sich das Bild des Augengrundes; wo früher Erhöhung schien, sieht man Vertiefung. Auch bei der Untersuchung im aufrechten Bilde findet man dieses Verhältniss durch Verschieben des Kopfes hervorgebracht. Die Cornea ist nämlich da, wo sie unregelmässig gewölbt ist, offenbar nicht als einzige Sammelfläche anzusehen, sondern als ein Conglomerat von sammelnden und zerstreuenden Flächen. 7) Höchst interessant ist die ophthalmoskopische Diplopie. Man sieht manchmal von einem Netzhautgebilde zwei Bilder, oder sieht die Papille doppelt. Die Doppelbilder sind parallel oder gekreuzt. Dieses beobachtet man (vornehmlich bei Luxation der Linse, aber auch) bei beginnendem Staar; die Linse zerfällt nämlich in eine Masse von Linsen, welche verschiedene Brennweiten haben, wodurch auch verschiedene Bilder zu Stande kommen. 4. Ophthalmometrisch lässt sich die Differenz der Krümmung der Cornea im horizontalen und verticalen Meridian bestimmen.

Subjective Symptome: 1. Mangelhafte Sehschärfe. Man findet nämlich, dass die Sehschärfe nicht das normale Mass $\frac{20}{20}$ erreicht, obgleich man durchaus keine Trübung in den brechenden Medien entdeckt. Wenn man eine Refractionsanomalie, die eventuell vorhanden ist, schon corrigirt hat und die Sehschärfe ist noch immer unverhältnissmässig mangelhaft, obwohl kein Grund zur Annahme einer Amblyopie vorhanden ist, so liegt der Verdacht auf Astigmatismus vor.

2. Eine gewisse Indifferenz gegen sphärische Brillen. Ein Individuum zeigt z. B. Hypermetropie und man findet, dass es nach dem Einträufeln von Atropin mit + 10, 8, 6 etc. sieht, aber nicht vollkommen gut. Das kommt daher, weil das astigmatische Auge keinen Brennpunkt, sondern eine Brennstrecke hat. Wenn durch diese Nummern die Vereinigung der Strahlen noch in die Interfocaldistanz fällt, so wird die Sehschärfe etwas verbessert. Ein ferneres Symptom ist

3. Der Zerstreuungskreis, den ein ferner Lichtpunkt zeigt. Wenn ein Auge Myopie oder Hypermetropie hat, und zugleich astigmatisch ist, so wird es den fernen Lichtpunkt nicht als Kreis, sondern als eine Ellipse bald mit horizontaler, bald mit verticaler Längsachse sehen. Corrigirt man den Refractionsfehler zum Theil, so wird der Lichtpunkt das

eine Mal als verticale Linie erscheinen, das andere Mal als horizontale.

4. Verticale und horizontale Linien können nicht gleichzeitig scharf gesehen werden. Wenn man die Accommodation ganz abspannt, also für den Fernpunkt sich adaptirt so wird der Fernpunkt für horizontale und verticale Linien verschieden sein. Hat Jemand $M = \frac{1}{10}$, so wird er, wenn er astigmatisch ist, die beiden Schenkel eines Kreuzes, das in 10″ vor dem Auge aufgestellt ist, nicht scharf sehen. Unter der Voraussetzung, dass die Asymmetrie so beschaffen ist, dass der verticale Meridian stärker gekrümmt ist als der horizontale, wird der verticale Schenkel besser gesehen. Erst durch Verschiebung der beiden Schenkel wird das ganze Kreuz scharf gesehen.

5. Verbesserung der Sehschärfe durch stenopäische Spalten. Wenn man durch eine künstliche Vorrichtung bewirkt, dass nur auf einen Meridian Strahlen auffallen, so wird die Sehschärfe wesentlich gesteigert; denn wenn man eine schmale Spalte vor das Auge hält und einen eventuellen Refractionsfehler corrigirt hat, so erhält man ein deutliches Bild.

6. Verbesserung der Sehschärfe durch ein Cylinderglas. Wenn man ein Cylinderglas vor einem astigmatischen Auge herumdreht, so wird bald eine Stellung desselben kommen, wo die Sehschärfe verbessert wird. In der auf diese senkrechte Stellung wird die Sehschärfe verschlechtert. Ein Cylinderglas ist ein Segment eines Cylinders, dessen Schnitt parallel mit der Achse geht. Man hat concave und convexe Cylindergläser. In der Richtung parallel mit der Achse verhält sich das Cylinderglas wie ein Planglas, in der darauf senkrechten Richtung wie eine Sammellinse. Stellt man ein solches mit seiner Achse vertical vor das Auge auf, so wird es auf den Gang der verticalen Strahlen keinen Einfluss haben, im horizontalen Meridian aber als Sammellinse dienen. Durch ein solches Glas kann man nur einen einzigen Meridian corrigiren. Stellt man es so, dass ein Fehler der Krümmung corrigirt wird, so wird die Sehschärfe gesteigert; stellt man es aber so, dass die Krümmung noch verdoppelt wird, so sieht man schlechter.

Die bisher aufgezählten Symptome kommen dem regelmässigen Astigmatismus vorzugsweise zu. Dem unregelmässigen

Astigmatismus kommt eine Reihe von anderweitigen Functionsstörungen zu. α) Unter diesen ist auffallend die intensive Blendung. Die Kranken geben an, dass über die Objecte ein feiner, silberglänzender Nebel gebreitet ist. Man beobachtet dies bei halbdurchsichtigen Hornhaut- und Linsentrübungen. β) Die herabgesetzte Sehschärfe, entweder deshalb, weil kein deutliches Netzhautbild entworfen wird, oder weil die Netzhaut diffus erhellt ist, wodurch die Deutlichkeit wesentlich beeinträchtigt ist. γ) Das Verkrümmtscheinen der Objecte (Metamorphopsie), welches bei verschiedenen Krankheiten (Retinitis, Netzhautablösung) vorkommen kann. Ein solches Verkrümmtsehen findet man auch bei Hornhauttrübungen, Cataracta incipiens und ausgezeichnet bei Luxation der Linse. Ob es monocular ist oder nicht, überzeugt man sich durch abwechselndes Schliessen der Augen.

Untersuchung des Astigmatismus. Man untersucht jedes Auge allein, während das andere geschlossen ist. Man stellt nämlich zuerst die Sehschärfe fest. Dann untersucht man, was für ein sphärisches Glas (Concav oder Convex) corrigirt. Hat man z. B. bei einem Individuum sehr herabgesetzte Sehschärfe, etwa $S = \frac{1}{3}$ und, nur geringen Grad von Myopie, etwa $M = \frac{1}{20}$, gefunden, so weiss man, dass noch eine Complication da ist; denn nicht einmal bei hohen Graden von Myopie ist die Sehschärfe so herabgesetzt. Ebenso wird man bei geringen Graden von Hypermetropie (wo es immer gut ist, Atropin einzuträufeln) bei Vorhandensein von Astigmatismus sehr mangelhafte Sehschärfe finden. Dann muss man ausfindig machen, wodurch die mangelhafte Sehschärfe bedingt ist. Es könnten Trübungen der Cornea, der Linse, des Glaskörpers, Netzhauterkrankung da sein. Besonders bei Myopie, wo Krankheiten der Netzhaut so häufig sind, wird man ceteris paribus geringen Verdacht auf Astigmatismus haben. Hat man diese Möglichkeiten ausgeschlossen, so geht man zur Untersuchung des Astigmatismus. Zu diesem Zwecke hat man runde Metallplatten, in welchen ein Schlitz (eine Spalte) angebracht ist, den man durch ein verschiebbares Plättchen weiter und enger machen kann. Wenn man diese Platte vor das Auge setzt, so können nur in einem Meridiane Lichtstrahlen in das Auge einfallen. Dann lässt man diese Spalte um 360° drehen und bestimmt den Meridian, wo der Kranke am besten sieht. 90° weiter

wird er am schlechtesten sehen. Dann ist zu ermitteln, welcher Refractionszustand in jedem der Hauptmeridiane ist, und zwar Myopie durch das schwächste Concavglas, mit welchem die grösste Sehschärfe erzielt wird, und Hypermetropie (am besten bei Accommodationslähmung) durch das stärkste Convexglas.

Leichter und genauer untersucht man den Astigmatismus mittelst der Tafeln von Dr. O. Becker. Auf einer derselben befinden sich Gruppen von je drei schwarzen Streifen mit verschiedener (horizontaler, verticaler und diagonaler) Neigung angebracht. Das astigmatische Auge wird nun in 20′ Entfernung eine oder mehrere Gruppen auffallend schwarz, andere verwaschen (mehr grau) sehen. Ist das Auge hypermetropisch oder myopisch, so wird man convexe oder concave Gläser vorsetzen müssen, damit eine gewisse Gruppe vollkommen scharf gesehen werde. Indem man nun von der Tafel den Neigungswinkel derselben abliest, hat man den einen Meridian bestimmt. Um nun den anderen Meridian zu bestimmen, sucht man jenes sphärische Glas, mit Hilfe dessen man die früher undeutlichen Gruppen scharf sehen kann (wobei man selbstverständlich die früher deutlichen Streifen nur undeutlich sieht) und bestimmt in der Weise den zweiten Meridian, der in der Mehrzahl der Fälle senkrecht zur Richtung des andern verläuft.

Grad des Astigmatismus. Dieser ist gleich der Differenz des Refractionszustandes im Krümmungsmaximum und -Minimum. Wenn ein Individuum durch + 10 am besten im horizontalen und durch + 5 im verticalen Meridian sieht, so ist im horizontalen Meridian die Hypermetropie $H_h = \frac{1}{10}$ und im verticalen Meridian $H_v = \frac{1}{5}$ und der Grad des Astigmatismus ist gleich der Differenz $\frac{1}{As} = \frac{1}{5} - \frac{1}{10} = \frac{1}{10}$.

Es gibt drei Arten von Astigmatismus: 1. myopischer, 2. hypermetropischer, 3. gemischter Astigmatismus.

I. Myopischer Astigmatismus. Er ist a) einfacher myopischer Astigmatismus, wo in dem einen Hauptmeridian Emmetropie, im andern Myopie ist. Z. B. $M = \frac{1}{10}$, so ist der Grad des einfachen Astigmatismus myopicus $Am = \frac{1}{10} - \frac{1}{\infty} = \frac{1}{10}$.

b) Zusammengesetzter myopischer Astigmatismus, wo in beiden Hauptmeridianen Myopie ist, also Myopie mit Astigmatismus $M + Am$. Z. B. im verticalen Meridian sei $M = \frac{1}{10}$, im horizontalen sei $M = \frac{1}{15}$, so haben wir $M = \frac{1}{15}$ und überdies $Am = \frac{1}{10} - \frac{1}{15} = \frac{1}{30}$. Es ist also $M \frac{1}{15}$ und $Am \frac{1}{30}$.

II. Hypermetropischer Astigmatismus. Er ist a) einfacher hypermetropischer Astigmatismus, wo in dem

Hauptmeridian Emmetropie, im andern Hypermetropie ist. Es sei $H = \frac{1}{8}$, so ist der Grad des einfachen $Ah = \frac{1}{8} - \frac{1}{12} = \frac{1}{8}$.

b) Zusammengesetzter hypermetropischer Astigmatismus, wo in beiden Hauptmeridianen Hypermetropie ist, also H mit einfachem As, das ist $H + Ah$. Es sei $H_h = \frac{1}{6}$, $H_v = \frac{1}{18}$, so ist eigentlich $H = + \frac{1}{18}$ und überdies $A_h = \frac{1}{6} - \frac{1}{18} = \frac{2}{18} = \frac{1}{9}$. Es ist also $H \frac{1}{18} + A_h \frac{1}{9}$.

III. Gemischter Astigmatismus, wo in dem einen Hauptmeridian Myopie, im andern Hypermetropie ist, und zwar:

a) Gemischter Astigmatismus mit überwiegender Myopie. Es sei $M_v = \frac{1}{5}$, $H_h = \frac{1}{20}$, so ist hier die Gradbestimmung etwas complicirter, da der Refractionszustand beider Meridiane addirt werden muss. $Amh = M\frac{1}{5} + H\frac{1}{20} = \frac{4}{20} + \frac{1}{20} = \frac{5}{20} = \frac{1}{4}$.

b) Gemischter Astigmatismus mit überwiegender Hypermetropie Ahm. Es sei $M_v = \frac{1}{12}$; $H_h = \frac{1}{6}$, so ist $Ahm = \frac{1}{12} + \frac{1}{6} = \frac{3}{12} = \frac{1}{4}$.

Aetiologie. Bezüglich des Astigmatismus müssen wir den angebornen und erworbenen unterscheiden.

a) Der angeborne Astigmatismus. Die Mehrzahl der Fälle von Astigmatismus ist angeboren, ein jedes Auge ist mehr weniger astigmatisch; doch hat dies keine weiteren Folgen. Astigmatismus unter $\frac{1}{10}$ stört nicht. Man kann auch sagen, dass der Astigmatismus erblich ist. Man findet häufig bei mehreren Geschwistern und auch bei den Eltern Astigmatismus. Gewöhnlich kommt er auf beiden Augen vor in gleichem Sinne und Grade. In anderen Fällen findet man gute Sehschärfe auf dem einen und Astigmatismus auf dem andern Auge. Auch findet man unregelmässige Gesichtsbildung auf der Seite, wo der Astigmatismus ist. Nach Donders kommt auf 40 Augen ein Astigmatismus vor, also ziemlich häufig. Er ändert sich in verschiedenen Lebenszeiten. Bei lebhafter Accommodation wird ein geringer Grad überwunden. So kann ein mässiger Grad durch gute Accommodation maskirt werden: wenn er einen höhern Grad erreicht, wird er nicht maskirt. Donders hat bei einem 7 jährigen Kinde ziemlich starken Astigmatismus beobachtet. Vom 30. Jahre an wird der Astigmatismus stärker. Im höheren Alter wird er wieder etwas maskirt durch die Enge der Pupille, indem dadurch die

Zerstreuungskreise abgehalten werden. Der hypermetropische Astigmatismus kommt bei weitem am häufigsten vor, sowohl der einfache als der zusammengesetzte. Der einfache kommt wohl selten vor, wenn man genau und strenge zu Werke geht. Der myopische Astigmatismus ist bedeutend seltener; auf sechs Fälle von Astigmatismus kommen 5 *Ah* und 1 *Am*. Der gemischte Astigmatismus ist eine Seltenheit, besonders wenn der Refractionsfehler sehr gross ist. Der angeborne regelmässige Astigmatismus kann auch durch die Linse bedingt sein (meist ist er durch Verbildung der Cornea bedingt), nämlich durch angeborne Ectopia lentis.

6. Der erworbene Astigmatismus kann bewirkt werden vor Allem 1. durch Hornhautgeschwüre. Wenn diese durch Narbenbildung dann gedeckt werden, so wird die Cornea in verschiedenen Richtungen unregelmässig. Der so zu Stande gekommene Astigmatismus ist unregelmässig, es entsteht auf der Netzhaut ein Zerrbild. 2. Nach Lappenextraction, wenn die Wunde nicht schön heilt, namentlich wenn Prolapsus iridis eintrat, wird häufig die Wölbung der Hornhaut alterirt. Bevor man das noch wusste, beobachtete man oft, dass Staaroperirte häufig die Brillen schief stellten. 3. Durch Luxation der Linse und Schiefstellung derselben. Die einfache Verschiebung bewirkt ihn nicht, wenn die Linse nicht zugleich schief steht. Dieser durch schiefe Lage der Linse in Folge partieller Luxation derselben entstandene Astigmatismus ist sehr selten. — Der unregelmässige pathologische Astigmatismus wird ferner hervorgerufen durch Keratokonus, wobei der Krümmungsradius im Centrum der Cornea viel kürzer ist, so dass die auf die mittlere Partie der Hornhaut auffallenden Strahlen sich früher vereinigen, aber auch die kleinen Partien verursachen unregelmässige Brechung des Lichtes. Ebenso sind Hornhautflecke eine häufige Quelle für unregelmässigen Astigmatismus, weil sie die Lichtstrahlen nicht nur diffundiren, sondern auch unregelmässig brechen. Ferner findet man Astigmatismus in Folge von Veränderungen in der Linse und zwar dann, wenn einzelne Stellen derselben trübe werden. Diese erhalten nämlich wegen Zunahme an Dichtigkeit ein anderes Brechungsvermögen und daher kommt es, dass bei beginnendem Staar Gegenstände doppelt, ja mehrfach gesehen werden, Polyopia monocularis (die Leute sehen 6 Monde).

Behandlung des Astigmatismus. Man kann den regelmässigen Astigmatismus corrigiren und zwar durch sogenannte Cylinderbrillen, welche das Segment eines Cylinders bilden, welches man kreisrund oder oval, wie jede andere Brille schleifen kann. Führen wir zuerst Einiges an über

Cylinderbrillen und deren Effect. Man hat einfach cylindrische Gläser, bicylindrische und sphärisch-cylindrische Gläser. Sie haben ebenso wie die sphärischen positive oder negative Brennweite.

a) Einfache Cylinderbrillen. Denkt man sich von einem Glascylinder ein Segment so gebildet, dass man parallel zur Achse einen Schnitt führt, so erhält man ein Cylinderglas. Seine gekrümmte Fläche verhält sich in horizontaler Richtung wie eine Sammellinse, in verticaler Richtung aber wie ein Planglas. Das cylindrische Glas hat also auf Strahlen, welche im verticalen Meridian auffallen, keinen Einfluss, dagegen werden im horizontalen Meridian auffallende parallele Strahlen von ihm convergent gemacht. Man hat auch von den cylindrischen Linsen biconvexe, planconvexe und concav-convexe (auch positive Menisci), ferner biconcave, planconcave und convex-concave (negative Menisci).

b) Bicylindrische Brillen sind solche, welche zwei cylindrische Krümmungsflächen haben, deren Achsen auf einander senkrecht stehen. Gewöhnlich ist eine Fläche convex, die andere concav. Die eine Fläche ist z. B. im horizontalen Meridian convex gekrümmt (ihre Achse steht also vertical), die andere Fläche aber ist im verticalen Meridian concav gekrümmt (ihre Achse steht also horizontal). Der Effect solcher Gläser besteht also darin, dass parallel auffallende Strahlen in dem einen Meridian (in unserem Beispiele im horizontalen) convergent, in dem andern (hier verticalen) divergent gemacht werden und kann mittelst dieser Figur ⌠¯ ausgedrückt werden. Hat z. B. die convex-cylindrische Fläche einer bicylindrischen Linse 12″ positive Brennweite und die concav-cylindrische 20″ negativer Brennweite, so drückt man eine solche Linse folgendermassen aus: $+ \frac{1}{12}\ c \sqcap - \frac{1}{20}\ c$. (*c* zeigt an, dass es eine Cylinderbrille ist).

c) Sphaerisch-cylindrische Brillen, wo eine Fläche cylindrisch, die andere sphärisch gekrümmt ist. Gewöhnlich sind beide Flächen convex oder beide concav. Man

kann sich diese Brillen aus einer plancylindrischen und einer plansphärischen Linse zusammengesetzt denken, und bezeichnet sie deshalb auch durch dieses Combinationszeichen ⌓. Hat z. B. eine solche Cylinderlinse in der sphärischen Fläche 9", in der cylindrischen Fläche 18" negativer Brennweite, so wird die folgendermassen ausgedrückt: $-\frac{1}{9}\ s \supset -\frac{1}{18}\ c$.

Wie wird nun Astigmatismus corrigirt? Betrachten wir zuerst den myopischen Astigmatismus.

α) Einfach. Es sei im verticalen Meridian Emmetropie, im horizontalen $M\frac{1}{6}$, so ist $A\,m = \frac{1}{6} - \frac{1}{\infty} = \frac{1}{6}$; wir werden also ein Cylinderglas von 6" negativer Brennweite nehmen und es mit der Achse vertical stellen, wir werden aber blos $-5\frac{1}{2}$ anwenden und es $^1/_2$" vor's Auge setzen, also $-\frac{1}{5^1/_2}\ c\ |$; wäre Myopie im verticalen Meridian, so schreibt man dem Optiker: $-\frac{1}{5^1/_2}\ c\ —$.

β) Zusammengesetzt. Es sei M vertical $= \frac{1}{5}$, M horizontal $= \frac{1}{10}$, so ist $M = \frac{1}{10}$ und $A\,m = \frac{1}{5} - \frac{1}{10} = \frac{1}{10}$. Wir haben also $M\frac{1}{10} + A\,m\frac{1}{10}$, wir werden M durch eine sphärische, $A\,m$ durch eine cylindrische Krümmungsfläche (negativ) corrigiren, wobei die sphärische 10" und die cylindrische auch 10" Brennweite haben wird. Wir schreiben also: $s - 10 \supset c - 10\ —$; oder $-\frac{1}{10}\ s \supset -\frac{1}{10}\ c\ —$, also die Achse horizontal.

Nehmen wir einen hypermetropischen Astigmatismus an. α) Einfach. Es sei vertical E und horizontal $H_h = \frac{1}{12}$, so ist $A_h = \frac{1}{12} - \frac{1}{\infty} = \frac{1}{12}$; man wird also ein Cylinderglas von + 12" Brennweite nehmen und die Achse vertical stellen. Wir schreiben $c + 12\ |$ oder $+\frac{1}{12}\ c\ |$; β) Zusammengesetzt. Es sei $H_v = \frac{1}{30}$, $H_h = \frac{1}{15}$, so ist $H\frac{1}{30} + A_h\frac{1}{30}$; H werden wir durch ein sphärisches Convexglas (+ 30) und A_h durch ein positives Cylinderglas mit verticaler Achse corrigiren: $s + 30 \supset c + 30\ |$ oder $+\frac{1}{30}\ s \supset +\frac{1}{30}\ c\ |$.

Gemischter Astigmatismus. Es sei $M_v = \frac{1}{10}$ und $H_h = \frac{1}{10}$, so ist A mixt. $= \frac{1}{10} - \left(-\frac{1}{10}\right) = \frac{1}{10} + \frac{1}{10} = \frac{1}{5}$ zusammengesetzt aus $M\frac{1}{10} + H\frac{1}{10}$. Die Correction ist nur durch ein bicylindrisches Glas möglich, jedoch so, dass die Achsen der Krümmungsflächen auf einander senkrecht gestellt seien. Also $c + 10 \sqcap c - 10$ oder $-\frac{1}{10}\ c \sqcap -\frac{1}{12}\ c$.

Hat man das richtige Cylinderglas gewählt, so ist es eine Hauptbedingung, dass die Achse mit dem Hauptmeridian zusammenfalle, die Brille darf daher nicht schief stehen, da man sonst furchtbare Zerrbilder bekommt. Damit nun dieses ins Werk gesetzt werden könne, schleife man die Cylindergläser nicht elliptisch, sondern sphärisch, denn die elliptischen sitzen leicht schief. Beim Astigmatismus fällt ferner Krümmungs-Maximum und Minimum nicht immer mit dem horizontalen und verticalen Meridian zusammen, sondern bilden gewöhnlich einen Winkel mit einander. Hat man einen solchen Fall, so lässt man das Glas schleifen und dreht es dann in dem Brillengestell, so wie man es braucht.

Nun fragt es sich, wie gross ist die Verbesserung, die man erzielt? Sie ist nicht so gross, dass man normale Sehschärfe erzielt, α) schon deshalb nicht, weil die Netzhaut gewöhnlich bei Astigmatismus defect ist; β) weil hier nur die Hauptmeridiane corrigirt werden; γ) weil jeder regelmässige Astigmatismus mehr weniger combinirt ist mit unregelmässigem Astigmatismus, welchen man nicht corrigiren kann. Die Kranken sind aber gewöhnlich mit dieser Verbesserung zufrieden, weil sie annähernd scharfe Bilder bekommen.

II. Accommodationsanomalien.

Die Accommodation ist ein rein physiologischer Vorgang, ausgeführt durch Muskelthätigkeit: deshalb werden wir uns zu beschäftigen haben mit Lähmung und Krampf der Accommodation. Zu wiederholten Malen wurde bereits über die durch Einträufelung von Sulf. atropin. (1 Gran auf die Drachme Wasser) hervorgebrachte Accommodationsparalyse verhandelt. Ebenso haben wir jene Veränderung der Accommodation, welche mit dem Namen Presbyopie belegt wird, schon oben hinreichend erörtert.

A) Accommodationslähmung.

Sie ist entweder vollkommen oder unvollkommen. Erstere ist selten, letztere gewöhnlich. Ferner unterscheiden wir ein-

einfache und complicirte Accommodationslähmung. Erstere ist jene, wo sonst keine muskulösen Organe am Bulbus gelähmt sind, also die Lähmung blos die Fasern der radix brevis ad ganglion cil. betrifft. Ziemlich constant ist mit Lähmung des Brücke'schen Muskels vereinigt die Lähmung des Sphincter pupillae. Es gibt Fälle (nach Donders), wo jedoch blos Lähmung eines der beiden Gebilde vorkommt. Durch Lähmung des Sphincter entsteht Mydriasis.

In den Fällen von complicirter Accommodationslähmung sind die übrigen Muskeln des Auges, namentlich diejenigen, welche vom Oculomotorius versorgt werden (Rectus int., inf., sup. und Obliquus inf.) mit gelähmt. Ausserdem kann es auch vorkommen, dass der Abducens und Trochlearis gelähmt ist oder der Levator palpebrae sup. oder noch andere Muskeln, wo dann der Grund der Lähmung im Gehirn oder Rückenmark ist. Bei der einfachen Accommodationslähmung ist das einzige objective Symptom die Erweiterung der Pupille, Mydriasis, da die Lähmung auf den Sphincter pupillae sich auch verbreitet. Die Erweiterung ist nicht sehr stark, im Gegensatze zur Erweiterung durch Atropin; denn man kann die durch einfache Accommodationslähmung hervorgerufene Erweiterung durch Einträufeln von Atropin vermehren. Es spricht dieser Umstand dafür, dass das Atropin reizend auf den Dilatator und lähmend auf den Sphincter wirkt.

Wichtiger sind demnach die subjectiven Symptome. Sie sind verschieden je nach dem Refractionszustande. α) Die geringsten Nachtheile zeigen sich bei Myopie mittleren und höheren Grades. Individuen mit $M\,^1/_{12}$ werden trotz der Accommodationslähmung in 12" oder geringerer Entfernung gut lesen können, weil ja der Myope überhaupt wenig zu accommodiren braucht. Die Accommodationsstörung zeigt sich hier 1. durch Blendung in Folge der Erweiterung der Pupille und Vermehrung der Zerstreuungskreise; 2. dadurch, dass der Nahepunkt vom Auge abgerückt wird und mit dem Fernpunkte zusammenfällt. Anders ist es, wenn der Myope eine neutralisirende Brille trägt; er ist dann gleichsam Emmetrop, also wie dieser im Sehen gestört. β) Bei Emmetropie. Der Kranke kommt bald zum Arzte, namentlich, wenn er viel zu lesen oder feine Arbeiten zu verrichten hat. Individuen, deren

Accommodation gelähmt ist, sehen gut in die Ferne, können aber nicht lesen oder schreiben; wenn man das Sehen in die Ferne prüft, so findet man, dass weder ein Concav- noch ein Convexglas corrigirt. Die Leute wissen gar nicht, in welcher Entfernung sie das Buch halten sollen. In gewisser Entfernung können sie mittleren oder grösseren Druck lesen, kleineren aber nicht, weil die Netzhautbilder zu klein sind. Man könnte diesen Zustand vor Allem mit Amblyopie oder Netzhauterkrankung verwechseln. Man kann diese aber ausschliessen, wenn man ein Mittel anwendet, welches die Zerstreuungskreise auf ein Minimum reducirt, wenn man z. B. durch eine feine Oeffnung in einem Kartenblatte (stenopäische Brille) sehen lässt, so kann das Individuum den feinsten Druck lesen. Ebenso wird dieses möglich, wenn man Accommodation künstlich erzeugt, d. h. wenn man ein Convexglas vorsetzt. Dieses Experiment ist jedoch zur Unterscheidung von Amblyopie nicht zu verwerthen, weil man auch bei Amblyopie durch Vorsetzen eines Convexglases besseres Sehvermögen erhält, da nämlich grössere Netzhautbilder entworfen werden, aber feinen Druck können die Kranken nicht lesen, wenn sie amblyopisch sind. Das beste differentialdiagnostische Mittel ist also das Lesenlassen durch eine feine Oeffnung. γ) Bei Hypermetropie. Hier zeigt sich die Accommodationslähmung am grellsten, da der Hypermetrop schon zum Sehen in die Ferne accommodiren muss, er sieht also in die Ferne und Nähe schlecht. Hier kann man auch am meisten dem Irrthum verfallen, dass man es mit Amblyopie zu thun hat. Man vermeidet ihn aber, wenn man ein passendes Convexglas gibt. Wenn er dann durch ein Convexglas den feinsten Druck lesen kann, so hat man gewiss nicht Amblyopie vor sich. Dies wäre für die Fälle von vollständiger Lähmung der Accommodation (Accommodationsparalyse).

Gewöhnlich ist aber die Lähmung unvollkommen (Accommodationsparese), so dass also blos Insufficienz, Schwäche der Accommodation vorhanden ist. Der Effect zeigt sich nur dadurch, dass der Nahepunkt ungemein abgerückt ist, und dass bei längerer Anstrengung sich accommodative Asthenopie einstellt. Am raschesten und am grellsten stellt sich diese bei Hypermetropie ein und zwar sowohl beim Nahesehen als auch beim Scharfsehen in die Ferne, während sie beim

Emmetropen blos bei Anstrengung für's Nahesehen eintritt. Der Myop bemerkt oft kaum eine eigentliche Sehstörung.

Aetiologie. Sie ist mannigfach: 1. Nach Einwirkung von Zugluft, nach häufigen Durchnässungen oder wenn ein Individuum heftigen Winden ausgesetzt ist durch längere Zeit etc. Die Accommodationslähmung ist nicht so selten und tritt besonders im September und im Frühling auf (rheumatische Accommodationslähmung). Diese Form gibt die beste Prognose. 2. Schwere Erkrankungen jeder Art, welche den Organismus heruntergebracht haben (Peritonitis, Typhus, acute Exantheme etc.). Auch bei chronischen Krankheiten kommt sie vor, bei Diabetes, Spermatorrhoe, profusen Eitersecretionen. 3. Donders hat sie zuerst nach Angina diphtheritica (Diphtheritis faucium) beobachtet. Diese Krankheit kam sehr häufig in Frankreich, Russland und Holland am Ende des vorigen Jahrzehents vor. Man beobachtete als Folgekrankheit derselben sehr häufig Sehstörung, die man auf gestörte Function der Netzhaut bezog. Donders, der 1860 diese Krankheit zu beobachten Gelegenheit hatte, fand, dass es sich hier um Accommodationsparese handelte. Interessant ist diese Lähmung im Verein mit anderen Lähmungen bei Angina diphtheritica, insbesondere Lähmung der Uvula, so dass sie viel länger erscheint und Schwierigkeiten beim Sprechen und Schlingen verursacht (die Leute reden durch die Nase). Man behauptete, diese Lähmungen seien zurückzuführen auf Schwächung der muskulösen Theile. Dann kann man aber nicht einsehen, warum gerade diese Theile gelähmt werden. Andere haben gesagt, es sei die Lähmung zurückzuführen auf eine locale Infection der einzelnen Organe, wie Diphtheritis überhaupt auf Infection beruht. Die Ursache dieser Parese blieb also dunkel. Auch nach sehr starkem Croup hat man sie in Wien beobachtet. 4. Man findet ferner Accommodationslähmung bei constitutioneller Lues. 5. Bei Gehirn- und Rückenmarkskrankheiten mit anderen aus diesen resultirenden Erscheinungen.

Prognose. Die relativ günstigste Prognose geben die Lähmungen nach schweren Krankheiten. Wenn der Organismus sich wieder kräftigt, verschwinden diese Erscheinungen wieder von selbst. Dann gibt meist eine gute Prognose die rheumatische Lähmung. Dabei ist zu bemerken, dass, wenn binnen 5—6 Monaten die Lähmung nicht schwindet, so lässt sie sich

nicht mehr beseitigen. Günstig ist auch die Prognose bei Lues, ungünstig aber bei Gehirn- und Rückenmarksleiden, wo sie mit dem Grundleiden und dessen Prognose zusammenfällt.

Therapie. Man hat viele Mittel angewendet, ohne einem derselben besonderen Erfolg zuschreiben zu können. Man empfiehlt Reizmittel, Vesicantia auf die Stirne und Schläfe, Einreibung von Veratrinsalbe (5 bis 6 Gran Veratr. p. auf die Drachme) dreimal des Tages. Ferner hat man die Elektricität angewendet. Doch hat man keine sicheren Erfolge. Versuchen kann man sie aber. Dann hat man versucht, die Bindehaut zu ätzen. Eine Besserung wird insoferne erzielt, als zuweilen sich die Pupille verengert. Das Einträufeln von Calabar hat einen günstigen Effect, indem es für einige Zeit Verengerung der Pupille bewirkt. Doch schwindet diese nach gewisser Zeit wieder. Eine andere Frage ist, ob Calabar eine dauernde Heilkraft dadurch ausübt. Die bisherige Erfahrung spricht nicht dafür, dass es für die Dauer wirkt. Man kann aber noch nicht darüber absprechen, da man nur ein alkoholisches Extract daraus und noch nicht das richtige Präparat hat; wenn man das Alkoloid davon hätte, könnte der Erfolg für die Dauer sein. Wenn die Accommodationslähmung Theilerscheinung einer allgemeinen Krankheit ist, so ist diese entsprechend zu behandeln.

B) Accommodationskrampf.

Man muss unterscheiden zwischen chronischen und acut auftretenden Accommodationskrämpfen. Den chronischen Accommodationskrampf haben wir schon betrachtet. Es ist bekannt, dass ein erhöhter Tonus der Accommodationsmuskeln als constante Spannung bei Hypermetropie gefunden wird, denn sonst gibt es ja keine latente Hypermetropie. Ferner findet man zuweilen einen tonischen Accommodationskrampf bei progressiver Myopie. Wenn die gewöhnlichen Erscheinungen derselben auftreten, findet man oft den Fernpunkt ungemein herangerückt und man überschätzt die Myopie. Träufelt man in solchen Fällen Atropin ein, so findet man dann den natürlichen Fernpunkt des Auges.

Die acut auftretenden Accommodationskrämpfe sind selten. Eine eigenthümliche Form derselben ist die Myopia in

distans, die von Graefe zuerst besprochen wurde. Dieser Zustand kommt bei schwach myopischen Augen vor (z. B $M\ ^1/_{20}$ oder $^1/_{25}$), welche in die Ferne im Verhältnisse zu dem Grade der Myopie ohne Glas schlecht sehen, während Individuen, die diesen Zustand nicht haben, bei demselben Grad der Myopie verhältnissmässig gut in die Ferne, (d. h. über ihren Fernpunkt) sehen. Graefe erklärte diesen Zustand als krampfhafte Accommodationsanspannung, die beim Versuche über den Fernpunkt hinaus zu sehen sich einstellt. Wenn ein Individuum mit Myopie in Distanz über den Fernpunkt deutlich sehen will, so leitet es nicht den Zustand ein, der der relativ günstigere wäre, nämlich Entspannung der Accommodation, sondern es findet Anspannung der Accommodation statt. Die Heilung besteht in dem Tragen von richtigen Concavgläsern. Es sind sehr seltene Fälle. Ausser Graefe hat Niemand diesen Zustand beobachtet.

Acuter Accommodationskrampf tritt auch als Reflexneurose auf. Es sind drei hierher gehörige Fälle bekannt. Ein Individuum wurde von einem Kinde mit dem Fingernagel an der Cornea verletzt. Es trat Accommodationskrampf ein, die Pupille war träge, reagirte nicht. Das Individuum konnte den feinsten Druck lesen, aber nur in der grössten Nähe. Nach Anwendung von Heurteloup'schen Blutegeln erfolgte rasch Heilung, das Sehen war gut nach wie vor. Es fand also Uebertragung statt von den Aesten des Trigeminus auf den Oculomotorius. Graefe, der diesen Fall beobachtete, beobachtete noch einen andern ähnlichen Fall in Folge eines schmerzhaften Krampfes des Sphincter palpebrarum (Orbicularis), wo also Accommodationskrampf mit Neurose des Facialis vorhanden war. Liebreich hat einen dritten Fall beobachtet, wo Accommodationskrampf in Folge bedeutender Anstrengung der Augen eintrat. Bei dieser Person wurde, wenn sie auf 2′ Entfernung sehen wollte, auf 6″ eingestellt, sie konnte nur durch Concavgläser sehen. Es wurde Atropin eingeträufelt und es ergab sich Hypermetropie. Es war also ein Reflexkrampf, durch Hyperaesthesie der Retina.

Es wären noch Fälle anzuführen, wo jeder Accommodationsimpuls von Schmerz begleitet ist, der wahrscheinlich mit Krampf zusammenhängt. Donders führt 3 Fälle an, wo Hypermetropie war. In dem einen Falle ($H = ^1/_{16}$) nützten Convexgläser Nr. 16 nichts, denn die Schmerzen dauerten fort, aber nach Atropineinträufelung, die man durch 6 Monate fortsetzte, hörte alsbald der Schmerz auf.

Eilftes Hauptstück.

Augenmuskeln.

Anatomie. Der Bewegungsapparat des Auges besteht aus sechs Muskeln, von denen 5 an einem sehnigen Ring der Periorbita am foramen opticum entspringen, der sechste am Orbitalrande des Oberkiefers nach aussen vom Thränensacke seinen Ursprung nimmt.

Man unterscheidet 4 gerade und 2 schiefe Augenmuskeln (m. recti et obliqui).

Zum genauern Verständniss müssen wir uns die Durchmesser des Bulbus und die durch dieselben gelegten Ebenen gegenwärtig halten. Wir haben zu unterscheiden: 1. Die Längen- oder Sehaxe, welche von vorne nach hinten, vom Hornhautcentrum zum Eintritt des Sehnerven gezogen gedacht wird und $10^1/_2$ bis 11‴ beträgt. 2. Den horizontalen Querdurchmesser, der von aussen nach innen (von rechts nach links) geht und meist ebenso lang ist, wie die Längenachse. 3. Den verticalen Durchmesser, welcher von oben nach unten geht und gewöhnlich um $^1/_2$‴ oder 1‴ kürzer ist als die beiden andern. Durch je zwei Durchmesser lässt sich nun eine Ebene legen, so dass wir 1. eine horizontale Meridianebene haben, welche durch die Längsachse und den horizontalen Querdurchmesser gelegt gedacht wird. 2. Eine verticale Meridianebene, durch die Längsachse und den verticalen Querdurchmesser und 3. eine Aequatorialebene durch den horizontalen und verticalen Querdurchmesser. Die in dieser Ebene um die Peripherie des Bulbus gezogene krumme Linie heisst Aequator bulbi.

Zu erwähnen ist noch, dass der hintere Pol des Augapfels vom vorderen Umfange des Foramen opticum etwa 1″ entfernt ist. Vom oberen Orbitalrande beträgt die Entfernung 3‴, vom unteren 2—$2^1/_2$ ‴; vom äusseren Orbitalrand ist die Entfernung beinahe um 2‴ grösser als vom innern.

Verlaufsrichtung der Mm. recti, welche alle am Umfange des Foramen opticum entspringen. Der Rectus superior (entspringt vom innern Theile des vorderen Umfanges des Foramen opticum und) zieht schief von innen und hinten nach aussen und vorne. Er ist der schwächste Muskel, $1^1/_2$″ lang. Der Rectus internus ist der dickste Muskel, läuft nach innen und inserirt sich am horizontalen Meridian des Auges. Er ist ebenfalls

$1^1/_2$" lang. Der Rectus inferior steht an Dicke dem Rectus superior nach, ist etwa 2‴ länger, geht schief von innen und hinten nach vorne und aussen, um an den unteren Theil des Bulbus zu gelangen. Er macht also mit der Gesichtslinie einen Winkel, der etwas grösser ist als der nach oben, vom R. sup. und der Gesichtslinie gebildete. Der Rectus externus ist der längste, über $1^3/_4$", steht aber dem Rectus internus an Dicke nach. Er entspringt am meisten nach hinten, verläuft stark nach aussen und inserirt sich am horizontalen Meridian des Auges. Die fixen Punkte der Recti sind also nach hinten.

Verhältniss der Mm. recti zum Bulbus. Die vier Recti legen sich vor dem Aequator an den Bulbus an und vereinigen sich hier mit demselben. Die Sehne des Rectus internus zerfährt vor der Insertion pinselförmig, so dass ihre Breite circa 4‴ beträgt, und zwar ist die Insertionslinie vom Cornealrande $2^1/_2$‴ entfernt. (Es kommen aber auch Schwankungen vor.) Ganz analog inserirt sich der Rectus externus am horizontalen Meridian. Auch dessen Sehne zerfährt pinselförmig und beträgt 4‴ in der Breite. Die Insertionsstelle ist aber weiter vom Hornhautrande, im Mittel etwa 3‴ von ihm entfernt. Zu bemerken ist noch, dass die Endpunkte der Insertionslinie vom Hornhautrande gleich weit entfernt sind. Dasselbe gilt von der Insertionslinie des Rectus internus. Auch sind die Insertionslinien nicht ganz gerade, sondern etwas nach vorne convex. Der Rectus superior zeigt insoferne einen Unterschied in der Insertion, als die Endpunkte der nach vorne convexen Insertionslinie nicht gleich weit vom Hornhautrande abstehen und zwar der äussere mehr als der innere. Die Entfernung der Mitte vom Hornhautrande beträgt im Mittel 3‴, die des inneren Endpunktes der Insertionslinie circa $2^1/_2$‴, die des äussern $3^1/_2$‴. Der Rectus inferior zeigt analoge Verhältnisse, das innere Ende ist auch stärker gegen die Cornea gerichtet als das äussere; aber der Mittelpunkt der Insertionslinie ist nach einwärts vom verticalen Meridian gelegen. Die Entfernung derselben vom Hornhautrande verhält sich wie beim Rectus superior. (Fig. 42.)

Verlaufsrichtung der Mm. obliqui. Der Obliquus superior entspringt am Foramen opt., zieht im oberen innern Winkel der Orbita nach vorne bis zum Orbitalrande, geht um die Trochlea in einer fibrösen Scheide schief von innen oben

und vorne nach aussen unten und hinten und inserirt sich an die Sklerotica am hinteren, oberen und äusseren Octanten (wenn man sich die Oberfläche des Bulbus in vier obere und vier untere Felder, also acht Octanten, getheilt denkt). Die Insertionslinie ist 3‴ lang, nach hinten convex, das innere Ende der Insertionslinie ist $3\frac{1}{2}$‴, das äussere Ende (bis in den vorderen, obern äusseren Octanten reichend) 6—7‴ vom Opticus entfernt.

Der Obliquus inferior entspringt vom Orbitalrande des Oberkiefers, nach aussen vom Thränensacke, zieht von vorne innen oben nach hinten aussen unten, und zwar unter dem Rectus inferior, mit dem er durch fibröses Gewebe zusammenhängt, geht dann, den Bulbus umfassend, auf- und rückwärts über den Rectus externus und inserirt sich ebenfalls am hinteren obern äusseren Octanten nach abwärts vom Obliquus superior, so dass dessen nach vorne und innen convexe Insertionslinie 5‴ beträgt, das äussere Ende derselben circa 7‴, das innere $2\frac{1}{2}$‴ vom Opticus entfernt liegt. Die inneren Endpunkte der Insertionslinien des Obliquus superior und inf. liegen also einander näher als die äusseren. Die fixen Punkte der Obliqui sind also an der Basis der Orbita.

Beziehung der Sehnen zur Umhüllungsmembran. Der Bulbus ist durch eine Bindegewebsmembran, sogenannte Capsula Bonneti, abgekapselt. Den vorderen Abschnitt dieser Kapsel nennt man Fascia Tenoni. Die Tunica vaginalis bulbi ist mit der Sclera blos durch sehr lockeres Bindegewebe verbunden und verschmilzt nach vorne mit dem subconjunctivalen Bindegewebe und der Sclera selbst. Die Augenmuskeln, die vom Foramen opt. an den Bulbus ziehen (Recti), sind nach hinten von demselben durch das Orbitalfett getrennt, schmiegen sich an denselben erst am Aequator an, liegen aber noch immer ausserhalb der Tunica vaginalis. Die Muskeln durchbohren erst unmittelbar vor ihrer Insertion mittelst ihrer Sehnen die Tunica vaginalis bulbi ungemein schief, so dass sie eine Strecke weit zwischen den Bündeln derselben verlaufen, und wenn sie endlich die Scheidenhaut durchbohrt haben, nähern sie sich der Sclerotica und inseriren sich an dieselbe. Wir können also an den Muskeln 3 Theile unterscheiden: einen Theil, der ausserhalb der Tunica vaginalis liegt, einen in derselben und einen dritten zwischen ihr und

dem Bulbus. Dort, wo die Sehnen die Tunica durchbohren, ist sie viel stärker, da sie Zuwachs von Faserbündeln bekommt. Dieser Theil ist die sogenannte seitliche Invagination der Muskeln. Sie ist sehr wichtig, weil sie erklärt, dass, wenn man einen Muskel von der Insertion abgelöst hat, er noch den Bulbus rotiren kann. Würde man den Muskel in der Orbita durchschneiden, so wäre jede Einwirkung auf den Bulbus beseitigt.

Die Nerven, welche die Augenmuskeln versorgen, sind 1. der Oculomotorius für den Rectus internus, superior, inferior und Obliquus inferior (ausserdem versorgt der Oculomotorius noch den Levator palp. sup. und mittelst der Ciliarnerven die Iris und den Tensor chorioid.); 2. Der Trochlearis für den Obliquus superior und 3. der Abducens für den Rectus externus.

Die Arterien stammen von der Arteria ophthalmica.

Wirkung der Augenmuskeln. Die Bewegungen des Auges sind keineswegs Ortsveränderungen des Bulbus, er wird nicht nach vorne oder nach rückwärts bewegt, sondern es sind reine Drehbewegungen.

Zum Verständnisse derselben muss man sich nun gewisse Merkmale festsetzen, und zwar vor Allem das Hornhautcentrum, so dass man nur sagt: Das Hornhautcentrum (der Hornhautscheitel) ist nach aussen, innen etc. gegangen. Ausserdem muss man noch den verticalen Meridian des Bulbus in's Auge fassen, weil in gewissen Fällen das Hornhautcentrum seinen Ort nicht verändert, der Bulbus aber doch eine Bewegung macht und zwar eine Rotation um die Längenachse, wobei der verticale Meridian seine Lage offenbar ändert. Man nennt jene Stellung der Augen, bei welcher sie parallel gerichtet sind, die primäre Stellung des Auges. Es wurde schon erwähnt, dass der Bulbus keine Ortsbewegungen macht, sondern blos Rotationsbewegungen. Jenen nahezu im Centrum des Bulbus gelegenen Punkt, der bei den verschiedensten Bewegungen des Bulbus seinen Ort behält, nennen wir den Drehungspunkt.

Wir haben uns noch, ehe wir zu den Functionen der Muskeln übergehen, über einige Begriffe Klarheit zu verschaffen, und zwar über die Muskelebenen und die Drehungsachsen. Muskelebene nennen wir nämlich jene, welche durch den Mittelpunkt der Ursprungs- und Insertionslinie eines Muskels und durch den Drehungspunkt des Bulbus gelegt gedacht wird. Für den Rectus internus und externus ist die Muskelebene vollkommen horizontal. Jene Gerade nun, welche auf der Muskelebene senkrecht steht und durch den Drehungspunkt geht, nennt man die Drehungsachse. Für den Internus und Externus wird sie vertical stehen.

Gehen wir nun zu den einzelnen Muskeln über, so wissen wir, dass der Verlauf des M. rectus internus und externus in den horizontalen Meridian fällt. Es stimmt also die horizontale Meridianebene des Bulbus, sowie die Muskelebene des Rectus internus und externus überein. Demnach fällt auch die Drehungsachse dieser Muskeln mit dem verticalen Durchmesser des Auges zusammen. Der Rectus internus wird also, wenn er sich zusammenzieht, das Hornhautcentrum nach innen stellen, der Rectus externus nach aussen. In beiden Fällen bleibt der verticale Meridian senkrecht, da die Drehungsachse dieser Muskeln senkrecht steht. Nicht so einfach ist die Sache für den Rectus superior und inferior. Diese beiden verlaufen nicht gerade von hinten nach vorne, sondern machen mit der Gesichtslinie einen Winkel von circa 20°. Vom Rectus superior können wir also nicht erwarten, dass er das Auge (das Hornhautcentrum) einfach nach oben stellt. Wir werden seine Wirkung zerlegen müssen in zwei Componenten, in eine, die nach einwärts, und eine, die nach aufwärts wirkt. Es wird also, wenn der Rectus superior allein sich contrahirt, das Hornhautcentrum nach innen und oben gestellt. Dabei findet zugleich eine Lageveränderung des verticalen Meridians statt. Er wird rotirt, und zwar wird das obere Ende desselben nach einwärts geneigt. Der Rectus inferior wird in ähnlicher Weise betrachtet, das Hornhautcentrum nach unten und innen stellen; der verticale Meridian wird mit dem oberen Ende nach aussen geneigt.

Eine andere Frage ist die, ob den beiden genannten Muskeln eine Muskelebene entspricht. Streng genommen fällt die Muskelebene der beiden nicht zusammen, aber in praktischer Beziehung kann man sie zusammenfallen lassen ohne erheblichen Fehler. Sie bildet mit der verticalen Meridianebene einen Winkel von 20°, d. h. sie durchschneidet die Cornea nach aussen vom Hornhautcentrum. Denkt man sich zu dieser Muskelebene die Drehungsachse, so bildet sie mit der optischen Achse einen Winkel von 70°. Sie verläuft horizontal von innen und vorne nach aussen und hinten.

Betrachten wir nun den Obliquus superior. Für die Function desselben kommt nur jenes Stück desselben in Betracht, welches zwischen dem fixen Punkte (Trochlea) und der Insertion liegt. Er läuft nun von innen oben und vorne nach aussen unten und hinten. Er wird also, wenn er sich contrahirt, den Octanten, an dem er sich inserirt, nach innen und oben ziehen (nach vorne nicht, da keine Ortsveränderung

stattfindet). Geht aber der hintere Theil des Bulbus nach innen und oben, so muss das Hornhautcentrum nach aussen und unten sich stellen. Er ist also in Bezug auf Stellung des Hornhautscheitels Antagonist des Rectus superior (welcher ihn nach innen oben stellt.) Den verticalen Meridian wird der Obliquus superior mit dem oberen Ende nach innen neigen. Er ist also in Bezug auf Neigung des verticalen Meridians Antagonist des Rectus inferior (der ihn mit dem oberen Ende nach aussen neigt). Der Obliquus inferior zieht von vorne innen oben nach hinten aussen unten zu dem hintern Octanten, er wird diesen also (da er unter dem Bulbus hinzieht) nach innen unten ziehen, so dass das Hornhautcentrum nach aussen oben gestellt wird (Antagonist des Rectus inferior). Den verticalen Meridian neigt er mit dem oberen Ende nach aussen (Antagonist des Rect. superior). — Der Verlauf dieser beiden Muskeln ist streng genommen ein derartiger, dass keine einfache Muskelebene möglich ist, aber praktisch nimmt man sie an und kann sagen, dass sie mit dem geraden Durchmesser des Auges einen Winkel von 55° einschliesst. Die Drehungsachse verläuft dann wiederum horizontal und schliesst mit der optischen Achse einen Winkel von 35° ein.

Resumé:

Der Musc.	Rect. int.	Rect. ext.	Rect. sup.
stellt das Hornhautcentrum nach	innen	aussen	innen oben
neigt d. vert. Mer. (oberes Ende)	gar nicht	gar nicht	nach innen
Der Musc.	**Rect. inf.**	**Obl. sup.**	**Obl. inf.**
stellt das Hornhautcentrum nach	innen unten	aussen unten	aussen oben
neigt d. vert. Mer. (oberes Ende)	nach aussen	nach innen	nach aussen.

Einzelne Bewegungsrichtungen. Zur genauen Bestimmung der Lageveränderungen des Bulbus muss man zweierlei in's Auge fassen, nämlich die Lage des verticalen Meridians und die Stellung des Hornhautscheitels. Donders fand: 1. dass beim Blick geradeaus, mit parallelen Sehachsen, die beiden verticalen Meridiane senkrecht stehen bleiben und parallel. 2. Wenn man den Blick nach unten richtet, oder, wie man sagt, die Visirebene senkt und dann hebt, den Blick also nach aufwärts richtet, so bleiben die verticalen Meridiane senkrecht. 3. Auch bei horizontalen Bewegungen nach rechts oder links bleiben sie unverändert. 4. Bei Bewegungen in diagonaler Richtung α) nach links oben sind die verticalen Meridiane mit ihren oberen Enden nach links geneigt, sie bleiben übrigens parallel

zu einander. β) Nach links unten sind die verticalen Meridiane mit den oberen Enden nach rechts geneigt, aber parallel. γ) Nach rechts oben sind die verticalen Meridiane mit den oberen Enden nach rechts geneigt und parallel. δ) Nach rechts unten sind die verticalen Meridiane mit den oberen Enden nach links geneigt.

Untersuchen wir nun, welche Muskeln thätig sind, um den Bulbus nach den verschiedenen Richtungen zu bewegen: 1. Nach einwärts horizontal wirkt der Rectus internus allein; 2. nach aussen der R. ext. allein. Dies gilt aber nur, wenn die Augen in der primären Stellung waren, d. h. bei parallelen Achsen; 3. nach aufwärts der Rectus superior, aber keineswegs allein, da er vermöge seiner Function nicht einfach nach oben stellen kann und auch den verticalen Meridian nach einwärts stellt. Es muss sich also der Obliquus inferior noch betheiligen und zwar unterstützt er ihn mittelst einer Componente, die nach oben wirkt, während die anderen Componenten (Rectus superior: innen und Obliquus inferior: aussen) dieser Muskeln einander aufheben; 4. nach abwärts der Rectus inferior und Obliquus superior ebenfalls durch die Zerlegung in 2 Componenten. Noch complicirter sind die Diagonalrichtungen. 1. Nach aussen oben. Hier wirken Rectus externus und Rectus superior; der Rectus superior wird aber den verticalen Meridian nach einwärts neigen, es muss also noch der Obliquus inferior dazu kommen; 2. nach aussen unten: Rectus externus und Rectus inferior, ausserdem Obliquus superior; 3. nach innen oben: Rectus superior allein; da er aber den verticalen Meridian neigt, so muss auch der Obliquus inferior (beschränkend) dazu kommen, und wenn die Bewegung nach innen oben ausgeführt wird, betheiligt sich auch der Rectus internus (helfend); 4. nach innen unten: Rectus inferior und Rectus internus (helfend), Obliquus superior (beschränkend).

Resumé: Es wirkt also

beim Blick nach	innen	R. int.
	aussen	R. ext.
	oben	R. sup. + Obl. inf.
	unten	R. inf. + Obl. sup.
	aussen oben	R. sup. + R. ext. + Obl. inf.
	aussen unten	R. ext. + R. inf. + Obl. sup.
	innen oben	R. int. + R sup. + Obl. inf.
	innen unten	R. int. + R. inf. + Obl. sup.

Wir haben noch eine wichtige Frage in Erwägung zu ziehen, nämlich bei welcher Stellung des Bulbus gewisse Muskelpartien den grössten Effect erzielen und wie sich dieser äussert? Wir wissen, dass wir drei Drehungsachsen haben: 1. eine verticale (R. int. und ext.); 2. eine von vorne und innen nach hinten und aussen (R. sup. und inf.), $\sphericalangle$ 70° mit der optischen Achse bildend; 3. eine von aussen vorne nach innen hinten (Obl. sup. und inf.) $\sphericalangle$ 35° mit der optischen Achse einschliessend. Die zwei letzten Drehungsachsen liegen horizontal. Nehmen wir nun an, dass der Bulbus α) in einer solchen Stellung sich befindet, dass die optische Achse des Auges zusammenfällt mit der Drehungsachse des R. sup. und inf., so steht das Auge nach auswärts. Die beiden Recti (sup. und inf.) werden bei dieser Stellung des Bulbus einfach rotiren können. Die Maximalwirkung wird sich also auf die Drehung beziehen, die Minimalwirkung aber auf's Heben und Senken. Nehmen wir an, dass β) die Muskelebene mit der optischen Achse zusammenfällt, so ist die Maximalwirkung auf die Hoch- und Tiefstellung des Hornhautcentrums gerichtet, während die Drehung die Minimalwirkung ist. Das Auge sieht nach einwärts. Untersuchen wir jetzt das Verhältniss bei den Obl. a) Ist nun der Bulbus so gestellt, dass die optische Achse mit der Muskelebene zusammenfällt, so werden die Obl. im Heben und Senken den Haupteffect erzielen können. Wenn aber b) die optische Achse mit der Drehungsachse zusammenfällt, so wird vorzüglich das Rotiren des Bulbus möglich sein. Es ist also entgegengesetzt dem Verhältnisse der Rect. sup. und inf.

Gesammteffect aller Muskeln auf den Bulbus. Die Muskeln üben durch ihren Tonus den Effect auf den Bulbus aus, dass er in Ruhe bleibt, indem die sechs einander entgegenwirkenden Kräfte sich aufheben. Es sind zwei Gruppen derselben zu unterscheiden, solche, welche den Bulbus in die Orbita zurückziehen (Recti), und solche, die ihn nach vorne ziehen (Obl.) Daraus erklärt sich, dass bei Lähmung der ersteren der Bulbus etwas nach vorne tritt.

Pathologie der Augenmuskeln. Die Erkrankung der Augenmuskeln bedingt Motilitätsstörungen. Die Erkrankungsformen hiebei sind mannigfach. Wir werden es zu thun haben mit Insufficienz der Muskelthätigkeit (Lähmungen), mit excessiver Muskelthätigkeit (tonische und clonische Krämpfe, anomale Associationsverhältnisse) und endlich mit Nystagmus.

I. Lähmungen der Augenmuskeln.

Was den Intensitätsgrad betrifft, so kommen sie in allen Graden vor, von der geringsten Insufficienz (blosse Schwäche) bis zur vollständigen Lähmung, Unbeweglichkeit. Man spricht

also in leichteren Fällen von Insufficienz, in mittleren Graden von Parese und in den höheren von Paralyse der Augenmuskeln. Auch die Zahl der kranken Muskeln ist verschieden. Es kommen Erkrankungen einzelner Muskeln und auch Combinationen vor. Ferner sind sie oft vergesellschaftet mit Accommodationsparese. Endlich können Muskelparesen auf dem einen und Muskelparalysen auf dem andern Auge vorkommen, wobei auch Antagonisten, nicht blos Synergisten gelähmt sein können. Das klinische Bild ist also verschieden; überdies noch mehr dadurch, dass mit der Zeit der Antagonist das Uebergewicht bekommt, und in Folge der Lähmung Schielen eintritt.

Symptome. 1. Das Hauptsymptom ist die Beweglichkeitsbeschränkung des Bulbus in der Richtung des gelähmten Muskels. Diese Erscheinung, wenn sie vorhanden ist, ist für die Diagnose am besten zu verwerthen, so dass dann auch ein Ungeübter die Lähmung diagnosticiren kann. Aber in manchen Fällen (Insufficienz) ist dieses Symptom kaum auffallend und doch ist die Lähmung für den Kranken ungemein störend und peinlich. Man ermittelt dieses Symptom dadurch, dass man das Object in eine solche Richtung bringt, in der der erkrankte Muskel sich zusammenziehen sollte. Hat man aber eine Lähmung leichtesten Grades, so kann man auch dadurch zu keinem Resultate kommen, das erkrankte Auge bleibt in der Bewegung nicht zurück. In den Fällen höheren und höchsten Grades ist das Gleichgewicht in den Muskeln gestört, so dass bald der Antagonist das Uebergewicht bekommt. Wenn z. B. der Rect. ext. gelähmt ist, bekommt der Rect. int. das Uebergewicht und das Auge schielt nach einwärts.

2. Doppelsehen (Diplopie). Das Doppelsehen ist bekanntlich monocular und binocular. Werden auf einer Netzhaut von einem Gegenstande zwei Bilder entworfen, so hat man ein monoculäres Doppelsehen, welche nicht verschwindet beim Verdecken des gesunden Auges. Verschwindet aber das Doppelbild beim Verdecken des einen Auges, so ist es binocular. Auf welche Weise kommt das binoculäre Doppelsehen zu Stande? Nach der Identitätstheorie werden Bilder, welche auf identischen Stellen der Netzhaut entworfen werden, einfach gesehen. Wenn nun Muskellähmung vorhanden ist, so

wird das Bild nicht auf ähnlichen Stellen abgebildet und es entsteht Doppelsehen.

Nehmen wir an, der Rect. ext. des linken Auges wäre gelähmt, so wird convergentes Schielen entstehen, das Object wird dann auf dem gesunden Auge auf der Macula lutea, auf dem kranken aber nach einwärts von derselben abgebildet. Der Gegenstand wird dann auf der linken Seite doppelt gesehen. Eine anomale Ablenkung des Auges gibt schon zum Doppelsehen Anlass.

3. Das Verhalten des gesunden verdeckten Auges. Wenn man das erkrankte Auge zum Fixiren zwingt, dadurch, dass man das gesunde Auge verdeckt, so findet man, dass es sehr schwer zur Fixirung sich einstellt; hat es aber fixirt, so wird unter der deckenden Hand das gesunde Auge schielen und in dem Momente in seine frühere Stellung zurückspringen, sobald man die Hand von demselben entfernt. Man nennt dies Secundärablenkung. Die Erklärung dafür ist folgende: Wenn man das linke Auge (in der Sphäre des gelähmten Muskels, z. B. des Rect. ext.) zum Fixiren zwingt, so muss man, um den gleichen Effect hervorzubringen, viel stärkeren Willensimpuls einwirken lassen. Nun muss man nach den Gesetzen der Association auch den Internus des andern Auges in Thätigkeit setzen und dadurch muss das verdeckte Auge nach einwärts gestellt werden.

4. Mangelhaftes Muskelgefühl, mangelhafte Orientirung, Gefühl von Schwindel, Unmöglichkeit auf einen Punkt loszugehen (die Leute vergreifen sich) oder ein Object zu fixiren. Es ist das Muskelgefühl verloren, der Gegenstand wird nicht dahin projicirt, wo er ist. Bei unserem Beispiele würde der Kranke mehr nach links gehen (d. h. greifen.) Schwindel kommt in der Art vor, dass Gegenstände einzustürzen drohen, bald herauszustürzen scheinen; manchmal erheben sich die Gegenstände wieder.

5. Zufällig sind Combinationen mit Functionsstörungen anderer Gehirnnerven, des Opticus, Störung der Accommodationsthätigkeit.

Untersuchung der Muskellähmungen. 1. Man lässt den Kranken den Blick geradeaus richten und für den Fall, als der Kranke die Bewegungen des Kopfes von denen des Auges nicht isoliren kann, also stets Ortsveränderungen mit dem

Kopfe macht, lässt man nöthigenfalls den Kopf fixiren. Dann nimmt man ein richtig markirtes Object (Kerzenflamme, Stäbchen), hält es in ziemlich grosser Distanz in der Medianlinie des Körpers etwa 6′ vor dem Kranken, und lässt den Kranken angeben, ob er einfach oder doppelt sieht; man geht dann in der Medianebene bis zu dem Kranken heran; dann geht man mit dem Objecte in der Horizontalen nach rechts und links, dann nach oben und unten und endlich in den Diagonalrichtungen (rechts oben, rechts unten, links oben und links unten). In der Weise prüft man die Beweglichkeit des Bulbus. Findet man, dass bei einer oder mehreren Richtungen der eine Bulbus zurückbleibt, dass eine anomale Con- oder Divergenz stattfindet, so kann man schon eine Parese oder Paralyse erkennen; bei leichter Insufficienz bekommt man keinen Aufschluss. Hat man Zurückbleiben des Bulbus in einer Richtung gefunden, so merkt man sich diese. Man übergeht dann 2. zur Untersuchung der Doppelbilder.

Wir haben zweierlei Doppelbilder zu unterscheiden: gleichnamige und gekreuzte. Erstere sind solche, wo die Bilder dem entsprechenden Auge angehören, wo also das rechte Bild dem rechten, das linke Bild dem linken Auge entspricht. Letztere sind solche, wo das rechte Bild dem linken, das linke Bild dem rechten Auge angehört. Bei pathologischer Convergenz sind immer gleichnamige, bei pathologischer Divergenz gekreuzte Doppelbilder. Nehmen wir an, dass das linke Auge nach einwärts gewendet ist, während das rechte Auge richtig fixirt; das Bild des Objectes wird also auf dem rechten Auge an der Macula lutea, auf dem linken aber nicht auf der Macula lutea, sondern nach einwärts von ihr entworfen. Das Bild wird daher nach aussen gesehen, wenn es nach innen auf der Retina entworfen wird. Es entspricht also das rechte Bild dem rechten Auge, das linke dem linken. Bei pathologischer Divergenz wird das Bild nach aussen von der Macula lutea entworfen und daher nach innen projicirt, so dass also die Bilder gekreuzt sind. Das Bild des kranken Auges erkennt man daran, dass es undeutlicher ist, ferner dass es oft schief steht. Am besten kann man herausbringen, welchem Auge ein Bild angehört, wenn man vor das eine Auge ein Glas setzt, welches gefärbt

ist. Das gefärbte Bild entspricht dann dem Auge, vor welches das Glas gesetzt ist. Es ist weiter in Betracht zu ziehen, in welchen Regionen sich das Doppelsehen zeigt, ferner muss man wissen, ob die Doppelbilder Lateraldistanz allein oder auch Höhendistanz zeigen, ob sie parallel zu einander sind, oder ob das eine eine Neigung zeigt; im letzteren Falle, ob sie nach oben oder nach unten geneigt sind. Ferner muss man herauszubringen suchen, bei welchen Bewegungen des Auges diese Abweichungen zunehmen, ob die Abweichung grösser ist beim Annähern oder Entfernen des Objectes. So wird es Fälle geben, wo Doppelsehen auftritt, je näher man mit dem Objecte heranrückt, andere, wo es beim Abrücken desselben in weitere Entfernung erst auftritt. Bei Lähmung des Rect. ext. bekommt man Doppelbilder bei grösserer Entfernung des Objectes (in der Sphäre des Ext.); bei Lähmung des Internus in der Nähe (Sphäre des Internus).

Es können die Doppelbilder fehlen, α) wenn die Lähmung ungemein gering ist. Die Objecte werden nicht doppelt gesehen, sondern blos etwas verwaschen, sie haben nur einen leichten Schatten. β) Ferner können sie fehlen bei hochgradigen Lähmungen, wo das Bild auf sehr excentrische Stellen der Netzhaut entworfen wird, wo dann das Doppelbild sehr matt ist und leicht vom Kranken übersehen wird. γ) Es kann fehlen, wenn das afficirte Auge hochgradig amblyopisch wäre, was nicht selten ist. δ) Es fehlt in der Regel, wenn die Paralyse einem secundären Schielen Platz gemacht hat. Wenn z. B. der Rect. ext. gelähmt war, so tritt dann Schielen durch den Rect. int. auf. Man sagt gewöhnlich: das Doppelsehen wird unterdrückt. Wie dies zu Stande kommt, weiss man nicht. Wenn keine Doppelbilder vorhanden sind, muss man solche hervorzurufen suchen, was in gewissen Fällen möglich ist, und zwar wenn das Doppelbild so lichtschwach ist, dass es nicht gesehen wird, gelingt es, dasselbe zur Ansicht zu bringen, wenn man das gesunde Auge abschwächt durch ein blaues oder graues Glas; wenn das Doppelbild sehr excentrisch ist, legt man ein Prisma an, welches bewirkt, dass das Bild näher an die Macula lutea kommt, z. B. bei Abducenslähmungen, wenn man ein Prisma mit der Basis nach aussen anlegt. Alles dies ist aber vergeblich, wenn kein binoculäres Sehen früher vorhanden war.

3. Nun kommt es weiter in Betracht, welches Auge das leidende ist. Denn man kann in einzelnen Fällen Alles dies versucht haben und weiss noch nicht, welches Auge krank ist. Am besten kann man es dann herausbringen, wenn man abwechselnd die Augen verdeckt und das andere fixiren lässt. In solchen Fällen geräth das verdeckte Auge in Schiefstellung (secundäre Ablenkung) und zwar in umgekehrter Richtung. In höheren Fällen gelingt dies nicht. Das gesunde Auge steht

unter einem viel grösseren Winkel nach einwärts (in unserem Falle von Lähmung des l. Abducens), je mehr der Kranke sich nach aussen wendet. Der secundäre Schielwinkel ist also grösser als der primäre. Es ist dies ein wichtiger Unterschied zwischen diesem Schielen und dem concomitirenden Schielen, bei welchem immer der secundäre Schielwinkel gleich ist dem primären. Wenn man Doppelbilder hat und das kranke Auge verdeckt, so wird das Object am rechten Orte gesehen, wenn man aber das gesunde verdeckt, so verändert das Bild den Ort.

4. Kommt bei der Untersuchung in Betracht das gestörte Muskelgefühl. Lässt man nach einem Object greifen, so wird der Kranke sich in der Richtung des erkrankten Muskels vergreifen. Ein ferneres Symptom ist die Kopfhaltung nach der Seite, wo der kranke Muskel ist. Der kranke Muskel wird nämlich dabei wenig angestrengt und so das Doppelsehen vermieden. Bei Trochlearislähmung ist die Kopfhaltung besonders auffallend.

Aetiologie. Wir unterscheiden unechte und echte Lähmungen. Unechte sind durch Degeneration des Muskels bedingt (Fettmetamorphose, sehnige Degeneration). Die wahren Lähmungen werden in zwei Gruppen eingetheilt, in periphere und in centrale. a) Die peripheren sind häufig und sind meist rheumatischer Natur, durch Erkältung, grellen Temperaturwechsel etc. entstanden. Wie dieses pathologisch aufzufassen ist, ist noch nicht bekannt. Man sucht die Ursache in Entzündung der Nervenscheiden. Bald wird ein Muskel befallen, bald mehrere, bald alle. Nebstdem kann Lähmung bedingt sein durch Affectionen in der Orbita, Neubildungen, durch welche die Nerven comprimirt oder in den Process gezogen werden. Ferner bei entzündlichen Processen in der Orbita, Periostitis, Abscessbildung im retrobulbären Bindegewebe, wodurch die Nerven afficirt werden, ferner Exostosen, syphilitische Processe. b) Die centralen werden wieder in zwei Gruppen getheilt: α) Directe Erkrankung des Centralorgans, namentlich des Gehirns durch Extravasat, durch Neubildungen etc. Es ist zu bemerken, dass häufig bei solchen Erkrankungen des Gehirns die Muskellähmungen an den Augen das erste Symptom ist und dass ein eigenthümliches Uebersprungen stattfindet. Es wird z. B. ein Muskel gelähmt, dann gibt es sich wieder, dann wird ein anderer gelähmt etc. Ferner findet

man dies bei Tabes, bei Diabetes. β) Durch Affectionen an der Basis des Schädels, wodurch die Nerven gedrückt werden — Meningitis, Tumoren ad basim cranii und Periostitis in den Canälen, durch welche die Nerven gehen, dadurch werden sie comprimirt und leitungsunfähig. Auch syphilitische Periostitis und Gummata syphilitica an der Schädelbasis sind hier zu erwähnen.

Verlauf. Lähmungen treten entweder plötzlich auf oder sie entwickeln sich nur allmälig, so dass nur geringe Insufficienz da ist, die sich allmälig steigert. Am raschesten geht es bei den rheumatischen Lähmungen; auch bei manchen Rückenmarkserkrankungen treten sie plötzlich auf.

Ausgänge sind mehrfach: 1. in vollkommene Heilung (nicht sehr selten), namentlich bei rheumatischen Lähmungen und solchen in Folge syphilitischer Processe; 2. in unvollständige Heilung. Die Function bessert sich wohl, aber es bleibt doch ein gewisser Defect da. Das Doppelsehen bleibt, wenn auch blos in den peripheren Regionen. 3. Ausgang in rein concomitirendes Schielen. Während der eine Muskel gelähmt ist, hat sich der Tonus des andern gesteigert. Wenn die Paralyse zurückgeht, stellt sich nicht die Gleichgewichtslage wieder her, sondern das Schielen bleibt. So kann nach Abducenslähmungen secundäres Schielen nach innen bleiben. 4. Strabismus, aber nur periodisch. Wenn der Kranke gedankenlos vor sich hinstarrt, so ist Schielen da, wenn er fixirt, schwindet es. Höchst wahrscheinlich tritt aber beim Fixiren leichte Ermüdung des Muskels ein. 5. Strabismus des Antagonisten und unvollständiges Schwinden der Lähmung des ursprünglich ergriffenen Muskels. 6. Der ungünstigste Ausgang ist der in Contractur, hochgradiges Schielen des Antagonisten und unvollständige Lähmung des ursprünglich ergriffenen Muskels.

Therapie. Zuvörderst ist der causalen Indication Rechnung zu tragen. Hat man centrale Lähmung, so hat man gegen das Centralleiden zu Felde zu ziehen. Wäre sie specifischer Natur, so ist die geeignete Behandlung einzuleiten; bei rheumatischer Lähmung wendet man trockene Wärme an, gewärmte Tücher, Säckchen, leichte Hautreize (Vesicantia), Veratrinsalbe (5 Gr. Veratr. auf 1 dr. Fett an Stirne und Schläfe einzureiben), oder man legt ein Vesicans und gibt dann Strychnin $^1/_{24}$ Gran darauf. Die Hautreize — wenn ihnen

eine Wirkung zukommt — können in der Weise wirken, dass sie die sensitiven Aeste des Trigeminus reizen und der Reiz von diesen auf die motorischen Aeste übergeht. Sehr gut wirken Dampfbäder, wenn die Lähmung wirklich rheumatischer Natur war. Bei centralen Affectionen sind sie schlecht. Besondere Wirkung schreibt man bei rheumatischer Lähmung der Anwendung des constanten Stromes zu. Die Wirkung scheint hier wie bei den Hautreizen zu erfolgen. Man darf nicht zu lange und nicht zu stark reizen. Man soll bei jeder Sitzung nur 10—12 Secunden lang reizen und dann pausiren; wenn man zu lange reizt, verschlimmert sich der Zustand. Im Allgemeinen kann man sagen, dass, wenn binnen 3—4 Wochen kein Erfolg statt hat, ein solcher nicht mehr zu erwarten ist.

Wenn die Lähmung nicht zurückgeht, kann man den üblen Effect derselben beschränken durch die methodische Prismencur, oder man kann, wenn das Doppelsehen hartnäckig persistirt, durch prismatische Gläser dasselbe auf ein peripheres Terrain verlegen. Worin besteht die Prismencur? Man kann durch Vorsetzen eines richtig gewählten prismatischen Glases das Doppelbild aufheben. Man geht dabei so zu Werke, dass man stets ein etwas schwächer als neutralisirendes Glas (Prisma) wählt. Man bewirkt dadurch, dass das Bild näher an die Macula lutea entworfen wird. Der Kranke bemüht sich dann, den Muskel zu contrahiren, um das Doppelsehen zu beseitigen. Dann geht man zu schwächeren Prismen über. Durch diese methodische Uebung kann man die Function der Muskeln wieder herstellen. Man muss aber sehr vorsichtig sein, denn wenn man zu starke Prismen nimmt, so übercorrigirt man; wenn man zu schwache nimmt, so ist der Muskel der Anstrengung noch nicht gewachsen.

Auch operativ kann man verfahren. Wenn ein Muskel gelähmt ist, kann man den Effect des Antagonisten schwächen; wenn z. B. der Rect. ext. gelähmt ist, durchschneidet man den Int., der Bulbus kann dann weiter nach auswärts gestellt werden. Das Doppelbild fällt dann weiter peripher. Dies ist weniger störend. Das geschieht besonders in leichteren Fällen, wo der Muskel nur insufficient ist. Wenn man aber vollständige Lähmung hat, so geht es nicht einfach mit der Durchschneidung des Antagonisten, sondern es muss die Vorlagerung der Sehne des kranken Muskels vorgenommen werden.

Die Operation wurde zuerst von Guérin angegeben und von Graefe ausgebildet.

a) Lähmung des Trochlearis.

1. **Beweglichkeitsbehinderung.** Wenn wir den Kopf fixiren und eine Kerzenflamme in der Medianebene des Körpers halten, so wird der Kranke vollkommen gut fixiren, wenn man das Object von 6′ Entfernung bis nahe vor das Auge bringt. Es wird also keine Abweichung der Gesichtslinie vorhanden sein. Ebenso wenig wird eine Abweichung stattfinden, wenn man mit der Kerzenflamme nach rechts oder links geht. Auch nach oben ist die Beweglichkeit normal; wenn man aber nach abwärts geht, findet man Stellungsveränderung, das Auge wird nach innen und oben zurückbleiben (weil der Obl. superior das Hornhautcentrum nach aussen unten stellt), es entsteht also pathologische Convergenz. Geht man jetzt in diagonaler Richtung — es sei der linke Trochlearis gelähmt — und zwar nach rechts und unten, also gegen die Nase, so findet man, dass der Bulbus immer mehr zurückbleibt, mehr als in der Medianebene. Wenn man nach links unten geht, bleibt er immer weniger zurück, weil beim Blick nach einwärts dem Muskel die grösste Wirkung zukommt auf die Höhenstellung des Bulbus.

2. **Verhalten des gesunden verdeckten Auges.** Verdeckt man das gesunde Auge, so wird das kranke sich zur Fixirung einstellen, das gesunde hat unterdessen eine viel grössere Excursion nach innen unten gemacht. Wir sehen also, dass in der oberen Hälfte des Gesichtsfeldes die Bewegungen normal sind; nach unten sind sie defect, das Auge bleibt zurück nach innen oben, und zwar umsomehr, je tiefer man geht und am meisten, wenn man nach unten und innen, am wenigsten, wenn man nach unten und aussen geht.

3. **Doppelbilder.** Sie sind selbstverständlich binoculär. In der oberen Hälfte des Gesichtsfeldes hat man einfaches Sehen. Unter dem horizontalen Meridian bekommt man Doppelbilder und zwar gleichnamige, weil pathologische Convergenz vorhanden ist. Das linke Bild wird aber auch tiefer stehen als das rechte. Je weiter man nach abwärts geht, desto grösser ist die Höhendifferenz, am grössten ist sie, wenn man nach unten und rechts geht (weil hier der Obl. sup. auf die Höhenstellung den grössten Effect hat), und am geringsten, wenn man nach aussen unten geht. Nun kommt auch die

Lateraldistanz der Doppelbilder in Betracht. Beim Blick nach unten und rechts wird sie ein Minimum sein, während der Höhenunterschied hier ein Maximum ist; dann wird sie zunehmen und wird das Maximum sein beim Blick nach unten und links. Untersuchen wir nun die Einwirkung des Muskels auf den verticalen Meridian, d. h. die Neigung der Doppelbilder. Der Obl. sup. stellt den verticalen Meridian mit dem oberen Ende nach innen. Ist er gelähmt, so wird der Bulbus zu wenig nach innen geneigt sein. Es findet Divergenz der verticalen Meridiane der beiden Auge nach oben statt. Es werden naturgemäss auch die verticalen Meridiane der Netzhaut nach oben divergiren, und die Bilder des Objectes fallen auf Stellen der Netzhaut, die sonst zu einander convergent nach oben standen, es werden also die Bilder nach aussen projicirt als divergent nach oben. Die Bilder werden um so schiefer sein, je mehr man nach unten und links geht.

4. **Gestörtes Muskelgefühl.** Es zeigt sich das Gefühl der Verwirrung beim Blick nach unten, die Bilder scheinen nicht eben, sondern gebrochen zu sein, die Kranken können nicht über eine Treppe gehen, halten den Blick nach links gewendet, weil dadurch der Höhenunterschied weniger markirt wird, und nach unten, weil dadurch die Bilder in die obere Hälfte des Gesichtsfeldes gebracht werden. Die Kopfhaltung zur Erreichung dieses Zweckes ist also sehr charakteristisch nach aussen unten gedreht.

b) Lähmung des Abducens.

1 **Beweglichkeitsbehinderung.** Wir nehmen wieder zum besseren Verständniss einen concreten Fall und zwar auf dem linken Auge. Hält man das Object in 6″ Entfernung in der Medianlinie, so ist die Beweglichkeit normal, ebenso nach rechts, nach oben und nach unten, dagegen beschränkt nach aussen. Es findet also pathologische Convergenz statt. In den Diagonalrichtungen ist die Beweglichkeit normal nach innen oben und nach innen unten, dagegen bleibt das Auge zurück, wenn man mit dem Objecte nach aussen oben und nach aussen unten geht.

2. **Bei Verdeckung des gesunden Auges** stellt sich das kranke mit Mühe zur Fixation ein, wobei das gesunde Auge bedeutend nach einwärts schielt und zwar umsomehr, je mehr

das kranke Auge nach aussen zurückgeblieben ist. Ist die Lähmung vollständig, so kann der Bulbus nicht über die Mittellinie gebracht werden. Man sieht, dass der Bulbus kleine zuckende Bewegungen macht, und zwar deutliche Rollbewegungen. Wenn man ein Ciliargefäss in's Auge fasst, so sieht man es einmal nach oben, das andere Mal nach unten gehen, dabei geht das Hornhautcentrum etwas nach aussen, also nicht gerade nach aussen, sondern bald nach oben aussen, bald nach unten aussen. Diese Rotationsbewegung ist durch die Function der Obliqui bedingt. Da die beiden Obliqui sich in ihrer Wirkung nie mit einander combiniren, so können sie den Bulbus nicht gerade nach aussen stellen.

3. **Das Doppelsehen** ist um so stärker, je weiter das Object gehalten wird, weil, je schwächer die Convergenz wird, umsomehr die Wirkung der Externi in Anspruch genommen wird; dagegen schwindet das Doppelsehen, oder wird doch geringer, wenn man näher mit dem Objecte heranrückt. Hält man das Object in horizontaler Ebene nach innen, so findet einfaches Sehen statt, ebenso wenn man es nach oben oder unten hält. Nach links horizontal findet Doppelsehen statt. Da der Bulbus horizontal nach auswärts nur von diesem Muskel gedreht wird, so stehen die Doppelbilder parallel und zeigen keinen Höhenunterschied. Je weiter man nach links mit dem Objecte geht, desto mehr rücken die Doppelbilder auseinander, aber nur in gewissen Grenzen. Man bekommt endlich ein einfaches Bild, weil nämlich der Nasenrücken das zweite Bild (des gesunden Auges) verdeckt, welches daher nicht in Betracht kommt. Wie verhält es sich nun in diagonaler Richtung? Streng genommen sollte man glauben, dass die Doppelbilder parallel bleiben und keinen Höhenunterschied zeigen; allein dem ist nicht so. Beim Blick nach oben und links sollten die beiden verticalen Meridiane mit den oberen Enden nach aussen geneigt und parallel sein. Es wird aber der verticale Meridian des kranken Auges nicht nach aussen geneigt. Die Folge davon ist, dass eine Schiefheit der Doppelbilder entsteht, und zwar ist das dem kranken Auge entsprechende Bild höher und mit dem oberen Ende gegen das andere geneigt. Beim Blick nach unten aussen sollte der verticale Meridian mit dem oberen Ende nach rechts geneigt werden. Er ist aber wieder nicht genug nach innen geneigt, er bleibt

stehen. Das Bild des betreffenden Auges steht also schief mit dem unteren Ende geneigt und etwas höher. Es kommt diese Schiefstellung nur in manchen Fällen vor.

Die Doppelbilder werden offenbar gleichnamig sein, weil wir pathologische Convergenz haben.

4. **Störung des Muskelgefühls.** Die Kranken greifen nach links an dem Objecte vorbei und werden schwindlig; sie neigen den Kopf nach links, damit sie das Bild mehr in die rechte Hälfte erhalten.

c) Lähmung des Oculomotorius.

I. Totale Lähmung. Diese hat so markirte Bilder, dass sie auch der Ungeübte mit Leichtigkeit erkennt. Wenn alle vom Oculomotorius versorgten Muskel gelähmt sind, so hängt das obere Lid herab (Lähmung des Levator palp. sup.), also 1) Ptosis palp., die Lidspalte ist theilweise oder ganz geschlossen. Der Kranke kann sie nicht öffnen, oder blos ein wenig, und zwar indem er die Stirne runzelt, durch Zusammenziehung des Stirnmuskels. Oeffnet man die Lidspalte, so findet man bei vollständiger Lähmung, 2) dass das Auge nach aussen steht in Folge von Uebergewicht des Antagonisten. Die Beweglichkeit nach innen fällt vollkommen aus, ebenso nach oben und nach unten. Nach aussen besteht Beweglichkeit, ja sie ist, wenn der Externus normal ist, excessiv. In diagonaler Richtung ist die Beweglichkeit nach innen oben behindert (wegen Lähmung des Rect. sup.), ebenso nach innen unten (R. inf.) und nach aussen oben (Obliquus inf.) Nach aussen unten (Obliquus sup.) ist sie normal. Wenn man den Kranken nach unten schauen lässt, so geht das Auge wohl etwas herab, aber nicht gerade nach abwärts, sondern nach unten aussen, und zugleich wird es gedreht, so dass der verticale Meridian mit dem oberen Ende nach einwärts geht. (Wirkung des Obl. sup.) 3) Dazu kommen noch Symptome am Auge selbst dazu. Es ist nämlich der Nervenzweig, welcher die Iris, und jener, der den Brücke'schen Muskel versorgt, gelähmt. Man findet also Erweiterung der Pupille, Mydriasis mittleren Grades ($2-2\frac{1}{2}'''$) im Gegensatz zur Atropinparalyse. Die Leute können dann in der Nähe nicht lesen, sondern rücken das Buch ab (Accommodationsparalyse) und können dann mittleren Druck lesen. Hält man eine stenopäische Brille

vor, so können sie kleinen Druck lesen. 4) Was nun das Doppelsehen betrifft, so kommt es fast am ganzen Gesichtsfelde vor, es wäre denn, dass bereits secundär Schielen nach aussen eingetreten wäre. Wenn dies geschieht, verliert sich das Doppelsehen. Sonst findet man es am ganzen Gesichtsfelde mit Ausnahme der horizontalen Richtung des R. externus. Die Doppelbilder sind gekreuzt, da wir pathologische Divergenz haben.

II. Partielle Lähmung. Untersuchen wir die Lähmung der einzelnen Muskel.

α) **Lähmung des Rectus superior.** Nehmen wir wieder einen concreten Fall, z. B. das linke Auge. Der Rect. sup. stellt bekanntlich das Hornhautcentrum nach innen oben und neigt den verticalen Meridian mit dem obern Ende nach innen. Prüft man also 1. die Beweglichkeit. Horizontal wird der Bulbus nach rechts und links richtig eingestellt; ebenso nach unten; nach oben zeigt sich ein Beweglichkeitsdefect, das Auge bleibt nach unten aussen zurück. In diagonaler Richtung ist die Beweglichkeit normal nach aussen unten und nach innen unten, dagegen defect nach aussen oben und aussen unten. Am wenigsten bleibt das Auge zurück, wenn wir mit dem Objecte nach aussen oben gehen, mehr, wenn wir nach oben, und am meisten, wenn wir nach innen oben gehen. Der Beweglichkeitsdefect zeigt sich also im oberen Theile des Gesichtsfeldes.

2. Die Doppelbilder treten ebenfalls in der oberen Hälfte auf und sind gekreuzt, weil pathologische Divergenz da ist, da ja der R. sup. eine nach innen ziehende Componente hat. Die Doppelbilder werden Höhen- und Lateraldistanz zeigen und werden schief zu einander stehen, weil der R. sup. auf die Neigung des verticalen Meridians Einfluss hat. Wenn das Auge nach unten zurückbleibt, wie es beim Blicke nach oben stattfindet, so muss das Netzhautbild nach unten von der Macula lutea entworfen werden, daher wird das Bild nach oben also höher projicirt werden, als das dem gesunden Auge entsprechende. Je höher man mit dem Objecte nach aufwärts geht, desto grösser wird der Höhenunterschied. Die Lateraldistanz wird zunehmen in der Richtung, wo der R. sup. auf die Höhenstellung des Bulbus den grössten Einfluss hat, also beim Blick nach aussen. Je mehr man nach aussen geht, desto grösser

die Lateraldistanz. Wenn das Auge nach einwärts gestellt ist, wird die grösste Schiefstellung stattfinden. Beim Blick gerade nach aufwärts sollen die verticalen Meridiane gerade stehen. Nun fällt der gelähmte R. sup. aus, und der verticale Meridian wird mit dem oberen Ende nach aussen geneigt sein. Die Doppelbilder sollten mit den oberen Enden convergiren, da sie aber gekreuzt sind, so stehen sie so, dass das dem kranken Auge entsprechende Bild mit dem obern Ende nach aussen geneigt, also mit dem andern nach unten convergent ist. Nach rechts wird die Höhendistanz geringer, aber die Neigung ein Maximum. Nach links ist die Höhendistanz die grösste, die Neigung am geringsten.

3. Verdeckt man das gesunde Auge und zwingt das kranke zur Fixation, so schielt unter der vorgeschobenen Hand das Auge nach aussen. Der Kranke wird schwindlig und dreht den Kopf so, dass die linke Antlitzfläche mehr nach vorne zu stehen kommt.

β) **Lähmung des Rectus internus.** Beim Blick geradaus findet man, wenn die Lähmung noch keine hochgradige ist, ziemlich richtige Fixation. 1. Entfernt man das Object, so wird auch richtig fixirt; nähert man es aber, so bleibt das erkrankte Auge zurück, es entsteht pathologische Divergenz und zwar desto mehr, je näher man den Gegenstand gegen das Auge rückt. Ist der linke Internus gelähmt, so wird in der Horizontalen nach links richtig fixirt, ebenso nach oben und unten; nach rechts aber bleibt das Auge zurück und zwar desto mehr, je weiter man nach rechts geht. Dasselbe geschieht in diagonaler Richtung nach rechts oben und rechts unten, während in der linken Hälfte die Beweglichkeit vollkommen ist. 2. Doppelsehen. Wenn man in der Medianebene das Object fixiren lässt, so wird vielleicht noch Einfachsehen stattfinden, wenn bloss ein geringer oder mittlerer Grad von Lähmung vorhanden ist. Ist die Lähmung bedeutender, wird vielleicht schon Doppelsehen auftreten. Nach oben und nach unten, nach aussen, aussen unten, aussen oben findet Einfachsehen statt, also überall in der äusseren Gesichtshälfte. Wenn wir mit dem Objecte nach rechts in der Horizontalebene gehen, so haben wir Doppelbilder, welche gekreuzt sind (wegen pathologischer Divergenz der Bulbi), gleich hoch stehen und parallel sind, sie rücken desto mehr auseinander, je weiter

man nach rechts geht. Wenn man in diagonaler Richtung geht, findet Aehnliches statt wie bei Abducenslähmungen. Beim Blicke nach rechts oben sind die verticalen Meridiane nach rechts geneigt. Auf dem erkrankten Auge bekommt man ebenso aus nicht gekannten Gründen Störung des Parallelismus der verticalen Meridiane. Er wird auf dem erkrankten Auge nicht so stark nach rechts geneigt, als es nöthig wäre, die verticalen Meridiane divergiren also nach oben. Die Doppelbilder sollten also nach oben convergiren, aber da sie gekreuzt sind, divergiren sie nach oben. Beim Blicke nach rechts unten erhält man nach oben convergirende Doppelbilder. 4. Die Erscheinungen des gestörten Muskelsinnes zeigen sich beim Fixiren eines Objectes mit dem linken Auge allein, wo der Pat. nach rechts vom Objecte vorübergreift. 5. Verdeckt man das gesunde und lässt das kranke Auge fixiren, so schielt das gesunde stark nach auswärts.

Für uns ist noch die **Insufficienz des Rectus internus** wichtig. Sie kommt häufig vor und gibt zu Störung bei der Arbeit in der Nähe Anlass (musculäre Asthenopie s. Seite 371). Nach den Angaben von Graefe ist die Diagnose der Insufficienz des Internus nicht schwer. Man hat nämlich mehrere Wege: 1. Man nähert bei gesenkter Visirebene dem Auge eine feine Spitze und lässt dieselbe fortwährend fixiren; wenn ausgesprochene Insufficienz des Internus vorhanden ist, so wird das eine Auge verhältnissmässig früh abweichen, es entsteht Strabismus divergens. Dies gilt aber blos für gut entwickelte Fälle. In vielen Fällen wird aber die Convergenz ausgehalten. 2. Man nähert wieder das Object immer mehr dem Gesichte des Kranken und lässt es fixiren, während dessen verdeckt man plötzlich von unten her ein Auge. Nun wird an diesem Auge das Bedürfniss des Sehens aufhören, es hört auch die forcirte Spannung des Rect. int. auf, und nun, wenn das binoculäre Sehen ausgeschlossen ist, wird das Auge hinter dem deckenden Schirm nach aussen abweichen. Auch dieser Weg bietet noch keine Sicherheit. 3. Man zeichnet auf ein Blatt Papier eine feine Linie mit einem stärkern Punkt in der Mitte, den man fixiren lässt und hält vor das eine Auge ein Prisma (von etwa 12^0) mit der Basis nach unten; dadurch werden die Strahlen gegen die Basis abgelenkt und es wird auf dem Auge, dem das Prisma vorgehalten ist, das

Netzhautbild nach abwärts von der Macula lutea entworfen, auf dem andern aber auf der Macula lutea selbst; es entstehen also Doppelbilder, welche nicht verschmolzen (überwunden) werden können, weil Rect. sup. und inf. nicht gut associirt sind. Es entsteht also kein secundäres Schielen, die Doppelbilder verbleiben. Ist nun keine Insufficienz des Internus vorhanden, so stehen die Bilder einfach über einander. Wenn aber Insufficienz des Internus da ist, so zeigen diese Doppelbilder nicht nur eine Höhen-, sondern auch Lateraldistanz. Dadurch also, dass man Doppelsehen provocirt, schliesst man die Möglichkeit des binoculären Sehens aus, es fällt das Bedürfniss der Interni, sich excessiv anzuspannen, weg, das Auge überlässt sich dem freien Lauf und so kommt es, dass die Doppelbilder aus einander weichen. Das ist das empfindlichste Experiment. 4. Ein anderes Mittel besteht darin, dass man prüft, wie stark ein Prisma sein muss, wenn es durch die Contraction des Internus, und dann wie stark es sein muss, wenn es durch die Contraction des R. externus überwunden werden kann. Es gibt nämlich dasjenige Prisma, welches durch die Contraction des Internus unschädlich gemacht (in Bezug auf Doppelsehen überwunden) wird, den Massstab für die Contractionsfähigkeit des Internus ab. Ebenso verhält es sich mit dem Externus. In der Regel verhält sich die Sache so, dass Prismen mit der Basis nach aussen angelegt (sogenannte abducirende Prismen) von 36 bis 40° durch die Contraction des Internus überwunden werden bei 6" Distanz des Objectes. Dagegen können dieselben so insufficient sein, dass sie blos 14 bis 16° überwinden, und es wird sich musculäre Asthenopie entwickeln.

Die Insufficienz der R. internus ist streng genommen gar nicht als Lähmung aufzufassen. Sie kommt vor bei angebornem Uebergewicht der Externi, ferner, wenn die Interni ungewöhnlich angestrengt sind, was bei hochgradiger Myopie der Fall ist, wo die Beweglichkeit des Bulbus erschwert ist. Am meisten tritt sie dann auf, wenn beide Umstände zusammenwirken. Ist Myopie höheren Grades vorhanden, so kann man wesentliche Erleichterung durch Concavgläser erhalten, weil man den Fernpunkt weiter vom Auge verlegt und der Kranke nicht so stark zu convergiren braucht. Ebenso kann man Erleichterung verschaffen durch Tragen von prismatischen Gläsern, welche mit der Basis nach innen gestellt sind. Allein wenn man ein sehr starkes Prisma nimmt, bekommt man noch mehr Insufficienz. Ausser der methodischen Uebung das Internus durch Prismen kann man aber radical heilen durch die Durchschneidung des Externus. Wenn man die Myotomie machen will, muss man zuvor ermitteln, wie gross die Contractionskraft des Muskels ist, um

darnach die Grösse der Sehnendurchschneidung zu messen, d. h. um den Effect der Operation nach Bedarf grösser oder kleiner zu machen. Man ermittelt also das Prisma, welches durch den R. internus, und welches durch den R. externus überwunden wird. Durch Anspannung der Externi können Prismen von 10 bis 14°, durch die der Interni solche von 30 bis 36° überwunden werden. Je stärker nun im gegebenen Fall das Uebergewicht der Externi ist, desto mehr muss ihr Uebergewicht gehoben werden.

7) **Lähmung des Rectus inferior.** Dieser Muskel stellt das Hornhautcentrum nach innen unten und neigt den verticalen Meridian mit dem obern Ende nach aussen. Demgemäss wird bei Lähmung desselben 1. der Bulbus richtig eingestellt in der oberen Hälfte des Gesichtsfeldes, in der unteren bekommen wir einen Beweglichkeitsdefect. Wenn wir mit dem Objecte gerade nach unten gehen, bleibt der Bulbus nach oben und zugleich nach aussen zurück; wenn wir nach innen unten gehen, bleibt er stark nach aussen oben zurück. 2. Wenn wir das kranke Auge zur Fixation zwingen und das gesunde verdecken, so steht das gesunde stark nach innen unten. 3. Die Doppelbilder gestalten sich folgendermassen: Da der R. inf. auf die Höhenstellung und auf die Neigung des verticalen Meridians einen Einfluss hat, so werden Doppelbilder nach unten auftreten und zwar, da das Auge nach aussen oben zurückbleibt, so wird das Bild oberhalb der Macula lutea entworfen, es wird also tiefer projicirt, als das des gesunden Auges. Der R. inf. hat auch Einfluss auf die Bewegung in der horizontalen Richtung, es wird also auch Lateraldistanz vorhanden sein. Ferner wirkt der R. inf. auch auf den verticalen Meridian. Dieser soll beim Blick nach unten mit dem andern parallel stehen und senkrecht auf die Horizontalebene. Es wird aber die Wirkung des R. inf. wegfallen, die verticalen Meridiane werden nach oben convergiren, die Doppelbilder sollten nach oben divergiren; da wir aber pathologische Divergenzstellung der Bulbi haben, so werden sie nach oben convergiren und gekreuzt sein. Nach rechts sind die Doppelbilder gleich hoch, aber in Maximaldistanz und in stärkerer Neigung. Nach links werden die Bilder weniger geneigt sein und eine geringe Lateraldistanz, aber einen grossen Höhenunterschied zeigen. 4. In Bezug auf das gestörte Muskelgefühl ist zu bemerken, dass der Kranke zu tief greift.

8) **Lähmung des Obliquus inferior** allein wird nicht beobachtet.

II. Strabismus.

Schielen ist die active Ablenkung eines Auges, vermöge deren die Sehachse desselben sich mit der des anderen nicht im fixirten Objecte kreuzt, sondern vor oder hinter demselben vorbeischiesst. Der Strabismus ist im Allgemeinen ein unwillkürlicher Act und beruht auf abnormer Contraction eines Muskels. Dabei ist das strabotische Auge im Stande, das Netzhautbild des vom andern Auge fixirten Objectes zu unterdrücken, daher in der Regel kein Doppelsehen trotz Abbildung der Objecte auf nicht correspondirenden Netzhautstellen. Bei Luscitas (bei dem unpassend sogenannten nicht concomitirenden Schielen) findet sich stets Doppelsehen, und zwar so lange, bis consecutiv active Ablenkung nach Seite des (nicht gelähmten) Antagonisten entstanden ist.

Arten des Strabismus. In Bezug auf die Richtung spricht man von Strabismus convergens, wenn die Sehachse des schielenden Auges vor dem Objecte, von Strabismus divergens, wenn sie hinter dem Objecte sich mit der optischen Achse des andern Auges schneidet. Im ersten Falle ist also die Ablenkung nach innen, in Folge excessiver Contraction oder Contractur des R. internus; im letzteren nach aussen, bedingt durch excessive Contraction des R. externus. Seltener ist die Ablenkung nach oben, Strabismus sursum vergens, oder nach unten, Strabismus deorsum vergens. Ferner ist der Strabismus stabil oder alternirend, je nachdem zum Fixiren bald das eine, bald das andere Auge verwendet wird. Die excessive Contraction des Muskels an dem abgelenkten Auge ist daher nicht eine permanente, wie etwa die Lähmung des afficirten Muskels bei Luscitas; der betreffende Muskel wird nur im Dienste des Sehactes in excessiver Contraction erhalten. Daher tritt das Schielen bei manchen Individuen auch nur unter gewissen Umständen, daher nicht continuirlich auf.

Findet das Schielen constant unter allen Umständen statt, so ist es continuirlich; findet es nur unter gewissen Umständen statt, z. B. blos beim Sehen in die Nähe oder in die Ferne, oder blos bei Gemüthsaufregung etc., so ist es periodisch.

Man unterscheidet gewöhnlich einen niedern, mittleren und hohen Grad von Strabismus. Diese ziemlich willkürliche

Eintheilung hat nur in ihrer Anwendung auf das Operationsverfahren einen Nutzen, wie wir später auseinandersetzen wollen. Beim niedern Grad steht der innere Cornealrand in der Thränenpunktslinie, beim mittleren Grad steht der Pupillarrand der Iris in der Thränenpunktslinie (der innere Cornealrand also nach einwärts von derselben); beim höchsten Grad steht das Centrum der Pupille in der Thränenpunktslinie (der Cornealrand ist also an der halbmondförmigen Falte oder verbirgt sich hinter derselben).

Symptome: 1. Constanz des primären Schielwinkels. Als solchen bezeichnet man jenen Winkel, welchen man erhält, wenn man einerseits von dem Punkte, wo die Gesichtslinie des schielenden Auges die des fixirenden schneidet, und andererseits von dem fixirten Punkte aus je eine Linie zieht auf die Grundlinie, d. i. die Verbindungslinie der Drehpunkte der Augen (Fig. 43). Während unter normalen Verhältnissen sich beide Sehachsen in dem fixirten Objecte schneiden, so dass sie einen Winkel bilden, dessen Spitze sich in dem Objecte befindet, kreuzt die Sehachse des schielenden Auges die des fixirenden vor oder hinter dem Objecte. Der so gebildete Schielwinkel bleibt gleich gross, wenn man mit dem Objecte durch den ganzen Horopter geht. Es ist klar, dass der Schielwinkel um so stumpfer ist, je mehr das Object angenähert wird, aber in demselben Horopter bleibt er sich stets gleich. Bei Strab. divergens schneiden sich die Sehachsen hinter dem Auge, der Schielwinkel liegt also hinter dem Auge, ist ebenfalls bei einer bestimmten Entfernung des Objectes constant.

2. Die Summe der ganzen Beweglichkeit des strabotischen Auges ist gleich der des gesunden Auges. Beide beschreiben einen Bogen von 180^0 oder um etwas weniger. Das Rotationsterrain beider beträgt also 180^0; nur ist das des schielenden Auges um etwas verschoben, so dass es mehr nach der Seite des excessiv contrahirten Muskels verlegt ist und das Auge nach dieser Seite hin excessiv weit bewegt werden kann, wogegen die Beweglichkeit nach der Seite des Antagonisten beschränkt ist. Daraus folgt noch, dass

3. das schielende Auge dem gesunden bei allen Bewegungen folgen kann. Dieses Symptom ist wichtig zur Unterscheidung von anderen Motilitätsstörungen (Lähmungen, Luscitas s. unten).

4. Verdeckt man das gesunde Auge, während der Kranke ein Object zu fixiren angewiesen wird, so stellt sich das schielende Auge zur Fixation ein (für den Fall, als es noch zum directen Sehen verwendet werden kann), hinter der verdeckenden Hand findet man aber nun das gesunde Auge schielend (secundäres Schielen) nach ein- oder auswärts, wenn das schielende Auge früher nach innen oder aussen abgelenkt war. Haben wir z. B. Strabism. convergens des linken Auges, und man verdeckt das rechte (gesunde) Auge, so wird der linke R. externus in vermehrte Thätigkeit versetzt, um das Object zu fixiren. Diese kann aber nur dadurch aufgebracht werden, dass der rechte R. internus sich synergisch contrahirt, und das rechte Auge schielt nach einwärts. Wenn aber früher das eine Auge nach aufwärts abgelenkt war, so wird das gesunde jetzt bei vorgehobener Hand nach abwärts schielen und umgekehrt. Bei diesem secundären Strabismus ist der secundäre Schielwinkel immer gleich dem primären.

5. Die Kopfhaltung des Schielenden. Da die Beweglichkeit des Auges nach der einen Seite hin erschwert ist, demnach auch das gesunde Auge für gewisse associirte Bewegungen Schwierigkeiten erleidet, so gewöhnt sich der Kranke das Object beim Sehen schräg gegen die Gesichtsfläche zu halten oder umgekehrt das Gesicht (den Kopf) nach derjenigen Seite zu drehen, wo die Bewegungen erschwert sind, wodurch das schielende Auge in der Richtung des ablenkenden Muskels nicht so sehr gedreht werden muss. Haben wir z. B. Strabismus convergens des rechten Auges, so wird beim Lesen das Buch nach rechts gegen die Antlitzfläche geneigt gehalten, oder der Kopf wird nach links gedreht, so dass das strabotische Auge mehr nach vorne, das gesunde weiter nach hinten zu liegen kommt. Der R. internus des rechten Auges ist nun nicht mehr contrahirt als der des linken Auges. Hiedurch ist auch ein geringer Grad von Strabismus maskirt, weshalb er oft auch übersehen werden kann. Deshalb lasse man den Kopf bei der Untersuchung auf Strabismus gerade halten. Diese Kopfhaltung muss auch nach stattgefundener Operation behufs Beseitigung des Strabismus, durch Uebung vor dem Spiegel abgewöhnt werden.

6. Das schielende Auge ist vom binoculären Sehacte ausgeschlossen, d. h. es wird zum directen Sehen

nicht verwendet, wohl aber zum indirecten. Das Bild des Objectes fällt nicht auf die Macula lutea, sondern auf eine periphere, also nicht identische Stelle der Netzhaut des schielenden Auges. Das Doppelbild, das aber entstehen sollte, wird auf eine bisher nicht erklärte Art unterdrückt.

7. Das schielende Auge wird zur Vergrösserung des seitlichen Gesichtsfeldes verwendet, und zwar wird immer nur die innere Hälfte der Retina zum indirecten Sehen benützt Das ganze Gesichtsfeld ist bei Strabismus convergens kleiner, bei Strab. divergens grösser als unter normalen Verhältnissen; aber auch bei Strab. convergens ist es grösser als bei einem Einäugigen.

8. Das schielende Auge versinkt allmälig in Amblyopie in Folge des continuirlichen Ausschlusses vom directen Sehen. Hat die Amblyopie schon einen hohen Grad erreicht, so stellt sich das schielende Auge, wenn man vor das gesunde die Hand oder einen deckenden Schirm vorschiebt, nicht mit der Macula lutea, sondern mit einer seitlichen (und zwar inneren) Partie der Netzhaut zur Fixation ein.

Differentialdiagnose. Nach diesen aufgezählten Merkmalen lässt sich leicht Strabismus von Lähmungen der Muskeln unterscheiden. Bei diesen finden wir immer, dass das kranke Auge blos in der Richtung des gelähmten Muskels zurückbleibt, in allen anderen Richtungen aber fixirt das kranke Auge ebenso wie das gesunde (d h. die Sehachsen beider schneiden sich im Objecte), nur in jener Partie des Gesichtsfeldes nicht, nach welcher die Sehachse des einen Auges wegen der Muskellähmung nicht hingelenkt werden kann. Wenn z. B. am rechten Auge der musc. rect. ext. gelähmt ist, erfolgt die Kreuzung der Sehachsen im Objecte blos in der rechten Hälfte des Sehfeldes nicht; das linke Auge kann rechts bewegt werden, das rechte aber nicht, daher fehlerhafte Stellung und Doppelsehen. Beim Strabismus ist die Beweglichkeit nach allen Richtungen vollkommen, aber fortwährend bleibt die Ablenkung der einen Sehachse. Die Summe der Beweglichkeit des gelähmten Auges ist also kleiner als die des gesunden. Ferner wissen wir, dass stets in der Bewegungssphäre des gelähmten Muskels Doppelbilder auftreten und das deutliche Sehen störend beeinflussen, was beim Strabismus nicht der Fall ist. Das gelähmte Auge wird auch zum directen Sehen verwendet, sobald die Lähmung das Auge nicht an der gemeinschaftlichen Fixation hindert. Bei Luscitas

(Schiefstehen der Augen) = passive Ablenkung des Bulbus ist die Summe der Beweglichkeit des Bulbus vermindert, ja der betreffende Bulbus kann sogar ganz starr in der Orbita verharren. Bewegt sich das gesunde Auge, so kann ihm das kranke nicht nach allen Richtungen folgen und bleibt bald unter einem grösseren, bald unter einem kleineren Winkel abgelenkt. Wir haben also bei Luscitas keinen constanten Schielwinkel, eine verminderte Excursionsfähigkeit, Unmöglichkeit, dem gesunden Bulbus in allen Richtungen zu folgen und das Vorhandensein der Doppelbilder als Eigenschaften, die Luscitas leicht vom Strabismus unterscheiden.

Die Luscitas ist im Allgemeinen die Folge der Lähmung eines oder mehrerer gerader Augenmuskeln, diese mag nun peripher oder central bedingt sein. Doch kann die Beweglichkeit des Auges auch auf andere Weise beschränkt sein, z. B. durch Entzündung am Perimysium oder in dem benachbarten Bindegewebe, ferner durch Verdrängung des Bulbus aus seiner Lage, endlich durch constringirende Narben, z. B. dicke, rigide Flügelfelle.

Aetiologie des Strabismus. Strabismus entsteht fast immer im Interesse des gemeinschaftlichen Sehactes, um vom Netzhautbilde des einen Auges abstrahiren zu können (Strab. opticus) oder durch Insufficienz oder anderweitige Erkrankungen der Muskeln (Strab. muscularis). Eine strenge Sonderung dieser beiden Arten des Strabismus, wie sie von Guérin herrührt, ist jedoch jetzt, wo der innige Zusammenhang zwischen Strabismus und den Refractionsanomalien durch Donders nachgewiesen ist, nicht leicht möglich. Wir wissen, dass nach Donders' Untersuchungen 1. Strabismus convergens meistens in Hypermetropie seinen Grund findet, 2. Strabismus divergens meistens Folge von Myopie ist. Die Erklärungen über diese Verhältnisse sind schon oben (Seite 357 und 372) erörtert worden. Ausser der Verschiedenheit des Refractionszustandes sind noch andere Umstände, welche die Disposition zu Strabismus steigern. Dahin gehören 1. Hornhauttrübungen (S. Seite 121) überhaupt Trübungen der brechenden Medien. 2. Amblyopie (herabgesetzte Sehschärfe) des einen Auges, ein gewisser Torpor der Retina. 3. Pathologischer Astigmatismus.

Als Strabismus muscularis aufzufassen ist der Strabismus 1. in Folge von Muskellähmung, wo nach langer Dauer constant

und unter allen Umständen das Doppelsehen unterdrückt wird. In Folge von Lähmung, z. B. des musc. rect. externus entsteht an demselben oder am andern Auge excessive Contraction des R. internus, wodurch das Doppelsehen elidirt wird, und es besteht dann Strab. convergens fort, auch wenn die Lähmung des R. externus wieder verschwunden ist. 2. Insufficienz der Muskeln führt zu Ablenkung des Auges in der Bahn des Antagonisten auch im emmetropischen Auge, bei welcher es auch zu asthenopischen Beschwerden kommt.

Es werden noch andere Ursachen der Entstehung des Strabismus angegeben, so namentlich willkürliches Schielen, Schielen in Folge von heftigen Gemüthsaffecten, von Convulsionen, von schweren Krankheiten, von unzweckmässiger Haltung der Augen. Wenn diese Umstände zur Entstehung des Strabismus beitragen, so geschieht dies stets unter der Voraussetzung der Ungleichheit des Refractionszustandes.

Am häufigsten ist der Strabismus convergens, minder häufig der Strab. divergens, während der Strab. nach oben oder unten sehr selten auftritt. In der grossen Mehrzahl der Fälle entwickelt sich der Strabismus im Kindesalter, aber auch später bis zum 18. Lebensjahre, selten über dieses hinaus. Im Beginn ist er nicht continuirlich und tritt nur aus gewissen Anlässen auf, wenn feine oder entfernt gelegene Objecte deutlich gesehen werden sollen etc. Allmälig tritt das Schielen häufiger und in Folge geringfügiger Veranlassungen auf, bis es endlich continuirlich bleibt. Zu bemerken ist, dass, wenn einmal Schielen sich einstellt, der Kranke sich stets mehr vom binoculären Sehen zu abstrahiren gewöhnt und daher immer leichter zum Strabismus sich neigt.

Prognose. Sie richtet sich nach der bedingenden Ursache. Sind Hornhauttrübungen, Amblyopie die Ursache des Strabismus, so ist wohl Aussicht auf Stellungsverbesserung vorhanden, aber selten ist die Wiederherstellung des gemeinschaftlichen Sehactes zu erwarten. Ist blos Hypermetropie oder Myopie vorhanden, so lässt der Strabismus eine günstige Prognose zu, indem nach der Operation durch Correction mittelst eines entsprechenden Glases die Geradestellung erzielt werden kann. Zweifelhaft ist jedoch die Prognose bei weit gediehener Amblyopie, oder wenn schon excessiver Strabismus vorhanden ist. In solchen Fällen ist es nöthig, zuvor ein orthopädisches

Verfahren einzuleiten, das gesunde Auge zu schliessen und allmälig von stärkeren zu schwächeren Gläsern zu übergehen.

Therapie. a) Orthopädische Behandlung. Schon im frühesten Kindesalter müssen alle Momente berücksichtigt werden, welche die Entstehung des Strabismus begünstigen. Daher meide man bei Kindern, denen das Scharfsehen Schwierigkeiten bietet, kleine Spielzeuge, welche die schwachen Augen des Kindes anstrengen, halte sie keineswegs frühzeitig zum Lesen, Schreiben etc. an. Ist ein bedeutender Refractionsfehler vorhanden, so nehme man keinen Anstand, diesen theilweise oder ganz zu neutralisiren; dabei stösst man wohl gewöhnlich auf Schwierigkeiten; allein vom Nützlichkeitsstandpunkte aus ist das Tragen von Brillen bei Kindern selbst im zartesten Alter geboten. Insufficienzen oder Paresen einzelner Muskeln sind durch entsprechende prismatische Gläser zu corrigiren. Sind Trübungen der durchsichtigen Medien vorhanden, so ist die Verhinderung des Strabismus sehr schwierig. Es empfiehlt sich demnach, so oft man die Augen des Kindes in einer fehlerhaften Stellung findet, entweder durch Vorschieben einer Hand vor das Auge, oder durch Verdecken des störenden Auges mit einem Lappen etc. den Sehact für kurze Zeit zu unterbrechen. Die Bewegung im Freien kann dazu beitragen, die Stellung der Augen dadurch zu verbessern, dass bald näher, bald entfernter gelegene Gegenstände fixirt werden.

Ein anderes Mittel zur Verbesserung des Strabismus sind Muskelübungen. Lässt man häufig das z. B. nach innen schielende Auge nach aussen sehen, so erhält dadurch der Rectus externus ein Uebergewicht, während der Internus dadurch entspannt wird. Leichter wird dies bewerkstelligt, wenn man das gesunde Auge öfters für einige Zeit verbindet. Ist ein alternirender Strabismus vorhanden, so ist abwechselnd bald das eine, bald das andere Auge zu verbinden.

Zur orthopädischen Behandlung gehört noch der Gebrauch von Schielbrillen, deren es drei Arten gibt: 1. Die seit Donders sogenannten stenopäischen Brillen, da man fälschlich annahm, dass das schielende Auge, durch die feine Oeffnung zu sehen gezwungen, seine fehlerhafte Stellung aufgeben würde. 2. Die Schielbrillen von Böhm bestehen aus einem mehr weniger intensiv blauen Glase vor dem gesunden, und einem farblosen vor dem schwächern strabotischen Auge. Durch die entsprechende Abschwächung des gesunden Auges (d. h. des Netzhautbildes desselben) und des Reizes könnte hiemit Gleichheit der Eindrücke beider Augen erreicht werden. 3. Gräefe's

Schielbrillen, welche sich noch am meisten empfehlen, bestehen aus Plangläsern, die zum Theile von der Seite her undurchsichtig sind. Bei Strabismus convergens des rechten Auges, wenn das Glas des linken an der Innenseite undurchsichtig ist, zwingt man das rechte Auge, häufiger für den rechten Theil des Gesichtsfeldes einzustellen.

Im Ganzen genommen kann man von der orthopädischen Behandlung nur selten einen vollkommenen Erfolg erzielen; sie ist nichtsdestoweniger nothwendig theils als Vorbereitung für die Operation, theils um nach geschehener Operation das Auge in zweckmässiger Stellung zu erhalten.

b) Operative Behandlung. Die Operation besteht in der Durchschneidung der Sehne des Schielmuskels, welcher über den Antagonisten das Uebergewicht erlangte. Worin besteht der

Effect der Operation? Man durchtrennt den Muskel nicht in seiner Continuität, sondern löst ihn von seiner Insertion an der Sclera ab, so dass er sich zurückzieht; er verliert jedoch nicht jeden Einfluss auf den Bulbus, sondern wird blos in seiner Wirkung mehr weniger beeinträchtigt. Wir wissen nämlich (s. S. 398), dass die Musc. recti die Tunica vaginalis bulbi durchbohren und von derselben eine Scheide bekommen, mittelst welcher sie mit der Scheidehaut des Bulbus im Zusammenhang stehen. Wird nun der Muskel an seiner Anheftungslinie durchtrennt, so kann er noch immer mittelst seines Zusammenhanges mit der Tunica vaginalis den Augapfel, wenngleich in geringem Grade, bewegen. Wir sehen also, dass der Grad der Verminderung des Einflusses, den der Muskel auf den Bulbus übt, von der Operation abhängig gemacht werden kann. Eine grosse Wunde der Binde- und Scheidehaut gestattet eine stärkere Zurückziehung des Muskels, so dass er weiter hinten an der Sclera anheilt und einen geringeren Einfluss auf die Beweglichkeit des Bulbus nach seiner Seite hin hat, als wenn die gemachte Wunde kleiner ist und die Anheilung mehr vorne stattfindet. Indem der Muskel z. B. 1‴ weiter hinten an die Sclera anheilt, ist er relativ um 1 Linie länger geworden.

Da der Operateur blos die excedirende Beweglichkeit des Bulbus zur Norm reduciren will, so muss man den Muskel in der ganzen Breite seiner Sehne von der Sclera ablösen. Wenn man z. B. bei Strabismus convergens den Rect. internus richtig durchschnitten hat, so wird unmittelbar nach der Operation der Bulbus nur so weit nach innen stehen, als es

normaler Weise möglich ist. Würde man aber zu viel durchschneiden, so dass der Muskel weiter hinten anheilt, so könnte eine dauernde Beeinträchtigung der Beweglichkeit des Bulbus nach der entsprechenden Richtung und vielleicht sogar gleich oder nach Verlauf einiger Wochen oder Monate Ablenkung nach der entgegengesetzten Richtung, also secundäres Schielen die Folge sein, daher darf man im Allgemeinen nicht mehr als ein Beweglichkeitsplus von höchstens 2‴ beseitigen. Bei geringen Graden von Strabismus werden wir demnach durch die Operation unser Ziel erreichen. Ist aber die abnorme Stellung bedeutender, so muss man durch die Operation am kranken Auge blos eine Stellungsverbesserung von 2‴ anstreben und erst später den gleichnamigen Muskel des andern (gesunden) Auges, soweit es nöthig ist, durchtrennen. Wenn man nämlich die Augen nach der Richtung des Internus des gesunden Auges stellen will (z. B. bei Strabismus convergens des linken Auges nach links sieht), so muss man, um einen stärkeren Effect zu erzielen, einen grösseren Willensimpuls darauf richten; da aber die Muskelbewegungen derart associirt sind, dass mit dem Internus des einen der Externus des anderen Auges bewegt wird, so ist es klar, wie durch die Durchschneidung des Rect. int. des gesunden Auges (nach geschehener Durchschneidung des Internus des schielenden Auges) eine nach der Operation etwa noch zurückbleibende krankhafte Convergenz des schielenden Auges vermindert oder ganz aufgehoben wird. Die Durchtrennung des Internus am gesunden Auge bewirkt nämlich, dass dieses um einen erforderlichen Bogen nach aussen fällt, so dass nun die optischen Achsen beider Augen parallel zu stehen kommen. In den meisten Fällen von hochgradigem Strabismus ist diese Nachoperation auch deshalb nöthig, weil bei langer Dauer des Zustandes auch der gleichnamige Muskel des gesunden Auges verkürzt wird.

Indication der Strabotomie (Myotomia ocularis). Die Operation ist in all' den Fällen angezeigt, wo der gemeinschaftliche Sehact durch die orthopädische Behandlung sich nicht herstellen lässt, wie es häufig bei geringen Graden der Fall ist; ferner in den meisten Fällen von hochgradigem Strabismus, wo blos durch die Operation die Herstellung des gemeinschaftlichen Sehens möglich ist. In jenen Fällen, wo das

abgelenkte Auge amblyopisch ist, bei der Untersuchung sich zur Fixation nicht einstellt, wird die Operation nicht aus optischen, sondern aus kosmetischen Rücksichten ausgeführt, um die durch die strabotische Entstellung bedingte Entstellung zu beseitigen. Ausser dem Strabismus ist die Tenotomie der Augenmuskeln noch in manchen andern Fällen angezeigt. Wir haben schon oben (s. S. 172) bei der künstlichen Pupillenbildung nach oben die Durchschneidung des Rect. sup. indicirt gesehen, damit nicht die neue Pupille durch das obere Lid verdeckt werde. Ferner erheischen gewisse Fälle von Lähmungen der Augenmuskeln die Durchtrennung des Antagonisten. Bezüglich der Zeit, in der die Operation vorgenommen werden soll, gilt im Allgemeinen das Alter zwischen dem 8. und 15. Jahre. Viele Aerzte operiren schon im frühen Kindesalter; Professor Arlt wartet mindestens das 8. Jahr ab, hauptsächlich wegen der orthopädischen Nachbehandlung. Wenn darauf gesehen wird, dass das stetig schielende Auge nicht in Amblyopie versinkt, so hat es keinen Nachtheil, die Operation bis dahin zu verschieben, wo der Verstand mehr entwickelt ist und man nach der Operation eher ein zweckmässiges Verhalten erwarten kann.

Der Instrumentenbedarf ist ein sehr geringer: eine Blömer'sche Pincette, eine nach der Schneide gekrümmte Scheere und ein Schielhaken.

Ausführung der Operation. Der Kranke muss nicht narkotisirt werden, damit man bald nach der Operation den Effect derselben durch willkürliche Bewegungen controliren könne, und kann auf einem Stuhle sitzen. Nachdem man dann das gesunde Auge verbunden, legt man einen Snowden'schen Lidhalter ein und fixirt den Kopf des Kranken durch einen Gehilfen. Man fasst hierauf die Conjunctiva $1\frac{1}{2}$—2‴ vom Hornhautrande entfernt, d. i. etwa vor der Insertionslinie der zu durchtrennenden Sehne (indem man den Kranken fortwährend auf die entgegengesetzte Seite sehen lässt), mit einer Pincette, hebt sie in einer Falte vom Bulbus ab und schneidet sie in der Richtung der Insertionslinie des Muskels durch, so dass die Conjunctivalwunde 3—4‴ lang wird. Hierauf, während der Operirte nach der entgegengesetzten Seite das Auge wendet, führt man dieselbe Pincette geschlossen in die Wunde und unter die Conjunctiva etwas rückwärts, lässt, hinter der Insertions-

linie angelangt, die Branchen auseinander federn bis auf 4‴, drückt sie knapp an die Sclera an und schliesst sie; hierauf schiebt man die eine Branche der Scheere zwischen Muskel und Sclera durch, gerade so, als ob man den stumpfen Haken hinter der Insertion durchführen wollte, und durchschneidet, indem man die Fläche des Scheerenblattes an die Sclera anlegt, die Muskelsehne so knapp als möglich an der Insertion. Man könnte auch, wie es andere thun, den Muskel erst mit einem stumpfen Haken umgreifen, hervorziehen und dann durchschneiden. Dies ist aber umständlicher und, was die Hauptsache, schmerzlicher. Sowie die Sehne mit ein oder zwei Scheerenschlägen durchschnitten ist, lasse man das Auge schliessen und den Patienten etwas ausruhen. Sodann, wenn die Blutung durch kaltes Wasser gestillt ist, prüfe man die Stellung oder richtiger gesagt, die Einschränkung der Beweglichkeit des Bulbus nach Seite des durchschnittenen Muskels.

Der Zweck der Myotomie an dem betreffenden Auge ist erreicht, wenn dasselbe gerade so weit nach Seite des durchschnittenen Muskels bewegt werden kann, als im normalen Zustande. Ist auch nur ein kleiner Theil der Sehne nicht durchschnitten, so ist das Schielen gewiss noch nicht behoben und die Beweglichkeit in der Richtung des betreffenden Muskels noch excessiv. In diesem Falle sieht man auch die Wunde nur wenig oder gar nicht klaffen. Man schreitet nun zur Aufsuchung des Undurchschnittenen. Dies geschieht mit dem stumpfen Haken, den man an die blosgelegte Partie der Sclera anlegt, knapp erst nach dem einen, dann nach dem andern Rande der Sehne führt und dann anzieht; wo noch ein Rest der Sehne an der Sclera sitzt, dort fühlt man beim Anziehen des Hakens Widerstand.

Wenn man sicher ist, nichts von der Sehne undurchschnitten gelassen zu haben, so prüfe man, ob der Kranke noch schielt oder nicht. Man lasse ihn abwechselnd mit dem einen oder mit dem anderen Auge einen in der Mitte des Gesichtsfeldes vorgehaltenen kleinen Gegenstand fixiren und beobachtet dabei die Stellung des andern Auges hinter der deckenden Hand (oder Platte). Wenn z. B. das eine Auge freigelassen, das andere verdeckt wird, und noch Convergenz besteht, so wird in dem Momente, wo man die Hand (Platte) von dem bessern (sehkräftigeren) Auge entfernt, sich dieses in die visio

directa einstellen und demnach eine Rotation von innen nach aussen machen.

Hätte man nicht blos die Sehne durchschnitten, sondern auch den Schlitz in der Conjunctiva und Tunica vag. zu gross gemacht, so dass also die Beweglichkeit des Bulbus nach Seite des durchschnittenen Muskels zu sehr beschränkt wäre, so würde man bei obigem Versuche finden, dass bald das eine, bald das andere Auge hinter der Hand oder Platte nach der entgegengesetzten Seite (also nach Durchschneidung eines Internus auswärts) abweicht, während das nicht verdeckte sich in der visio directa befindet. In diesem Falle müsste man sogleich zur Heftung der Wunde schreiten, um das zu starke Klaffen derselben und das zu weit hinten erfolgende Anheilen der Sehne an die Sclera zu verhindern. In der Regel werden zwei Fäden genügen, die Wunde zu vereinigen. Die Fäden werden nach 24—48 Stunden wieder entfernt.

Besteht aber nach vollständiger Trennung der Sehne von der Sclera noch Strabismus, so muss derselbe durch die Tenotomie an dem gleichnamigen Muskel des anderen Auges gehoben werden, und zwar bei Strabismus divergens sogleich oder den nächsten Tag; bei Strabismus convergens darf man die Durchschneidung auf dem zweiten Auge nur dann an demselben Tage oder doch vor vollendeter Wundheilung vornehmen, wenn noch ein hoher Grad von Ablenkung restirt; sonst würde man leicht Divergenz bekommen, oder zu deren Abwendung die Bindehautnaht anlegen müssen.

Hätte man es mit einem Strabism. sursum vergens zu thun, und bestände nach Durchschneidung des betreffenden Rect. sup. noch Ablenkung nach oben, trotzdem die Sehne völlig durchschnitten und die Beweglichkeit nach oben auf die Norm zurückgeführt ist, so müsste man den Rest des Schielens durch Durchschneidung des M. rect. inf. der anderen Seite zu beheben suchen. Umgekehrt bei Strabismus deorsum vergens.

Strabismus divergens schlägt nicht leicht in convergens um, daher kann, ja soll man wo möglich in einer und derselben Sitzung beiderseits durchschneiden, und darf man mit der Schlitzung der Binde- und Scheidehaut dreister sein. Dagegen hat man nach Strab. conv. um so eher divergens zu fürchten, je geringer die Ablenkung ist. Bei geringen Graden von Convergenz genügt fast durchaus die monolaterale Durchschneidung. Bei Strab. conv. mittleren Grades (Hornhautrand des schielenden Auges bei Normalstellung des andern steht zwischen Thränenpunktslinie und Karunkel) kann man durch ausgiebige Schlitzung der Binde- und Scheidehaut oft Geradstellung des Auges erzielen, jedoch meist schon mit leichter Beschränkung der Beweglichkeit des Auges nach Seite des durchschnittenen Muskels und mit Gefahr von Divergenz in späterer Zeit. Daher ist es gerathen, nach Durchschneidung auf dem einen Auge einige Tage zu warten, bis die Wund-

heilung beendet, und dann auf dem zweiten Auge zu durchschneiden. Bei höchsten Graden (Hornhautrand hinter der halbmondförmigen Falte versteckt bei Normalstellung des anderen Auges) genügt die monolaterale Durchschneidung nie, und ist es sehr oft am besten, beiderseits in einer Sitzung zu durchschneiden oder doch noch vor erfolgter Anheilung des Muskels an dem erstoperirten.

Folgen der Operation. Vollkommen richtige Einstellung beider Augen und binoculäres Sehen wird wohl nur in einer relativ geringen Zahl von Fällen erreicht, dagegen annähernd richtige, also den kosmetischen Anforderungen mehr weniger genügende Stellung der Augen beinahe in allen richtig operirten Fällen. Bleibt ein noch störender Grad von Abweichung zurück, so wiederhole man die Operation, jedoch erst nach mehreren Wochen, bis nämlich der Vernarbungsreiz vorüber ist. Die Auffindung und Ablösung des Muskels ist im Allgemeinen schwieriger, weil die Anheftung wenigstens theilweise an abnormer Stelle und wohl auch in grossem Umfange und nicht in einer Linie stattfindet. Je geringer der Rest der Ablenkung ist, desto vorsichtiger muss abgelöst und getrennt werden, um nicht nachher Insufficienz des durchschnittenen Muskels zu erhalten. Hat man nun einen Fall vor sich, in welchem sich Insufficienz des Muskels wegen übermässiger Rücklagerung zeigt, so warte man, wo nöthig, die Zeit ab, wo der Vernarbungsreiz vorüber ist, also höchstens noch etwas Röthe in der Gegend der Wunde besteht; dann schreite man zu der sogenannten Vorlagerung. Diese besteht darin, dass man zuerst den zu weit zurückgelagerten Muskel mit möglichster Schonung seiner Substanz von der Sclera ablöst, dann seinen Antagonisten etwas hinter seiner Insertion durchschneidet, durch dessen Sehnenstumpf eine Fadenschlinge zieht und mittelst dieser den Bulbus nach der Seite des zuweit zurückgelagerten Muskels rollt, so dass dessen eben abgelöste Sehne (vorderes Ende) mit einer Stelle der Sclera in Berührung kommt, welche etwas näher gegen die Cornea hin liegt, als die ursprüngliche Insertionsstelle. Während der Bulbus durch eine passende Befestigung der Fadenschlinge über den Nasenrücken oder über einer Pflasterwalze in der genannten Stellung erhalten wird (durch 3 bis 4 Tage), bis der zu weit rückgelagerte Muskel an der neuen Stelle angeheilt ist, muss

auch das andere Auge geschlossen erhalten werden. Zeigt sich dann ein leichtes Uebermass von Correctur, so ist das nicht ungünstig, denn bis zur Ausgleichung des Wund- und Vernarbungsreizes lässt jede solche Correctur etwas nach, so dass eine nach der Abnahme des Fadens eben genügende späterhin sich leicht als ungenügend erweisen kann.

Diese Vorlagerung ist, nebenbei bemerkt, auch in jenen Fällen angezeigt, in welchen ein Muskel in Folge von Lähmung insufficient ist oder anderweitig nicht mehr in volle Thätigkeit gesetzt werden kann. Es versteht sich von selbst, dass, wenn dem gelähmten Muskel eine weiter nach vorne (näher gegen die Cornea) gelegene Insertion gegeben werden soll, die Bindehaut schon nahe an die Cornea (1—1½‴) durchschnitten und nach hinten abgelöst werden muss Behufs dieser Operation (der Vorlagerung) kann die Chloroformirung kaum umgangen werden, ausser bei sehr resoluten Patiente .

III. Nystagmus.

Man versteht darunter kleine Excursionen der Bulbi, welche diese beständig oder fast beständig und in rascher Aufeinanderfolge zeigen. Ob der Kranke die Sehachsen parallel stellt oder ein Object fixirt, die Bulbi befinden sich in fortwährenden Schwankungen, sie zittern immer (Nystagmus = Augenzittern), auch wenn der Kranke gedankenlos vor sich hinstarrt.

Es gibt zweierlei Bewegungen. Die Bulbi bewegen sich nämlich a) entweder nach rechts und links, also nach Seite des Rect. int. und ext. oscillatorischer Nystagmus; b) oder sie rotiren fortwährend, also in der Bahn der schiefen Muskeln, d. i. rotatorischer Nystagmus. Es kommen auch Fälle vor, in denen diese beiden Arten der Bewegung combinirt sind, wo jedoch bald die eine, bald die andere in vorherrschender Weise hervortritt, also c) gemischter Nystagmus. Diese Fälle sind selten. Der Nystagmus kommt gewöhnlich vor in Gesellschaft mit Affectionen, welche schon in den ersten Lebensjahren Sehschwäche bewirken, z. B. bei Hornhauttrübungen nach Blennorrhoea neonatorum, bei gewissen Staarformen (Schichten-, Pyramidenstaar), ferner mit angebornen Anomalien der Netzhaut (Amblyopie), der Linse (angeborner Staar, Coloboma). Man weiss übrigens noch nicht, ob er sich erst später entwickelt, oder ob er angeboren ist.

Der Nystagmus kann das ganze Leben persistiren, manch-

mal aber, wenn es gelingt, die Anomalie, welche ihm zu Grunde liegt, zu beseitigen, verliert er sich. Auffallend ist dies (bei Nystagmus in Folge von angebornem Pigmentmangel, der durch dunkle Brillen behoben wird. Eine Therapie (oder eine Operation) behufs Beseitigung des Nystagmus ist nicht anzuwenden.

Es ist das Auftreten des Nystagmus noch nicht vollkommen erklärt. Es gibt verschiedene Hypothesen. Arlt behauptet, dass der Nystagmus im Dienste des Sehactes stattfindet. Da die Bewegungen ungemein rasch auf einander folgen, könnte es so geschehen, dass die Deutlichkeit des Netzhauteindruckes gesteigert wird, wenn rasch auf einander Impulse auf die Netzhaut stattfinden. Der Netzhauteindruck ist auf dem ersten erregten Punkt noch nicht geschwunden, während schon der zweite Punkt erregt wird. Es könnten sich also diese Eindrücke summiren und so das Sehen etwas ermöglichen. Uebrigens ist es noch Hypothese.

Zwölftes Hauptstück.

Augenlider.

Anatomie. Die Augenlider (palpebrae), deren es ein oberes und ein unteres gibt, welche den Eingang zur Orbita abschliessen, zeigen eine vordere, mehr convexe, von der Haut überzogene, und eine hintere, von der Conjunctiva überkleidete und dem Bulbus zugekehrte Fläche. Mit ihren freien Rändern bilden sie die sogenannte Lidspalte (rima palpebrarum), welche nach aussen mit einem spitzigen, nach innen mit einem abgerundeten Winkel, Canthus externus et internus, aufhört. Untersucht man den freien Lidrand, so findet man, dass er 1‴ breit ist, eine äussere abgerundete und eine innere rechtwinkelig zugeschärfte Lefze zeigt. Längs der ersteren sprossen die Cilien (Wimpern) hervor, längs der letzteren sieht man die Mündungen der Meibom'schen Drüsen. Die Lider hängen mit dem Orbitalrande durch die Fascia tarso-orbitalis sup. et inf. und durch das Ligamentum canthi internum et externum zusammen. Mittelst des Levator palp. sup. kann das obere Lid gehoben, und mittelst des Orbicularis können die Lider geschlossen werden.

Schichtungsverhältnisse der Lider. Die Lider bestehen aus mehreren Schichten, und zwar von hinten nach vorne aufgezählt aus der Conjunctiva tarsi, dem Lidknorpel, dem Kreis- oder Schliessmuskel und der Haut. (Fig. 1).

1. Die Conjunctiva tarsi, d. i. jene Partie der Bindehaut, welche die Innenfläche der Lider auskleidet und durch ihre Papillen (Papillarkörper) ausgezeichnet ist.

2. Die Lidknorpel, tarsi, bilden gleichsam das Gerüste der Augenlider. Sie zeigen eine halbmondförmige Gestalt mit einem gegen den Orbitalrand convexen, scharfen und gegen die Lidspalte hin horizontalen, breiten Rand. Der obere Tarsus ist in der Mitte von oben nach unten circa 4‴, der untere 2‴ breit, von rechts nach links mehr als 1″ lang. Der Lidknorpel ist nach aussen mehr zugespitzt, nach innen mehr abgestumpft und steht mit dem Orbitalrande durch die Fascia tarso-orbitalis in Verbindung. Diese ist als Fortsetzung des die Orbita auskleidenden Periosts (Periorbita) anzusehen, welches vom Orbitalrande gegen den convexen Rand des Lidknorpels als Fascia tarso-orbitalis hinzieht, dann die äussere Fläche desselben, den horizontalen Rand und die innere Fläche als Perichondrium überkleidet, hierauf weiter nach aufwärts zieht, um mit dem zwischen dem Orbitalrande und dem convexen Rande des Knorpels befindlichen Blatte zu verschmelzen, und endlich (nicht gegen den Orbitalrand, sondern) gegen den Bulbus als Fascia tarso-ocularis sich begibt, um hier mit der Tunica vaginalis zu verschmelzen. Am inneren Winkel des Lidknorpels inserirt sich das Ligamentum canthi int., ein etwa 2‴ breites, zellig fibröses Bändchen, welches am Stirnfortsatz des Oberkiefers entspringt, also horizontal verläuft und 3‴ lang ist. Die vordere Fläche des inneren Lidbandes liegt unter der Haut, mit dieser fest verbunden, während die hintere Fläche mit dem Thränensacke fest zusammenhängt. Zwischen dem äusseren Ende des Lidknorpels und dem äusseren Orbitalrande verläuft das Lig. canthi ext., welches als verdichtetes Gewebe der Fascia tarso-orbitalis zu betrachten ist.

Der Knorpel selbst besteht aus verdichtetem Bindegewebe, in welchem man einzelne Knorpelzellen eingestreut findet. In diesem Gewebe befinden sich die Meibom'schen Drüsen, das sind acinöse Drüsen, die aus einem langen, von oben nach unten verlaufenden Ausführungsgange bestehen, in welchen zahlreiche Acini münden. Die Mündungen der Ausführungsgänge sind an der inneren Kante (Lefze) des Lidrandes neben einander angereiht. Ihr Secret ist das Sebum palpebrale (Augenbutter), welches wasserhell, flüssig und fettig ist und beim Vertrocknen talgähnlich wird. Die Meibom'-

schen Drüsen sind durch die Conjunctiva als gelbliche Körnchen sichtbar.

3. Der Kreis- oder Schliessmuskel, M. orbicularis palpebrarum, ist ein membranartiger, dünner Muskel, welcher die äussere Fläche des Tarsus, die Fascia tarso-orbitalis und die Knochen des Orbitalrandes an der äusseren Fläche bedeckt. Er entspringt an der oberen Fläche des Lig. canthi int. und den benachbarten Knochenflächen (Leiste des Oberkieferfortsatzes, Crista lacrymalis), beschreibt einen Kreis und kehrt wieder zum inneren Augenlidbande zurück. Man unterscheidet an diesem Muskel a) eine portio minor, das ist jener Theil der Muskelfasern des Sphincter palp., welche, dicht an einander gedrängt, am Lidrande unter dem Tarsus liegend, dazu bestimmt sind, den Lidrand an den Bulbus angedrückt zu halten, also den Lidschluss zunächst bewirken; b) die portio major besteht α) aus einer Gruppe von Muskelfasern, welche den Lidknorpeln anliegend, diese an den Bulbus anpressen; besonders gilt dies vom unteren Lide; β) aus einer noch mehr peripher gelegenen Gruppe von Muskelfasern, die thatsächlich eine Kreisform beschreiben, indem sie auf den Knochen des Orbitalrandes aufliegen. Diese Partie der Muskelfasern vermittelt die Herbeiziehung der Haut gegen die Orbitalöffnung, wodurch ein kräftigerer Lidschluss bewirkt wird.

Aus dem Vorhergehenden ist ersichtlich, dass die dem Lidrande zunächst verlaufenden Muskelfasern fast horizontal dahin ziehen, während die von ihm entfernten Fasern desto mehr gekrümmte Bögen beschreiben, je grösser ihre Entfernung vom Lidrande ist. An der äussersten Peripherie hängen die Muskelfasern nach oben mit dem M. frontalis und Corrugator superciliorum, nach unten mit dem M. zygomaticus min. und dem Levator alae nasi et labii sup. Die peripheren Muskelfasern liegen weniger dicht an einander und lassen Lücken frei, durch welche vom unterliegenden Gewebe Bindegewebsfasern zur Haut ziehen, weshalb bei der Contraction der peripheren Muskelfasern die Haut herangezogen wird, was insbesondere in der Gegend der äusseren Commissur der Fall ist.

4. Die Haut über den Lidern ist sehr zart und dünn, fettlos, dehnbar und in Falten leicht aufhebbar; nur am Lig. canthi ext. besonders aber am internum und am Lidrande haftet sie fest am unterliegenden Gewebe. Zahlreiche Schweissdrüsen und kleine Bälge von feinen Haaren befinden sich im Unterhautgewebe.

Die Cilien (Wimpern) haben ihre Bälge in einem von

Fettgewebe mehr weniger durchsetzten, daher dunkelfarbigen Gewebe zwischen dem Tarsus und den Muskelfasern des Orbicularis $^3/_4$—1‴ von der Randfläche des Lides entfernt. Die Cilien treten, wie schon erwähnt, an der äusseren Kante des Lidrandes hervor. An den Haarzwiebeln sind zahlreiche Talgdrüsen, deren Secret die Cilien beölt.

Der Levator palpebrae sup. entspringt am oberen Umfange des Foramen opticum gemeinschaftlich mit dem Rectus sup. und int., breitet sich vor seiner Insertion fächerartig aus und inserirt sich in der Fascia tarso-orbitalis, wodurch er auf das Lid wirken kann. Er wird versorgt vom Oculomotorius, während der Orbicularis vom Facialis versorgt wird. Sensitive Fasern erhält das Lid vom Trigeminus.

Die Arterien der Lider stammen zum Theil aus der Art. ophthalmica, zum Theil aus Zweigen der Carotis ext. Es finden überhaupt zahlreiche Anastomosen statt zwischen der Art. supraorb., frontalis, lacrymalis, angularis, transversa faciei, temporalis prof. und infraorbitalis. Durch diese Anastomosirung entsteht wie an der Iris ein äusserer grösserer und innerer kleinerer Gefässkreis, arcus tarseus superior et inf.

Die Venen sind die Venae tarseae sup. et inf., welche sich in die V. temporales mediae und in die V. faciales ant. ergiessen.

I. Entzündliche Erkrankungen der Augenlider.

a) **Entzündungen der Lider erysipelatösen Charakters.** Man findet solche sehr selten blos auf die Lider beschränkt, sie treten gewöhnlich im Verein mit Erysipel der Haut, der Wangen und Stirne, ferner bei verschiedenen Augenkrankheiten auf. Eine wesentliche Rolle spielt dabei das Erysipel der Augenlider nicht und erheischt die gewöhnliche Behandlung des Erysipel. Wichtig ist eine chronische Verdickung der Lider, die einen sehr bedeutenden Grad erreichen kann, so dass die Eröffnung der Lidspalte mit Schwierigkeiten einhergeht. Man findet diese schmerzlose Verdickung namentlich bei scrophulösen Individuen, wo in Folge langwieriger, mit Blepharospasmus einhergehender Augenentzündungen Zunahme des Unterhautbindegewebes stattfand. Dabei erscheinen Einpinselungen von Jodtinctur als zweckmässig.

b) **Furunkeln** kommen besonders gegen den Augenbrauenbogen hin vor. Sie unterscheiden sich in nichts von solchen an anderen Stellen. Eadem therapia.

c) **Vereiterung des Unterhautzellgewebes** in der Nähe des Augenbrauenbogens kommt zuweilen, besonders in der Jugend vor. Die Sache ist von keinem Belang; nur darf man sie nicht mit Periostitis und Caries des Orbitalrandes verwechseln, welche bei Scrophulosis auch ziemlich häufig vorkommt. Besonders gut erweist sich die Anlegung eines Druckverbandes.

d) **Blepharadenitis.** Entzündung der Zeis'schen Drüsen. An den Haartaschen der Cilien kommen Balgdrüsen vor, welche unter dem Namen der Zeis'schen Drüsen bekannt sind und den Ausgangspunkt der Lidrandentzündung, Blepharadenitis ciliaris, abgeben.

Wir unterscheiden: 1. die solitäre, 2. hypertrophische, 3. ulcerative, 4. squamöse Form derselben.

1. Die solitäre Form der Blepharadenitis kommt häufig vor. Man findet an einzelnen Stellen des Lidrandes eine knotige Anschwellung und Röthung und darüber an der Basis der Cilien fest haftende Krusten. Wenn man diese entfernt, findet man auch eine kleine Oeffnung, welche in ein Abscesschen führt. Gewöhnlich ist es, wenn man auf diesen Knoten drückt, dass man einen Tropfen Eiter entleeren kann. Der übrige Lidrand ist intact. Man findet diesen Zustand ohne Affection der andern Gebilde, zumeist aber bei Conjunctivitis lymphatica, selten auch bei Blennorrhoe des Thränensackes.

2. Die hypertrophische Form charakterisirt sich durch Verdickung des Lidrandes in toto. Er ist bläulich roth gefärbt, an einzelnen Stellen mit Schüppchen oder Krusten bedeckt. Man bezeichnet diese bedeutende Verdickung des Lidrandes mit dem Namen Tylosis (Schwielenbildung).

3. Die ulcerative Form ist dadurch charakteristisch, dass Abscessbildung in den einzelnen Haartaschen erfolgt, dass die Haartasche das Haar verliert und die ganze runde Figur einbüsst. Man findet demnach kleine (Eiterpunkte) Abscesschen, aus deren Mitte meist eine Cilie hervorgeht. Meist findet man bei der Untersuchung intensive Krusten von grünlich bräunlicher Farbe, darunter Excoriationen, welche den Haartaschen entsprechen. Wenn man die Kruste entfernt, geht

oft die Cilie mit, oder man kann sie doch leicht ausziehen. Nach Entfernung der Kruste findet man die Cutis roth, ohne Epidermis und leicht blutend. Diese Form ist sehr hartnäckig und bedingt gewisse Verbildungen der Lider, welche theilweise unheilbar sind. Namentlich in Folge wiederholt auftretender Schuppenbildung wird die Innenfläche des Lides allmälig nach aussen gekehrt und man findet die Lider roth gesäumt, also eine Art Ectropium der Conjunctiva. Dieses wird aber nie beträchtlich, höchstens 2—2½‴. Ist der Zustand so weit gediehen, so wird man die Mündungen der Meibom'schen Drüsen nicht mehr auffinden können. Zuweilen findet man bedeutende Degeneration des Lidrandes, die Cilien fallen aus, (Madarosis), die Drüsen schrumpfen, die Lidränder schliessen nicht genau an den Bulbus an. Diese Fälle sind unheilbar.

4. Die squamöse Form ist charakteristisch durch Schuppenbildung zwischen den einzelnen Cilien, ähnlich der Seborrhoë an der Kopfhaut. Die Krankheit hat weiter keinen Nachtheil, es kommt nicht zu Schrumpfung, nicht zu Verschwärung, sondern es bilden sich nur von Zeit zu Zeit neue Schuppen, unter denen die Haut sehr empfindlich ist, da sie sehr zart ist und leicht blutet. Diese Form ist blos lästig wegen der Entzündung der Conjunctiva, die sie fortwährend unterhält.

Aetiologie. In der Mehrzahl der Fälle steht die Blepharadenitis mit dem scrophulösen Allgemeinleiden in Verbindung. Häufig findet man derlei Augen auch in einem Reizzustande. Die squamöse Form kommt bei Leuten mit zart organisirter Haut vor. In einzelnen Fällen mag die solitäre Form bedingt sein dadurch, dass der Kranke sich nicht rein hält, dass er in schlechter Luft lebt, wodurch der Ausführungsgang der Zeis'schen Drüse verstopft wird. Auch in Folge von acuten Exanthemen kommt diese Krankheit vor, namentlich bei Variola, und zwar insbesondere die ulcerative Form.

Therapie. Vor Allem ist die Entfernung der Krusten und des Eiters angezeigt, sollen die anzuwendenden Mittel einen Effect haben. Man kann nämlich sehr schöne Resultate erzielen. Schon vor Alters hat man den rothen Präcipitat angewendet und ist dieser in der That noch jetzt ein wichtiges Mittel, wenn es richtig angewendet wird. Je nach dem Grade der Erkrankung gibt man 1—2 Gran rothen Präcipitat auf die Drachme Fett. Es muss ausdrücklich „Misce exactissime"

hinzugefügt werden, weil sich sonst Klumpen bilden und dann stark reizen. Ferner gibt man nie grosse Quantitäten, weil die Salbe ranzig wird und dann mehr schadet als nützt. Ergo: Rp. Merc. praecipitati rubri gran. I vel II, Ungt. emoll. vel rosat. drachmam. M. exactissime f. Ung. ophth. d. S. erbsengross vor dem Einschlafen an die geschlossenen Lidränder einzureiben. Die Krusten müssen, nachdem sie aufgeweicht sind (etwa mit lauem Eibischthee), oder einfach mit der Pincette entfernt werden, wobei aber die Empfindlichkeit mancher Leute Widerstand leistet. Vor dem Einschlafen lässt man die Lider schliessen und reibt dann ein erbsengrosses Stück von der Salbe an den Lidrand (nicht auf das ganze Lid) ein, lässt hierauf die Lider fortwährend die Nacht über geschlossen halten und des Morgens, erst nachdem die Augen ausgewaschen sind, öffnen. Man mache eher etwas zu wenig als zu viel. Die Krusten müssen öfters entfernt, Reinlichkeit überhaupt beobachtet werden. Die rothe Präcipitatsalbe hat gute Resultate; sie kann aber schaden, wenn man unvorsichtig ist. Es kann intensive Röthung der Lider oder Oedem auftreten. Wenn dieses geschieht, kann man sicher sein, dass die Salbe schlecht angewendet wurde Manchmal wirkt sie wieder nichts; da sind wieder wahrscheinlich die Krusten nicht entfernt worden. Die Salbe muss durch längere Zeit, durch Wochen und Monate angewendet werden. Aehnlich wie die rothe wirkt die weisse Präcipitatsalbe, namentlich wenn die exulcerirende Form auftritt. Rp. Merc. prp. albi, Florum Zinci aa grana duo, Ungt. emoll. drachmam. Anwendung wie früher. Auch wendet man die Emmery'sche Salbe an: Rp. Merc. prp. alb. grana V, Picis liquidae scrupulum, Ungt. emoll. drachmam. Sie wird mit einem Pinsel in der Breite von 2—3‴ eingestrichen und nach einer Stunde wieder weggewischt. Man wendet auch Deutojoduretum Hydr. $^1/_2$ Gr. auf die Drachme an.

Wichtig ist noch, dass man zuweilen nach Entfernung der Krusten ziemlich stark ätzen kann. Es bildet sich ein brauner Schorf, der in 2—3 Tagen locker wird. Dann lässt er sich leicht entfernen und unter ihm findet man schon Epidermis. Dieses nützt insbesondere bei der ulcerativen Form.

Wenn Ectropium da ist, so trachte man die Haut so weich als möglich zu machen, etwa mit einer Zink- oder Präcipitatsalbe, oder einfach mit Crême céleste auf Leinwand gestrichen und aufgelegt. Dadurch wird die Haut wieder geschmeidiger. Wenn die Reposition des Ectropiums so nicht erzielt wird, bleibt nichts übrig, als zu operiren.

Zu bemerken ist noch, dass man die allgemeine Behandlung einleiten müsse, wenn die entzündliche Erkrankung von einem Allgemeinleiden, z. B. Scrophulose, abhängt.

e) **Hordeolum (Gerstenkorn)** mit der Modification **Chalazeon (Hagelkorn).** Man versteht darunter Entzündungen der Meibom'schen Drüsen. Wenn eine Acinusgruppe derselben erkrankt ist, die mehr nach vorne liegt, so machen sich die entzündlichen Erscheinungen mehr nach vorne hin gegen die Haut geltend und man nennt dies Hordeolum externum; während, wenn die Entzündung mehr gegen die Conjunctiva hin auftritt, man von einem Hordeolum internum spricht. Die Geschwulst ist mehr weniger vom Lidrande entfernt; es stellt sich nach Verlauf einer gewissen Zeit Eiterung in derselben ein und es lässt sich deren Zusammenhang mit den Meibom'schen Drüsen nachweisen. Man kann nämlich entweder Eiter aus der Meibom'schen Drüse entleeren, oder man sieht in derselben einen Eiterpfropf, oder endlich man sieht die eine oder andere Drüse entartet.

Erscheinungen. Das Augenlid ist im Anfange der Entstehung des Hordeolum gegen Berührung empfindlich, das Auge thränt, dann tritt eine Geschwulst auf. Wenn das Gerstenkorn mehr in der Mitte ist, wo die Haut dünner ist, macht es weniger Schmerz; wenn es aber gegen den äusseren oder inneren Winkel hin auftritt, wo die Haut dichter ist, so sind die Erscheinungen heftiger. Im Allgemeinen hat man eine Geschwulst, über welcher die Haut leicht roth und oedematös geschwellt ist; an der Spitze derselben zeigt sich schliesslich ein weisser Punkt, durch welchen sich endlich der Eiter entleert. Gegen den inneren Rand sitzend, veranlasst es oft bedeutende Erscheinungen, heftigen Schmerz, Thränenfluss, Lichtscheu, ja oft auch Schwellung der Lider und Chemosis, so dass man das Ganze mit acuter Blennorrhoe verwechseln kann. Die Unterschiede sind folgende: Die Empfindlichkeit ist besonders an einer Stelle stark, die Röthe und Geschwulst ebenfalls an einer Stelle am stärksten, geringe Schleimsecretion, und wenn Chemosis da ist, so ist die Bindehaut nie roth, sondern nur blass. Auch ist die Chemosis nur in der nächsten Nähe des Gerstenkorns.

Verlauf und Ausgang. 1. Es kommt oft vor, dass keine Eiterbildung eintritt, es findet also Zertheilung statt.

2. Das Gewöhnliche aber ist, dass die Haut über dem Gerstenkorn erweicht und die Eitermasse sich entleert, nachdem sich ein gelber Punkt gebildet hat, die Geschwulst sinkt dann zusammen und die Abscesshöhle schliesst sich; die Meibom'sche Drüse verödet. 3. Es kommt nicht zum Durchbruch, sondern der Raum bleibt mit Eiter gefüllt zurück, welcher dann secundäre Veränderungen eingeht. Es kommt zur Colloidmetamorphose und die entzündlichen Erscheinungen gehen zurück. Man bezeichnet diesen Zustand als Chalazeon. Es ist dies also nur eine secundäre Veränderung des Hordeolum.

Therapie. In der ersten Zeit, wenn die Geschwulst erst begonnen hat, kann man kalte Umschläge versuchen; wenn aber bereits Eiterung sich einstellt, passen nicht mehr kalte, sondern warme Umschläge. Zeigt sich Eiter, so ist es zweckmässig, ihn zu entleeren, und zwar durch Einstechen mit einem spitzen Messer oder einfach durch Ausdrücken (welch letzteres aber Schmerz verursacht). Die Abscesshöhle fällt dann zusammen, schliesst sich und die Meibom'sche Drüse ist zu Grunde gegangen. Anders ist es, wenn das Hordeolum sich in ein Chalazeon umgewandelt hat. Der Inhalt wird immer geringer und verwandelt sich endlich in eine schmierige Masse, welche in einer Bindegewebshülle eingeschlossen ist. Wenn ein Chalazeon da ist und der Kranke sich nicht operiren lassen will, kann man Jod oder rothen Präcipitat versuchen. Am besten ist es immer das operative Verfahren einzuleiten. Hier sind Meinungsverschiedenheiten. Einige sagen, es genüge nicht, einfach einzuschneiden in den Sack, sondern man müsse den ganzen Sack herausnehmen. Man hat auch complicirte Vorrichtungen — eigenthümliche Zangen und Platten — angegeben. An der wiener Schule ist dies nicht modern, sondern es wird ganz einfach von der Bindehaut aus eingeschnitten und der Knoten hervorgerollt. Dann comprimirt man den Knoten, so dass die Oeffnung klafft, durch welche nun der Inhalt zu Tage tritt. Manchmal ist ein starker Druck nöthig. Oft bleibt ein Rest zurück. Die Blutung kann ziemlich intensiv werden; man hat aber darauf zu sehen, dass kein Blut in der Höhle bleibe. Man muss daher das Blut aus der Wunde entfernen und kann dann den Druckverband anlegen. — Einzelne Autoren schlagen vor, mit dem Daviel'schen Löffel einzugehen, um Reste zu

entfernen. Es ist aber nicht conditio sine qua non, dass man die Reste völlig entferne.

Manchmal findet man bei grossen Chalazea eine Degeneration der Bindehaut in Form von polypenartigen Wucherungen. Manchmal findet man auch eine Oeffnung, durch welche man in die Höhle gelangt. Dies geschieht dann, wenn das Chalazeon sich spontan eröffnet hat. Diese Wucherungen müssen abgetragen und darauf stark geätzt werden.

f) **Phthyriasis palpebrarum.** Zur Entzündung des Augenlidrandes gibt auch Anlass die Gegenwart von Läusen (besonders Morpionen). Man sieht dieselben fest geklammert zwischen den Cilien, so dass man das Ganze mit Krusten, wie sie bei Blepharadenitis sind, verwechseln kann. Man muss deshalb zur Loupe greifen. Die Läuse geben Anlass zu wahrer Blepharadenitis, zu Bindehautentzündungen, und bei grösserer Ausbreitung zu Entzündungen der Cornea. Man tödtet die Thiere durch Einreibungen mit grauer Salbe.

II. Pseudoplasmen der Augenlider.

1. **Wasserbläschen (hydatis).** Es ist eine etwa erbsengrosse, nahe dem Lidrande sitzende, mit Flüssigkeit gefüllte Cyste, welche bald einzeln, bald in grosser Zahl auftritt. Die Wasserbläschen sind sehr unangenehm, veranlassen Jucken und Beissen, so dass die Kranken kratzen und es leicht zu einem Ekzem kommt. Zweckmässig ist es sie einzuritzen (mit einer Nadel) und dann mit Lapis zu ätzen.

2. **Hirsekorn (milium).** Dieses sitzt ebenso wie das frühere unter der Cutis am Lidrande, etwas kleinere haben auch ihren Sitz etwas weiter vom Lidrande entfernt. Auch diese beseitigt man durch Einritzen und Entleerung des Inhaltes durch Ausdrücken.

3. **Atherome.** Sie kommen mehr gegen den Augenbrauenbogen vor. Ihre Grösse ist wechselnd, von der einer Erbse bis zu der einer Nuss. Die Therapie ist dieselbe, wie bei Schmeerbälgen an anderen Stellen und besteht in Ausschälung des Balges; wenn dieser gross ist, schneidet man ein Stück Haut aus und legt eine Ligatur an.

4. **Warzen** in verschiedener Form, die sich von Warzen an anderen Stellen nicht unterscheiden.

5. **Teleangiektasien** bei Kindern besonders häufig in Form von Maulbeergeschwülsten, bald mehr nach der Fläche ausgebreitet. Die Behandlung besteht entweder in Acupunctur oder in Abbinden. In der Neuzeit schlug man Einspritzung von Ferr. sesquichlor. vor. Die Sache hat manchmal guten Erfolg, ist aber zuweilen sehr gefährlich. Es sind 2 Fälle bekannt, wo Tod erfolgte, da ausgebreitete Thrombosenbildung in den Venen auftrat. Deshalb ist Vorsicht anzuwenden.

6. **Epithelialkrebs** in sehr verschiedener Form, besonders häufig als flacher. Er führt zu ausgebreiteter Zerstörung. Manchmal genügt es nicht, die entartete Partie zu entfernen, sondern man muss auch eine plastische Operation machen, um den Verlust zu decken.

III. Verbildungen der Lider.

Wir haben zu unterscheiden: 1. Wendung des Lides nach einwärts, so dass die Haut des Lides in Berührung kommt mit der Cornea oder der Bindehaut des Bulbus, Entropium; 2. den Gegensatz als Ectropium; 3. Coloboma; 4. Epicanthus, eine eigenthümliche Missbildung; 5. Symblepharon und 6. Anchyloblepharon.

1. **Entropium.** Man findet das Auftreten desselben häufiger am unteren als am oberen Lide, und zwar α) bei lange dauernder Anschwellung der Lider (Conjunctivitis scrophulosa); β) bei Verschrumpfung der Conjunctiva und des Lidknorpels mit Abrundung der inneren Kante (Conj. trachomatosa [Arlt]); γ) bei langer Anwendung des Druckverbandes, also nach operativen Eingriffen, welche sie erheischen; δ) bei fortwährender Reizung in Folge eines eingedrungenen, aber nicht entfernten fremden Körpers, also Blepharospasmus; ε) bei Blepharophimosis durch Verwachsen der Lider im äusseren Winkel; ζ) nach Enucleatio bulbi.

Damit aber in all diesen Fällen Entropium entstehe, ist es nothwendig, dass die innerste Portion des Orbicularis palp. (also der Subtarsaltheil desselben, oder der sogenannte Musculus cil. Albini) in excessive, lange anhaltende und oft wiederkehrende Contraction geräth, während die anderen Portionen nachgeben.

Man spricht von einem Entropium organicum, wenn es durch Schrumpfung der Bindehaut und des Lidknorpels

entstanden ist (s. Seite 52); ferner von Entropium spasticum, wenn es durch Lidkrampf (Blepharospasmus) zu Stande kommt. Diese Art von Entropium ist sehr selten und kann auch nur in dem Falle entstehen, wenn in Folge des Lidkrampfes der Rückfluss des Blutes behindert wird und oedematöse Schwellung der Haut auftritt; endlich von Entropium senile, welches nicht durch Erschlaffung der Haut, durch ein Missverhältniss zwischen Haut und Bindehaut, wie man irrig deshalb annahm, weil das Entropium durch Ausscheidung einer Hautfalte beseitigt wird, sondern in Folge eines der früher erwähnten Momente (Einfallen eines fremden Körpers, Druckverband etc.) entsteht. Das Entropium ist ferner entweder partiell oder total.

Auf die Unterscheidung des Entropium von Trichiasis wurde schon (s. Seite 52) aufmerksam gemacht. Bei Trichiasis findet nämlich blos eine Einwärtswendung der Cilien nach Abschliff der inneren Lidkante statt. Bei Distichiasis aber haben wir eine normale Lage des Lidrandes und blos deshalb eine Einwärtswendung der Cilien, weil diese an abnormer Stelle hervorsprossen.

Therapie bei Entropium. Die Behandlung wird sich in erster Linie nach dem ursächlichen Momente richten. Rührt das Entropium von der Anwendung des Druckverbandes her, so gelingt oft die Beseitigung desselben, wenn man das entropionirte Lid reponirt und den Verband so anlegt, dass das Lid in richtiger Stellung erhalten werde. Es ist zweckmässig, eine kleine Charpiewalze an den unteren Theil des (unteren) Lides horizontal anzubringen und darüber den Verband anzulegen. Ebenso kann das Entropium in Folge von Lidkrampf oft beseitigt werden, wenn man diesen entsprechend behandelt. Auch in jenen Fällen, wo in Folge von Phthisis oder exstirpatio bulbi sich Entropium bildete, wird ein operatives Verfahren vermieden, wenn man ein künstliches Auge einsetzt.

Genügt in leichten Fällen die einfache Reposition des Lides nicht, so kann man, um das Lid in richtiger Stellung zu erhalten, einen Collodiumverband anlegen. Man schneidet sich nämlich einen Leinwandstreifen von 1—1½" Länge und 3—6‴ Breite und klebt das eine mit Collodium bestrichene Ende desselben an dem innern Lidrande und zwar zwischen Wangenlidfurche und dem Tarsaltheile des Lides an. Nach einer Viertelstunde, während der man die Thränen sorgfältig abwischt, damit das Collodium eintrockne, übt man mit dem Streifen einen Zug nach aussen in horizontaler Richtung

aus und schiebt die Haut unter der äusseren Commissur entgegen, um an ihr (an der Haut) das andere mit Collodium bestrichene Ende des Leinwandstreifens zu fixiren. Auf diese Weise gelingt es öfters, das Entropium zum Schwinden zu bringen. Zu bemerken ist, dass man die Haut des Lides früher abtrockne, weil sonst das Collodium nicht hält, und dass man den Verband jeden zweiten Tag erneuere. Manche Individuen vertragen das Collodium nicht, da Ekzeme entstehen, so dass man den Verband gänzlich abnehmen muss.

Man kann das Entropium zuweilen auch dadurch beseitigen, dass man eine horizontale Hautfalte nimmt und sie durch Serres fines einklemmt. Allein diese verursachen heftige Schmerzen, die der Kranke nicht auszuhalten vermag, zuweilen auch intensive Entzündungen. In derselben Weise könnte man eine federnde Entropiumzange anwenden, indem man zwischen deren Branchen eine horizontale Falte der Lidhaut fasst und einklemmt.

Viel sicherer jedoch sind die operativen Verfahren, deren es mehrere Methoden gibt.

1. Die älteste Methode ist die von Celsus. Sie besteht darin, dass man eine horizontale Lidhautfalte mit zwei Pincetten an ihren Enden fasst, sie senkrecht auf die Lidfläche hält und dann mit 1—2 Scheerenschlägen abträgt. Es handelt sich hier um Verkürzung der ausgedehnten Haut des Lides. Auch schadet es nichts, wenn man einzelne Muskelfasern des Orbicularis palp. wegnimmt. Die auszuschneidende Falte muss 3—5‴ breit und 10—14‴ lang sein, und die Hautbrücke zwischen dem Lidrande und dem oberen (resp. unteren) Wundrande 1—2‴ betragen. Man vereinigt hierauf die Wundränder mittelst Hefte in entsprechender Zahl (4—5). Ist die Narbe mehr alz 2‴ vom Lidrande entfernt, so nützt die Operation, wegen bedeutender Dehnbarkeit der Haut, sehr oft nichts.

2. Bei messerscheuen Individuen kann man nach Callisen und Helling das oben angegebene Verfahren modificiren, indem man eine 1—2‴ vom Lidrande entfernte, 10—14‴ lange und 2—3‴ breite Stelle der Lidhaut mit concentrirter Salpetersäure oder Schwefelsäure bestreicht, wodurch Verschorfung entsteht. Dieses Verfahren verursacht bedeutenden Schmerz und dauert länger. Auch wirkt die Säure oft mehr als man will.

3. Die Methode von Gaillard, modificirt von Arlt. Man fasst eine horizontale Hautfalte mit dem Daumen und Zeigefinger, durchsticht dieselbe an ihrer Basis und zwar zuerst nach innen von den Fingern mit einer krummen (mit einem

Faden versehenen) Nadel von unten nach oben, dann etwa 2‴ mehr nach innen von oben nach unten und knüpft die Enden des Fadens fest zusammen. In derselben Weise sticht man nach aussen von den Fingern, also etwa 6‴ weiter eine mit einem Faden versehene Nadel durch und knüpft die Enden über einer Heftpflasterrolle fest zusammen. Es ist besser, zuerst die Fäden einzuführen und erst zuletzt zu knüpfen. Nach 48—60 Stunden werden die Schlingen entfernt. Die Fäden sollen nicht zu dünn und nicht zu knapp abgeschnitten sein. Diese Methode hat viele glückliche Erfolge aufzuweisen; manchmal aber kommt es zu heftigem Oedem und ausgebreiteten Narben. Diese Methoden passen bei Entropium senile.

4. Eine Methode von Pagenstecher, die vorzugsweise bei Blepharophimosis passt, ist die sogenannte Canthoplastik (s. Seite 55). Sie zeigt gute Resultate bei Entropium in Folge von Blepharophimosis.

5. Rührt das Entropium von Blepharospasmus her, der nicht beseitigt werden kann, und ist dessen Reposition nicht möglich, so mache man nach Heidenreich die subcutane Durchschneidung des Sphincter an zwei Stellen, und zwar gegen die Enden des Tarsus, nachdem man zuvor eine Hornplatte eingeschoben hat. Es sollen blos die über dem Tarsus gelegenen Fasern durchschnitten werden.

2. **Ectropium** ist die Auswärtswendung des Lides und kann den ganzen Lidrand oder blos einen Theil desselben betreffen. Es wird also 1) die Bindehaut vorgefallen sein und deshalb wie andere vorgefallene Schleimhäute Veränderungen eingehen, sie wird roth, hypertrophisch, der Papillarkörper wuchernd, das Epithel stark geschichtet. 2) Der Lidrand wird um 2—3‴ länger, wie man sich durch Messung des andern Lides überzeugen kann. 3) Findet Contractur der dem Orbitalrande zunächst gelegenen Muskelfasern statt, die dem Lidrande zunächst gelegenen Fasern des Schliessmuskels (Musc. Albini) werden den Lidrand beim Lidschlage an die Haut andrücken.

Aetiologie. Das Ectropium entsteht 1. in Folge von chronischer Blennorrhoe, gewöhnlich als Ectropium luxurians (sarcomatosum) beschrieben (s. Seite 31), 2. bei alten Leuten, wo die dem Lidrande zunächst gelegenen Muskelfasern des Schliessmuskels insufficient oder gelähmt sind, daher Ectropium senile et paralyticum. Das Lid ist also

relativ zu lang. Durch die Insufficienz des Muskels taucht der Thränenpunkt nicht mehr in den Thränenbach, die Thränenflüssigkeit reizt, es kommt zu Excoriationen und Bindehautentzündung. 3. Durch Zerstörung der äusseren Commissur, welche entsteht in Folge von Epitheliom, nach Verletzungen, Verbrühungen, syphilitischen Geschwüren etc. 4. Durch Schrumpfung der Lidhaut. Es sind hier zwei Gruppen von Affectionen zu unterscheiden, nämlich α) solche, bei denen Schrumpfung der Cutis allein und keine Affection der tiefer liegenden Gebilde da ist, β) wo die tiefer liegenden Gebilde, namentlich die Fascia tarso-orbitalis ergriffen ist. Man findet eine solche Schrumpfung in Folge von umfänglichen Zerstörungen der Haut (Erysipel, Verbrennung), nach Caries des Orbitalrandes. Wenn die Haut allein ergriffen ist, kommt es nicht zu Ectropium, weil die Haut sehr dehnbar und verschiebbar ist; wenn dagegen durch eine Verletzung etc. blos ein kleiner Streifen der Haut verloren ging, aber die tiefer liegenden Gebilde, namentlich die Fascia tarso-orbitalis zerstört, somit verkürzt wurde, dann entsteht Ectropium.

Behandlung des Ectropium. α) Wenn das Ectropium in Folge von Blennorrhoe auftritt, so versuche man es dadurch zu beseitigen, dass man öfters im Tage reponirt. Dabei gelingt es häufig, dasselbe zum Schwinden zu bringen. Wenn es so nicht geht, weil das Ectropium, kaum reponirt, nach einigen Lidschlägen sich wieder einstellt, so wende man einen gut anliegenden Druckverband an. Durch diesen wird der Lidrand angedrückt und so das Lid fest in seiner normalen Lage erhalten. Wenn der Verband nicht gut anliegt, so kommt unter ihm das Ectropium zu Stande, es erfolgt durch die Charpie neue Reizung und es geht immer rück- anstatt vorwärts. Wenn die Bindehaut stark hypertrophirt ist, so wende man die Lapislösung oder Cuprum an. Doch darf man nicht darauf unmittelbar den Druckverband anlegen, sondern erst nach 2—3 Stunden, wo die Reizung bereits vorüber ist. Wenn die Bindehaut stark gewuchert hat, so ist es auch zweckmässig, stark zu scarificiren. Sind stark hypertrophirte Gruppen von Papillen da, so tragt man sie ab und touchirt dann energisch. Doch sei man bei Excisionen aus dem Uebergangstheile vorsichtig, dass man nicht die Fascie in grossem Bereich excidire, da sonst Entropium sich darauf einstellt. Für alle Fälle

wird man jedoch mit diesem Verfahren nicht ans Ziel kommen; dann muss eine der zwei folgenden Operationen vorgenommen werden:

a) Die Excision eines keilförmigen Stückes nach Adams. Man misst zuerst mit einem Fadenbändchen den verlängerten Lidrand, dann den des gesunden Auges. Es sei der erstere 17‴, der letztere 12‴ lang, so hat man einen Keil auszuschneiden mit einer Basis von 5‴. Man fasst hierauf das Lid mit der Pincette, führt durch die ganze Dicke des Lides zwei, um die Verlängerung des Lidrandes (5‴) von einander entfernte Schnitte, so dass sie sich 5—6‴ vom Lidrande entfernt treffen, (Fig 44) und vereinigt dann die Wundränder durch die umschlungene Naht (— die eine Nadel soll hierbei knapp an den Cilien eingeführt werden —), a mit a, und dann b mit b. Es ist darauf zu achten, dass man den Keil nicht zu gross mache, denn wenn man den Lidrand zu breit excidirt, bekommt man eine Spalte, ein Colobom, dessen Heilung viel Mühe machen würde. Sonst erfolgt Heilung per primam int. und es bleibt eine lineare Narbe.

b) Die Tarsoraphie nach Ph. v. Walter bildet den Gegensatz der Canthoplastik. Sie hat zum Zwecke die Verengerung der Lidspalte und ist gewissermassen eine Uebertragung der Methode von Adams auf die äussere Commissur. Man misst auch hier zuerst die Verlängerung ab, führt eine Hornplatte unter die äussere Commissur und zieht zwei gegen die Schläfe convergirende Schnitte so, dass vom oberen und unteren Lidrand nächst dem äussern Knorpelende je ein 2‴ langer und 1‴ breiter Streifen abgetragen wird. Man vereinigt hierauf die wund gemachten Lidränder durch die umschlungene Naht, wodurch das ectropionirt gewesene Lid gespannt und an den Bulbus gezogen wird. Man erhält eine horizontale lineare Narbe.

β) Beim Ectropium paralyticum et senile passt ebenfalls die Methode von Walter oder Adams. Sie ist erst dann anzuwenden, wenn sich das Grundleiden nicht mehr beseitigen lässt, oder wenn dieses schon beseitigt ist, das Ectropium aber doch fortbesteht.

γ) Beim Ectropium in Folge Zerstörung der äusseren Commissur passt die Tarsoraphie.

δ) Bei Ectropium in Folge von Schrumpfung der Cutis verhält sich das Ganze viel complicirter. Das durch oberflächliche Substanzverluste bedingte Ectropium gibt die günstigste Prognose. Oft gelingt es, durch Einreibung öliger Substanzen die Haut geschmeidiger zu machen, so dass das Ectropium zurückgeht. Nur selten wohl ist eine Operation nöthig. In anderen Fällen, wo der Substanzverlust tiefer geht, ist es nicht möglich, ohne operatives Verfahren das Ectropium zu beseitigen. Man hat hier mehrere Methoden:

1) Die Sanson'sche Methode: Durch die Lidhaut und die Fasern des Schliessmuskels führt man zwei nach unten convergirende geradlinige Schnitte, so dass ein dreieckiger Hautlappen (Fig. 45) entsteht, dessen Basis der umgestülpte Lidrand und dessen Spitze $^3/_4$—1″ von ihm entfernt ist. Hierauf fasst man ihn mit der Pincettte an der Spitze und präparirt ihn bis gegen den Tarsus hin los. Nun lässt sich das Ectropium leicht reponiren. Nach erfolgter Reposition wird die Wundfläche vom Hautlappen nicht mehr vollständig gedeckt, weil der Hautlappen hinaufgezogen wurde. In dieser Lage wird er nun erhalten dadurch, dass man die Wundfläche unterhalb der Spitze durch die umschlungene Naht (γ mit γ), die Seitenränder an den Hautlappen mittelst Knopfnähten (α mit α und β mit β) vereinigt, so dass eine dreistrahlige Narbe (Fig. 46) zurückbleibt. Wenn die Narbe tief bis zum Knochen geht, kommt man mit dieser Operation nicht aus, sondern man muss eine plastische Operation machen (Blepharoplastik).

Ausser dem Verfahren nach Sanson gibt es noch 2) eine Methode von Chelius und 3) eine von Fr. Jäger.

Ist die Cutis des ectropionirten Lides, vielleicht auch der Muskel in Narbengewebe verwandelt, so muss man die Blepharoplastik anwenden; es besteht dieses Verfahren in der Excision der Narbe und Transplantation eines entsprechenden Lappens aus der umgebenden Haut. Es gibt eine Methode nach Fricke und eine andere nach Dieffenbach.

4) Methode von Fricke. Wäre an einem oberen Lide eine umfängliche Narbe und ein sehr starkes Ectropium da, so umgrenzt man diese Narbe mit zwei Schnitten (Fig. 47, a und b), welche möglichst fern vom Lidrande geführt, nach innen in einen spitzen Winkel convergiren. Nun wird die Narbenmasse von der Unterlage lospräparirt und dann das

ectropionirte Lid reponirt. Die Wunde wird nun genau gemessen und durch einen ähnlich geformten, aber etwas (1‴) längeren und breiteren, aus der Stirnhaut zu nehmenden Hautlappen *H* gedeckt. Dieser wird nämlich, nachdem er mit zwei Schnitten (*c* und *d*) begrenzt ist, lospräparirt und in die durch Entfernung der narbig degenerirten Haut entstandene Wundfläche eingepasst und durch Knopfnäthe vereinigt. Ebenso wird die durch Bildung des Hautlappens entstandene Wundfläche durch Vereinigung der Wundränder (Fig. 48) gedeckt. — Es lässt sich übrigens für die plastische Operation kein Anhalt geben; gewöhnlich nimmt man den Lappen aus der Stirne, wenn dies nicht angeht (etwa wegen Narben) aus der Wange.

5) Die Methode von Dieffenbach passt vorzüglich für das untere Lid. Man umgrenzt die Narbe oder das Neugebilde (z. B. Epithelioma) in Form eines gleichschenkligen Dreieckes und entfernt sorgfältig das Krankhafte. Es entsteht also eine dreieckige Wunde; die Basis des Dreieckes bildet die Wunde längs des Lidrandes, von dem die Spitze 1″ entfernt ist. Ist nun (Fig. 49) *A* eine reine Wunde, so führt man von a nach c unter einem mehr spitzen Winkel (Arlt) einen Schnitt, der 2‴ länger als *a b* ist. Vom Endpunkte dieses Schnittes *c* wird senkrecht auf *a c* der fünfte Schnitt *c d* geführt, der um etwas länger ist. Es entsteht also ein Hautlappen *B*, der nach unten nicht umgrenzt ist. Dieser Hautlappen wird dann von seiner Unterlage lospräparirt und so in die Wundfläche *A* eingepasst, dass die eine Spitze *a* nach *b* und *c* nach *a* zu liegen kommt. Er wird hierauf am inneren und oberen Rande durch Knopfnähte (Fig. 50) angeheftet. Nach aussen bleibt eine dreieckige Wunde unbedeckt, die man mit Charpie belegt und das Ganze mit Heftpflasterstreifen oder besser durch einen leichten Verband mit Charpie andrückt, wodurch zugleich für das Anliegen der transplantirten Partie gesorgt wird.

3. **Coloboma.** Die Spaltung des Lides kommt angeboren und erworben vor. Angeboren kommt das Coloboma sehr selten, und zwar in zwei Formen vor. Entweder ist eine einfache Spalte da oder es sind deren zwei. Dann ist der mittlere Theil so beschaffen, dass er nicht alle Lidelemente hat. Er besteht aus Haut, Unterhautzellgewebe und Bindehaut, also

keinem Knorpel. Die Colobome sind sehr selten und kommen combinirt mit Hasenscharte und Iriscoloboma vor.

Man beobachtet erworbene Colobome in Folge von Verletzungen, die die Behandlung nach allgemeinen chirurgischen Regeln erfordern. Ferner beobachtet man vollkommene Defecte der Lider, angeboren sowohl als auch durch Traumen bedingt. Man muss diesen Mangel wenigstens theilweise durch Plastik zu ersetzen streben.

4. **Epicanthus** (ἐπὶ und κάνθος, Winkel) ist ein angeborner Fehler, der darin besteht, dass die Lidspalte zu beiden Seiten mehr nach aussen gerückt ist. Man findet den Nasenrücken ungemein breit, die Carunkel ist nicht zu sehen, weil sie durch eine Hautfalte gedeckt ist. Diese Krankheit ist combinirt mit Ptosis palpebrarum; die Lidspalte kann nur auf 2—2½‴ erweitert werden. Ammon hat diese Missbildung zuerst beschrieben und folgendes Operationsverfahren angegeben: Man schneidet mitten auf dem Nasenrücken ein ovales Stück Cutis aus, 1″ lang und 3—5‴ breit. Diesen Substanzverlust deckt man durch Anziehen der Wundränder, so dass eine lineare Narbe zurückbleibt, wenn sie durch die blutige Naht vereinigt werden. Auf diese Weise wird die Hautfalte mehr nach innen rücken.

Vom Symblepharon und Anchyloblepharon war schon oben (s. Seite 58 und ff.) die Rede.

IV. Motilitätsstörungen der Lider.

Zwei Muskeln sind es, welche die Lider versorgen: Der Levator palpebrae sup. bewirkt die Oeffnung, der Sphincter Orbicularis palpebr. den Verschluss der Lidspalte. Wir haben also:

a) Spasmus des Levator palpebr. sup., des Erweiterers der Lidspalte. Der Effect eines derartigen Krampfes ist die ungemein weite Oeffnung der Lidspalte, Lagophthalmus spasticus. Im normalen Zustande ist die Lidspalte so geöffnet, dass man ober- und unterhalb der Cornea keine Sklera sieht; wenn aber Spasmus des Levator palpebr. sup. da ist, muss man sie sehen.

b) Häufiger kommt die Lähmung des Levator palpebr. sup. vor, in Folge deren Ptosis palpebr. sup. auftritt. Entweder ist der Hebemuskel des oberen Lides von Geburt aus fehler-

haft entwickelt oder durch eine andere Affection in den Zustand der Paralyse versetzt. Oft genug ist Ptosis mit Lähmung anderer Muskeln des Auges in Verbindung. Andererseits kann der Muskel ganz normal fungiren, aber die Aufgabe, das Lid zu bewegen d. i. zu heben, kann so schwer werden, dass er sie nicht mehr leisten kann, namentlich wenn das Lid stärker, dicker und breiter geworden ist. In Folge von lange dauernden Bindehautaffectionen z. B. chronischer Blennorrhoe, chronischem Catarrh, nach Erysipel, bei chronischem Oedem der Lider. Ebenso kann sie hervorgerufen werden durch Symblepharon, ferner wenn der Sphincter das Uebergewicht erlangt hat, z. B. bei lange dauernder heftiger Conjunctivitis lymphatica.

Die Lähmung des Levator palp. s. entsteht in Folge von Traumen, Erkältung, Syphilis und Erkrankung des Centralnervensystems. Sie kommt selten allein, meist mit Lähmung anderer vom Oculomotorius versorgter Muskeln combinirt vor.

Therapie. Man versuche Hautreize, Anwendung von Strychnin innerlich und von Elektricität. Gelangt man auf diese Weise nicht zum Ziele, so ist ein operatives Verfahren angezeigt, welches in der Excision einer Hautfalte aus der Cutis des oberen Lides parallel dem Lidrande besteht. Heftet man dann den oberen Wundrand an den unteren, so wird dadurch die Lidspalte bedeutend vergrössert. Wenn man aber die Haut zu stark verkürzt, bekommt man Lagophthalmus, das Auge kann nicht mehr geschlossen werden. Graefe hat die Operation wesentlich modificirt. Sie besteht nach ihm in Folgendem: Man macht einen Schnitt parallel dem Lidrand, unterminirt nach oben hin die Haut und dann werden die der Lidbandportion des Sphincter angehörigen Muskelfasern mit der Pincette gefasst und herausgeschnitten. Dadurch schwächt man den Sphincter (der das Uebergewicht über den Levator hat) ab. Nun liegt der Tarsus und die Fascia tarso-orbitalis blos, aus der man dann auch ein Stück herausschneidet, worauf die Wundränder vereinigt werden. Durch diese Operation bessert man wesentlich den Zustand. In Fällen intensiven Grades kann man diese Methode mit der ursprünglichen vereinigen, d. h. man kann gleichzeitig noch die Hautfalte ausschneiden. Ein geringer Grad von Ptosis bleibt jedoch gewöhnlich noch zurück.

c) Lähmung des Sphincter palp. Wir haben 1. vorerst Insufficienz desselben im Alter. Es werden nämlich die Faserbündel nächst dem Lidrande insufficient, der Thränenpunkt taucht dann nicht mehr in den Thränensee, es entsteht Thränenträufeln, dann chronischer Bindehautcatarrh, Excoriationen und endlich Ectropium senile. 2. Dann findet man Parese des Schliessmuskels als Symptom der Facialislähmung. Man findet dabei leichte und schwere Fälle. Bei ersteren zeigt sich blos Thränenträufeln, in Fällen höheren Grades findet Schwierigkeit beim Lidschluss statt, so dass der Kranke nur mit Mühe die Augen schliessen kann. Der Lidschluss wird nicht mehr durch die Lidbandportion allein vermittelt, sondern auch durch das Zusammenrunzeln der peripher gelegenen Fasern. Man sieht dies nämlich am anderen Auge, wo gleicher Willensimpuls einwirkt. 3. Bei den höchsten Graden ist der Lidschluss ganz unmöglich — Lagophthalmus paralyticus. Es entsteht Thränenträufeln, Excoriation, Bindehautcatarrh. Die Facialislähmung kann sich darauf beschränken, dass blos der Sphincter gelähmt ist, oder es ist der ganze Facialis gelähmt (Mundverzerrung.)

Die Aetiologie fällt zusammen mit der anderer Augenmuskeln. Zu nennen sind: Erkältungen, Druck auf den Facialis, Anschwellung der Lymphdrüsen in der Gegend der Parotis, oder dieser selbst, dann Erkrankung des Felsenbeins und centrale Erkrankungen. Die Therapie fällt zusammen mit der der anderen Muskellähmungen.

d) Krämpfe des Sphincter. Es sind zu unterscheiden: α) Klonische Krämpfe, die rasch nach einander wiederkehren, aber nicht lange anhalten. Es ist dies das sogenannte Blinzeln. Man beobachtet es bald einer-, bald beiderseits. Manchmal ist es habituell, bei langwierigem Katarrh, bei fremden Körpern, nach übermässigen Anstrengungen der Augen, nächtlicher Lecture, Einwirkung von heftigem Wind, Kälte etc. β) Die tonischen Krämpfe sind sehr verschieden. Gewöhnlich sind sie als Reflexkrämpfe aufzufassen, indem Reizung der sensitiven Aeste des Trigeminus besteht, welche auf die motorischen übertragen wird, Krankheiten der Conjunctiva, Iritis (selten), Keratitis, selten bei Affectionen der Retina oder Chorioidea. In vielen Fällen steht der Blepharospasmus in grellem Missverhältniss zur Affection. Andererseits kommen

umfängliche entzündliche Veränderungen am Bulbus vor, während der Blepharospasmus unerheblich ist; ferner kommt er vor bei Traumen (Schnitt- und Risswunden, Verbrennungen) und ganz besonders bei fremden Körpern.

Eine wichtige Form ist die, welche bei Dolor Fothergilli beobachtet wird. Sie ist manchmal sehr heftig. Ferner findet man Blepharospasmus bei Reizungen von gewissen sensitiven Nervenzweigen (Supraorbitalis und Supratrochlearis), wenn z. B. eine Vernarbung stattgefunden hat und es entsteht Zerrung des Nerven, so kann Reflexkrampf die Folge sein. Auch durch Degeneration oder durch Druck in Folge einer Anschwellung im Canale, den der Nerv passirt, entsteht Blepharospasmus.

Wir hätten besonders von einer Form des Blepharospasmus zu handeln, dessen Symptome folgende sind: Die Individuen befinden sich wohl; aber mit einem Male tritt ein so vehementer Lidkrampf ein, dass sie die Lidspalte nicht im geringsten erweitern können. Die Sache ist insofern bedenklich, als es die Leute auf der Strasse treffen kann, wo sie dann allen Gefahren ausgesetzt sind. Der Krampf verschwindet von selbst nach einigen Minuten. Die Krämpfe dieser Art kommen selten, nach Wochen oder Monaten wieder, zuweilen jedoch häufig. Das Wesen dieses Zustandes ist noch nicht bekannt.

Therapie des Lidkrampfes. Liegt ihm ein fremder Körper zu Grunde, so ist er zu entfernen. Ist er durch Reizung eines Nerven bedingt, so mache man dessen Resection. Die Erfolge, welche man aufzuweisen hat, sind ermunternd. Ausserdem kann man Narcotica, Injectionen versuchen. Ist ein gewisser Typus vorhanden, so gebe man Chinin. Man kann auch Zinkpräparate oder Hautreize versuchen. Kurz man versuche, ob man ein Mittel findet. Das Letzte bleibt immer die Resectio nervi.

Dreizehntes Hauptstück.

Thränenorgane.

Der Thränenapparat besteht 1. aus der Thränendrüse, 2. aus den Thränenröhrchen, 3. dem Thränenschlauch (zu welchem der Thränensack und der Thränennasengang g ehört); 4. ausserdem participiren noch die Lider theils an der Fortleitung, theils (durch das Bindehautsecret) an der Bildung der Thränenflüssigkeit.

1. **Die Thränendrüse** liegt in der Fossa pro glandula lacrymali im äussern vordern Theil der oberen Orbitalwand unmittelbar hinter der Fascia tarso-orbitalis, von welcher das sogenannte Ligamentum Soemmeringi nach rückwärts läuft und den grössten Theil der Thränendrüse am Stirnbein befestigt; der unter dieser gelegene kleinere Theil reicht bis zum convexen Rande des Tarsus herab und liegt hart unter dem subconjunctivalen Gewebe (Fascia tarso-ocularis). Die Thränendrüse gehört zu den acinösen Drüsen. Ihre Ausführungsgänge, 6—10 an Zahl, münden nächst dem convexen Rande des oberen Lidknorpels in das äussere Drittel des Bindehautsackes.

2. **Die Thränenröhrchen,** von denen man ein oberes und ein unteres unterscheidet, sind 4—5‴ lange, $^1/_3$—$^1/_2$‴ im Lumen haltende, dünne, häutige Canälchen, welche die Verbindung des Thränenschlauchs mit dem Bindehautsacke herstellen. Das Thränenröhrchen beginnt am inneren Ende des Lidrandes mit einer feinen Oeffnung, dem Thränenpunkte, mitten in einer kleinen warzenähnlichen Erhabenheit, dem sogenannten Thränenwärzchen, läuft zuerst ver-

tical nach abwärts (resp. nach aufwärts), etwa $^3/_4$‴ weit hart am inneren Rande des Lidknorpels und an diesem befestigt, so dass es vor Compression geschützt ist, macht hierauf eine knieförmige Biegung nach einwärts und mündet entweder allein (selten) oder gemeinschaftlich mit dem andern Thränenröhrchen in den Thränensack, und zwar hinter dem äussern Ende des horizontal über dem Thränensacke gespannten Lig. canthi interni.

Die Thränenröhrchen werden von einer dünnen, mit Cylinderepithel überkleideten Schleimhaut gebildet, welche in der Gegend des Thränenwärzchens einen stark entwickelten Papillarkörper besitzt, daher das Lumen stets offen erhalten wird. Die Thränenröhrchen sind von den Fasern der Thränenkammportion des M. orbicularis (oder Horner'schen Muskels) umgeben, dann nach vorne von der Haut, nach hinten von der Conjunctiva bedeckt.

3. **Der Thränenschlauch** ist ein $^3/_4 - 1$″ langer, häutiger Canal, welcher die Thränenflüssigkeit in den unteren Nasengang leitet und vom inneren Augenwinkel von oben innen und vorne nach unten aussen und hinten fast geradlinig verläuft. Sein Verlauf zeigt also α) eine Abweichung nach hinten: er steht also nicht senkrecht auf den Boden der Nasenhöhle, sondern bildet nach hinten einen Winkel von circa 65 Grad; β) eine seitliche Declination, d. h. er läuft nicht parallel mit der verticalen Meridianebene, sondern weicht mit dem unteren Ende nach aussen ab und bildet so mit der verticalen Meridianebene einen Winkel von 5 bis 10 Grad.

Durch eine deutliche Einschnürung wird der Thränenschlauch in den Thränensack und Thränennasengang geschieden: a) Der Thränensack ist länglich oval, jedoch von vorne aussen nach hinten innen abgeplattet und misst von oben nach unten 5‴, von vorne innen nach hinten aussen 2‴, von vorne aussen nach hinten innen 1‴. Der Thränensack liegt in der Thränensackrinne, so dass er also nach hinten auf Knochen (Thränenbein und Stirnfortsatz des Oberkieferknochens) anliegt, nach vorne aber von Weichtheilen bedeckt ist. Der obere Theil des Thränensackes ist gewölbt, weshalb er die Kuppel des Thränensackes genannt wird, die dem Knochen anliegende Fläche, also hintere innere Wand des Thränensackes geht unmittelbar in den Thränennasengang

über; die vordere äussere Wand (Antlitzfläche) desselben bildet nach unten einen Sinus oder Recessus und geht dann in den Thränennasengang über. Der Durchmesser der Mündung des Thränensackes in den Thränennasengang beträgt $^3/_4$ bis $1^1/_4$‴.

Verhältniss des Thränensackes zu seiner Umgebung. Der Thränensack besteht aus einer Tunica propria und ist innen von einer Schleimhaut überkleidet, die ein geschichtetes Cylinderepithel und viele Schleimdrüsen enthält. Die Antlitzfläche oder vordere äussere Wand des Thränensackes erheischt eine genauere anatomische Erklärung. Sie besteht, wie schon erwähnt, blos aus Weichgebilden und zwar von innen nach aussen: 1. aus Schleimhaut, 2. Tunica propria, 3. von der Leiste des Stirnfortsatzes des Oberkieferknochens zieht bis zum Thränenbeinkamme eine Fortsetzung des Periosts über die vordere äussere Wand des Thränensackes und verwächst mit der Tun. propr. desselben. Dadurch wird der Thränensack festgehalten und die Resistenz der Wandung vermehrt. Nach unten aussen aber liegt das Periost nicht an, es entsteht deshalb ein Raum zwischen Periost und Thränenschlauch, der von Bindegewebe ausgefüllt ist; gegen diesen Raum hin stülpt sich die vordere äussere Wandung des Thränensacks aus und so entsteht der schon erwähnte Sinus oder Recessus. 4. Von der Fascia tarso-orbitalis ziehen verstärkende Fasern gegen die vordere äussere Wand des Thränensackes und inseriren sich an ihr in einer von oben innen nach unten aussen ziehenden Linie. 5. 1 bis $1^1/_2$‴ unter der Kuppel wird die vordere Fläche des Thränensackes von dem 3‴ langen quer verlaufenden Ligamentum canthi int. gekreuzt und hängt mit ihm fest zusammen. Hinter dem inneren Lidbande münden die Thränenröhrchen in die äussere Wand des Thränensackes. 6. Auf der Antlitzfläche des Thränensackes liegt der M. orbicularis und zwar die sogenannte Lidbandportion, die von der oberen und unteren Fläche des Lig. canthi int. entspringt und unten mächtiger ist als oben. An der Augenhöhlenfläche des Thränensackes streicht der Horner'sche Muskel, die Thränenkammportion des Orbicularis von der crista lacrymalis (dem oberen Drittel derselben) vorwärts zu den inneren Enden der Lidknorpel, um an deren vordere Fläche zu gelangen. Demnach müssen die Thränenröhrchen, um in den Thränensack zu gelangen, durch diese Muskelschichte durchtreten. 7. Die die Antlitzfläche des Thränensackes bedeckende Haut ist fettlos und papierdünn und hängt mit dem inneren Lidbande fest zusammen. An der Augenhöhlenfläche ist der Thränensack von der Conjunctiva und der Karunkel durch Orbitalfett geschieden.

b) Der Thränennasengang besteht aus einem knöchernen und einem häutigen Theil. α) Der knöcherne Theil, 3—4‴ lang, liegt in dem im Oberkiefer zwischen Nasen- und Highmorshöhle befindlichen knöchernen Canale. Dieser endet in der Höhe der Wurzel der unteren Nasenmuschel und heisst Maxillartheil des Thränenschlauches. β) Der häutige Theil, 2—4‴ lang, der nun folgt, d. i. der Nasentheil, die

Nasalportion des Thränenschlauchs, liegt an der äussern Wand der Nasenhöhle, in der Schleimhaut, welche er durchbohrt, so dass er bald höher oben, bald tiefer unten in den unteren Nasengang ausmündet.

Die Nasenmündung des Thränennasenganges liegt 8—9‴ hinter der birnförmigen Oeffnung der Nase und 2—5‴ über dem Boden der Nase. Ihre Form ist länglich, variirt jedoch sehr in Bezug auf Grösse. Im Allgemeinen lässt sich sagen, dass die Mündung desto grösser ist, je höher von dem Boden der Nase sie sich befindet. Je tiefer unten die Mündung liegt, desto enger ist sie und desto breiter erscheint die Schleimhautduplicatur, welche von Hasner als eine Art Klappe oder Ventil bezeichnet wurde. Sie fehlt, wenn der Thränenschlauch knapp unter der Wurzel der Nasenmuschel in den Nasengang mündet.

Function des Thränenapparates. Das Secret der Thränendrüse im Vereine mit dem der Bindehaut hat die Aufgabe, den Bulbus stets befeuchtet zu erhalten. Demgemäss ist es fortwährend in grösserer Menge vorhanden und zwar befindet sich eine Flüssigkeitssäule im Bindehautsacke längs des oberen und unteren Lides, sowie im inneren Winkel. Diese zwischen dem Lide und der Oberfläche des Bulbus befindliche Flüssigkeitssäule nennt man den Thränenbach. Im inneren Winkel ist dann der sogenannte Thränensee. In diesen tauchen fortwährend die Thränenpunkte, so dass Thränen ununterbrochen durch die Thränenröhrchen und den Thränenschlauch in den unteren Nasengang befördert werden können.

Auf welche Art und Weise die Thränen aus dem Thränensee in den Thränenschlauch und von hier in die Nase geleitet werden, ist noch nicht ganz erklärt. Sicher ist aber, wie Professor Arlt nachgewiesen, dass der Musculus orbicularis das Agens, das Movens bei dem Acte ist. Die Ansicht, welche Professor Arlt vertritt, ist folgende: Die Thränenpunkte tauchen fortwährend in den Thränensee. Demgemäss sind die Thränenröhrchen, die so fein und dünn sind, dass man sie mit Recht für capillar halten kann, stets mit Flüssigkeit gefüllt, ebenso ist der Thränenschlauch in seiner Continuität von der Kuppel des Thränensackes bis zur Nasenmündung des Thränennasenganges nicht mit Luft, sondern mit einer aus Thränen und einem eiweissähnlichen Secret der Schleimhaut bestehenden Flüssigkeit gefüllt oder doch aus-

gekleidet, indem seine Wandungen mit Flüssigkeit überzogen sind. Es steht also vom Thränenpunkte bis zur Nasenmündung eine continuirliche Flüssigkeitssäule. Findet nun Contraction des M. orbicularis, d. i. Augenlidschluss statt, so werden der Thränensack und die Thränenröhrchen durch die Muskelwirkung comprimirt. Die Compression der Thränenröhrchen muss nächst den Thränenpunkten etwas früher stattfinden als nächst dem Thränensacke, d. h. sie schreitet in der Richtung von den Thränenpunkten gegen den Thränensack hin vor. Es ist also das Anfangsstück schon leer und füllt sich durch die im Thränensee vorräthige Flüssigkeit, während oder bevor noch die Compression des nächst dem Thränensacke gelegenen Endes vollzogen wird. Gleichzeitig wird aber auch der Thränensack comprimirt, theils durch die Lidband-, theils durch die Thränenkammportion. Durch diese Compression wird die Flüssigkeit gezwungen, gegen die Nase hin auszuweichen. Hört nun die Contraction des M. orbicularis auf, d. h. wird die Lidspalte geöffnet, so gewinnt der Thränensack wieder sein Lumen, es muss also durch die Thränenröhrchen aus dem Thränensee Flüssigkeit nachrücken, um den leeren Raum zu füllen. Auf diese Weise werden die Thränenwärzchen zu Saugwärzchen. Arlt's Ansicht geht also dahin, dass durch Druck- und Saugkraft die Fortleitung der Thränen stattfindet.

Thränenträufeln tritt ein, a) sobald der M. orbicularis insufficient ist; b) sobald der Thränennasengang verstopft ist; c) bei hernia oder atonia sacci lacrymalis, wo weder Orbicularislähmung noch Undurchgängigkeit des Thränennasenganges obwaltet, sondern nur Ausdehnung des Thränensackes mit Lähmung der Fasern an seiner vorderen Wand oder mit Knickung der Thränenröhrchen an ihrer Einmündungsstelle.

Nach Professor Stellwag's Ansicht werden die Thränen aus dem Thränensee in die Thränenröhrchen durch die Wirkung des Orbicularis in folgender Weise gepresst: Findet ein Lidschluss statt, so wird im ersten Momente der Thränensee dadurch erweitert, dass die Fasern des Orbicularis bei ihrer Contraction das Lig. canthi int. nach vorne ziehen; die im Bereich der Lidspalte vorhandene Flüssigkeit rückt demgemäss gegen den inneren Winkel, einerseits durch die Saugwirkung, die in Folge der Erweiterung des Thränensees auf die Flüssigkeit ausgeübt wird, andererseits durch den Druck, den die

geschlossenen Lider auf den Thränenbach ausüben und die Flüssigkeit gegen den inneren Winkel treiben. Im zweiten Momente wird die im innern Winkel angesammelte Flüssigkeit durch die Wirkung des Thränenmuskels comprimirt und in die Thränenröhrchen getrieben.

Nach Professor Hasner's Ansicht ist der Thränenschlauch mit Luft gefüllt. Findet nun eine Inspiration statt, so wird die Luft in der Nase verdünnt; demgemäss wird auch die Luft im Thränenschlauche verdünnt; es drängt also die äussere Luft die Thränen aus dem Thränensee in den Thränenschlauch. Die Klappe an der Nasenmündung öffnet sich sowohl durch die aus dem Thränenschlauch in die Nasenhöhle drängende Luft, als auch durch ihre eigene Schwere.

Pathologie des Thränenapparates. Wir müssen drei Gruppen von Erkrankungen unterscheiden: I. Krankheiten des Thränenabsonderungs-Apparates; II. Affectionen des Thränenröhrchens; III. Affection des Thränensackes und des mit ihm verbundenen Thränennasenganges.

I. Krankheiten der Thränendrüse.

a) **Entzündungen** der Thränendrüse sind sehr selten. Die Erscheinungen, die sich ergeben, sind folgende: Man wird nach oben und aussen vom Bulbus, wo die Drüse in einer Nische liegt, eine Geschwulst finden von grösserem oder geringerem Umfange, welche bei Berührung schmerzhaft, den Bulbus nach unten innen und vorne etwas verdrängen würde. Dabei würde der Bulbus unbeweglich sein. Wenn man das obere Lid umstülpen könnte, so würde man die geschwellte Thränendrüse zwischen Bulbus und Lid finden, die Secretion der Thränen würde abnehmen oder ganz aufhören, das Auge wäre trocken. Es sind Fälle bekannt, wo Resolution erfolgte; in anderen Fällen beobachtete man Vereiterung der Thränendrüse, Abscessbildung und Durchbruch nach aussen.

Die Therapie wäre sehr einfach: Application der Kälte im Beginne, allenfalls bei heftigen Entzündungserscheinungen locale Blutentziehungen; wenn Eiterung eintritt, Anwendung der feuchten Wärme und möglichst rasche Entleerung des Eiters durch einen Einstich. Die Entfernung der Drüse hatte in keinem der bekannten Fälle (Mackenzie) Trockenheit des Auges zur Folge.

b) **Atrophie** der Thränendrüse (durch Fettmetamorphose) ist ebenso selten. Professor Arlt fand sie einmal in Folge von Obliteration der Ausführungsgänge bei Trachom.

c) **Dacryops**, Thränendrüsengeschwulst. Man findet unter dem oberen Lid nach aussen an dessen innerer Fläche eine Geschwulst, welche die Bindehaut stark nach einwärts drängt, rundlich ist und den Charakter einer Cyste zeigt; sie ist sehr elastisch und ziemlich prall gespannt. Diese Geschwulst ist nichts anderes als eine ungewöhnliche Ausdehnung eines Ausführungsganges der Thränendrüse, der verstopft worden ist. Man erkennt dies daraus, dass, wenn man einen Einschnitt macht, der Inhalt alle Eigenschaften der Thränenflüssigkeit zeigt. Beer hat dieses zuerst beobachtet und die Art der Behandlung angegeben. Er führt nämlich einen Faden durch, so dass nach einiger Zeit Verwachsung eintritt. Der Faden wird an der Stirn befestigt.

d) **Neubildungen** und zwar eine Art Gallertgeschwulst findet man manchmal in der Thränendrüse, deren Grenzen die Wucherung weit überschreitet und nach hinten greift. Auch Hydatiden (innerhalb der Drüse sitzende Cysten) werden beschrieben.

II. Krankheiten der Thränenröhrchen.

Entzündliche Affectionen der Thränenröhrchen sind selten und sind mit Blennorrhoe des Thränensackes combinirt. Man findet ihre Mündung geröthet und geschwellt, dabei aufgelockert, so dass die Thränenwärzchen vergrössert und die Thränenpunkte verengert sind. Doch hat diese Entzündung nur eine untergeordnete Bedeutung.

Man findet ferner **fremde Körper**, Glassplitter, Spelze von Kornähren, Staub etc., welche die Thränenröhrchen verstopfen und so die Fortleitung der Thränen verhindern. Manchmal hat man eine dicke schmeerähnliche Masse im Thränenröhrchen beobachtet, welche sich durch Druck entfernen liess. Es scheint in diesen Fällen ein durch Secret ausgedehnter Follikel einer Meibom'schen Drüse sich in das Thränenröhrchen geöffnet zu haben. Graefe hat in der Gegend des Thränenröhrchens eine Geschwulst beobachtet, deren Inhalt, wie das Vergrösserungsglas zeigte, Fadenpilze waren.

Ferner kommen **Verletzungen** der Thränenröhrchen,

Zerreissung, Durchschneidung vor. Die Folge davon ist Undurchgängigkeit, die sich durch Thränenträufeln manifestirt.

Wichtiger sind **angeborene Anomalien** der Thränenröhrchen. Es kommt vor, dass ein oder das andere Thränenröhrchen fehlt, oder dass gar keines vorhanden ist, oder es kommt ein überzähliges Thränenröhrchen vor.

III. Krankheiten des Thränenschlauches.

Es sind drei Gruppen von Krankheiten zu unterscheiden, welche sämmtlich auf Entzündung der auskleidenden Schleimhaut zurückzuführen sind. Wir werden uns nun beschäftigen: 1. mit Blennorrhoe des Thränensackes; 2. mit der Dacryocystitis; 3. mit den Thränensackfisteln.

1. Blennorrhoea sacci lacrymalis.

Symptome: Man findet: 1) in der Gegend des Thränensackes eine mehr weniger grosse Geschwulst, welche entweder blos unterhalb des inneren Lidbandes oder auch oberhalb desselben sich befindet, nicht verschiebbar ist und mit breiter Basis aufsitzt. Die Haut über dieser Geschwulst ist nicht wesentlich verändert. Oft findet man blos die Haut etwas (circa 1‴) emporgehoben. 2) Uebt man einen Druck auf die Geschwulst aus, so entleert sich der Inhalt des Thränensackes durch eines der Thränenröhrchen in den Bindehautsack. Die entleerte Masse ist entweder eine eiweissähnliche, mit Schleimflocken gemischte, klare oder eine trübe, schleimig eitrige Flüssigkeit.

In einzelnen Fällen kommt es vor, dass der Inhalt des Thränensackes sich in Folge des Druckes auf die Geschwulst in die Nase und nicht in den Bindehautsack entleert. Man muss daher den Kopf nach vorne neigen lassen, dann drücken. Aber nicht in allen Fällen sind die Symptome so deutlich. Zuweilen ist die Flüssigkeit nur auf ein Minimum beschränkt und die Geschwulst sehr klein. Auch kommt es vor, dass man nichts zu entleeren im Stande ist (weder nach der Nase, noch nach dem Bindehautsacke). Es beruht dann dieser Umstand darauf, dass entweder wenig Secret da ist, welches vielleicht noch dick, zähe ist, oder darauf, dass das Secret früher entleert worden ist, oder endlich kann der Druck derart ausgeübt werden, dass das Thränenröhrchen comprimirt oder geknickt wird und so kein Secret zum Vorschein kommt. Man ist also in solchen Fällen die Blennorrhoe auszuschliessen nicht berechtigt, sondern muss zuwarten.

3. Das Symptom, welches in der Regel den Kranken bestimmt, ärztliche Hilfe zu suchen, ist nicht die Geschwulst,

sondern das lästige Thränenträufeln. Die Kranken geben an, dass das Auge fliesst, besonders wenn sie sich kalter Luftströmung aussetzen, oder bei grösserer Anstrengung des Auges, namentlich bei künstlicher Beleuchtung. 4. Nebst dem Thränenträufeln findet man die Lider leicht geröthet, ödematös, die Lidränder excoriirt, Blepharadenitis, die Bindehaut geröthet, geschwellt, gelockert, also catarrhalisch. Manchmal findet man auch Blennorrhoe. Einseitiger Catarrh und Blepharadenitis an einem Auge sind höchst verdächtig auf Blennorrhoe des Thränensackes. Bei einem solchen Catarrh lassen auch alle gegen diesen angewendeten Mittel im Stich.

Veränderungen der Schleimhaut. Man findet die Schleimhaut des Thränenschlauches geröthet, geschwellt, gelockert, später schiefergrau, dicht, ihre Papillen wuchernd, zuweilen ist die Schleimhaut mit einem zähen, kleister- eiweissähnlichen Fluidum bedeckt. Die Folge davon ist, dass das Lumen des Thränensackes und des Nasenganges verengert oder ganz aufgehoben und der Abfluss der Thränen gehindert wird. Wenn die Affection längere Zeit besteht, kann 1. die Schleimhaut exulceriren. Die Geschwüre können eine sehr grosse Ausdehnung erlangen, und ein grosser Theil der Schleimhaut geht zu Grunde. Es entwickelt sich dann Narbengewebe und der Thränennasengang wird undurchgängig (catarrhalische Phthise.) 2. Es kann die Schwellung und Hypertrophirung zurückgehen, die Schleimhaut des Thränenschlauchs wird in eine dünne, glatte Membran (fibröser Natur) umgewandelt, welche eine Menge Synovia ähnliche Flüssigkeit absondert Hydrops sacci lacr. (wie bei Hydrops der Gallenblase.) 3. In manchen Fällen steigert sich die Entzündung, so dass ein Uebergreifen derselben auf die fibröse Membran, welche die Thränenwege umhüllt, stattfindet; es kommt zur Dacryocystitis.

In welcher Art entwickelt sich die Geschwulst, die wir bei Blennorrhoe des Thränensackes sehen? In Folge des entzündlichen Processes verliert die Schleimhaut und die fibröse Membran ihre Elasticität; auf der andern Seite ist der Abfluss der Thränen nach der Nase gehindert. Thränen, welche nun in den Thränensack kommen (durch den Lidschlag mittelst des Thränenpunktes) können nicht nach der Nase ausweichen. Sie werden sich daher im Thränensacke ansammeln, welcher,

da er seine Elasticität verloren hatte, nachgeben wird; bei jedem ferneren Lidschlage wird sich die Ausdehnung des Thränensackes steigern, so dass die Geschwulst bei Blennorrhoe des Thränensackes sehr stark werden kann. Es kann nun geschehen, dass die entzündliche Anschwellung zurückgeht, und dass kein Hinderniss für die Entleerung in die Nase mehr besteht. Aber der Thränensack hat seine Elasticität so sehr verloren, dass die Flüssigkeit nicht mehr hinunter gepresst werden kann. Es bleibt dann die Ausdehnung zurück. Man bezeichnet diesen Zustand nach Heister als Hernia seu Atonia sacci lacrymalis (der Thränennasengang ist also durchgängig, während die Geschwulst besteht). Man darf in solchen Fällen nicht daran denken, normale Verhältnisse herbeizuführen, sondern muss den Thränensack veröden.

Aetiologie. Blennorrhoe des Thränensackes kommt selten primär vor, sondern meist secundär von der Bindehaut oder von der Nasenhöhle her. Wir finden also Blennorrhoe 1. bei Verstopfung der Mündung des Nasenganges durch fremde Körper, Steinchen; ferner durch Neubildungen, namentlich Polypen. Man hat also in jedem Falle von Blennorhoe des Thränensackes darauf zu untersuchen, ob der Kranke Luft durch die Nase hat oder nicht; ferner kommt die mechanische Verstopfung der Nasenmündung in Folge von Narbenbildung in der Nähe der Nasengangmündung, namentlich bei Scrophulose und Syphilis vor. Diese letzterwähnten Fälle sind auch unheilbar. 2. Kommt Blennorrhoe des Thränensackes vor bei Bindehautcatarrh, Bindehautblennorrhoe und Trachom. 3. Am häufigsten kommt sie vor, wenn entzündliche Affectionen der Schneider'schen Membran auf den Thränennasengang sich fortpflanzen. In den meisten Fällen geht also heftiger Schnupfen voraus, zumal bei cachectischen Personen, bei scrophulöser, syphilitischer Ozoena, Caries, ferner bei acuten Exanthemen, weil bei diesen die verschiedenen Schleimhauttracte afficirt sind.

Die Blennorrhoe des Thränensackes ist nicht besonders häufig, aber auch nicht gar selten. Statistisch kommen auf 3000 Fälle von Augenkrankheiten circa 40 Blennorrhoen des Thränensackes. Eines ist constant, nämlich, dass sie bei Weibern viel (um $^1/_3$) häufiger vorkommt als bei Männern. Sie kommt auf einem oder auf beiden Augen vor. Man will behaupten, dass sie auf dem linken Auge häufiger auftritt als

auf dem rechten. Man hat die Erfahrung gemacht, dass sie häufiger vorkommt bei Individuen mit breitem Nasenrücken. Die Thränensackblennorrhoe kommt im jüngeren und höheren Alter vor, doch ist die grösste Zahl in den mittleren Jahren vom 20. bis 30. Jahre zu beobachten.

Verlauf ist gewöhnlich chronisch. Es geht Thränenträufeln durch lange Zeit voraus, dann treten die entzündlichen Erscheinungen an den Lidern auf, und endlich kommt die Geschwulst, welche allmälig wächst. Es dauert Monate, ja Jahre lang, bis die Kranken zum Arzt gehen. In manchen Fällen entwickelt sich Dacryocystitis aus nicht näher bekannten Gründen. Es kommt zu einem ausgebreiteten Erysipel, später zur Eiterbildung und schliesslich tritt Verwachsung der gegenüberliegenden Wände auf. Dieser letztere Ausgang ist unter solchen Umständen wohl der günstigste, da er keine weitere Operation nothwendig macht. Es kann jedoch auch zu Durchbruch und Entleerung des Eiters kommen, worauf sich die Oeffnung wieder schliesst. Die Geschwulst kann sich dann wieder bilden und wieder zu Durchbruch führen u. s. f. In anderen Fällen schliesst sich die Oeffnung nicht mehr und es entwickelt sich eine Thränensackfistel, die das ganze Leben hindurch persistiren kann.

Differentialdiagnose. Es kommt 1. zuweilen eine umschriebene Affection der Haut in der Gegend des Thränensackes vor, z. B. ein Atherom in der Grösse einer Erbse, Linse. Dabei aber kann man aus den Thränenpunkten nichts entleeren, ebenso wenig aus der Nasenmündung des Thränensackes; ferner ist kein Catarrh, keine Blepharadenitis da, und fehlt auch das Thränenträufeln. 2. Ferner tritt spontane Abscessbildung in der Haut der Gegend des Thränensackes auf. Man würde sehr irren, wenn man sie als Dacryocystitis auffassen wollte. Man nennt einen solchen Abscess, bei dem es zu Durchbruch nach aussen gekommen ist, Aegilops. 3. Auch Caries kann zu Verwechslung Veranlassung geben.

Therapie. Vor Allem muss man der Causalindication Rechnung tragen. So wird die Behandlung der Thränensackblennorrhoe nicht zum Ziele führen, wenn das sie bedingende Moment — ein Polyp in der Nase, ein obturirender fremder Körper etc. — nicht beseitigt wird. Daraus resultirt also die Aufgabe, nicht allein ein gründliches Examen, sondern auch

eine genaue Untersuchung der Verhältnisse der Nasen- und Rachenhöhle anzustellen. (Sind Narben in der Nase in Folge von syphilitischer Caries die Ursache, so ist an keine Heilung zu denken.)

In den Fällen leichten Grades kann man versuchen, durch einfache medicamentöse Behandlung zum Ziele zu gelangen, indem man adstringirende Augenwässer und Praecipitatsalben zur Anwendung bringt. Dabei ist der Kranke anzuweisen, dass er sich fünf- bis sechsmal im Tage den Thränensack ausdrücke und, nachdem dieser entleert ist, das adstringirende Augenwasser anwende. Es ist gleichgiltig, ob man Sulf. Zinci 1—2 Gran auf die Unze gibt und 2—3 Tropfen in den Bindehautsack einträufeln lässt, oder eine Lösung von Sulf. cupri. Nicht zu empfehlen ist argentum nitricum. Wegen der gleichzeitig vorhandenen Blepharadenitis wende man Praecipitatsalbe an. In ähnlicher Weise kann man Jodkalisalbe einreiben lassen. Aber alle diese Medicamente pflegen im Stich zu lassen, weshalb man zu einem radicalen Mittel greifen muss, d. i.

Die Bowman'sche Methode, durch mechanisch dilatirende Mittel, die Affection des Thränensackes zur Heilung zu bringen. Sie besteht also darin, dass man sich bestrebt, die Durchgängigkeit des Thränennasenganges herzustellen, was man dadurch erlangt, dass man 1. das Thränenröhrchen schlitzt und 2. durch längere Zeit den Thränennasengang mittels der Bowman'schen Sonden sondirt. Durch das Erstere wird der Inhalt des Thränensackes leichter in den Bindehautsack, durch Letzteres in die Nase entleert, wodurch auch die Ansammlung grösserer Mengen von Secret im Thränensacke verhindert wird.

Die Schlitzung des Thränenröhrchens erfordert keinerlei Vorbereitung. Der Patient sitzt und sein Kopf wird von rückwärts fixirt. Gewöhnlich wird das untere Thränenröhrchen geschlitzt (Wiener Schule), aber man kann auch das obere schlitzen (Pagenstecher), was von Einigen vorgezogen wird. Es soll durch das obere Thränenröhrchen die Sondirung leichter sein und Verwachsung weniger leicht eintreten. Bei vorsichtiger Sondirung mittels des unteren Thränenröhrchens und bei Vermeidung grösserer Gewalt tritt wohl kaum Verwachsung ein. Uebrigens hängt dies auch vom subjectiven Belieben ab. Um also das Thränenröhrchen zu schlitzen, muss man es zuvor vom Thränenpunkte aus mittels einer conischen

Sonde erweitern. Zu diesem Zwecke wird das betreffende Lid nach aussen und etwas nach unten (resp. oben) gespannt und die conische Sonde durch den Thränenpunkt in das Thränenröhrchen zuerst senkrecht etwa $^3/_4$‴ weit nach abwärts (resp. aufwärts) eingeführt, dann horizontal nach innen gewendet und durch langsame Drehung um ihre Achse zwischen den Fingern nach innen und etwas nach aufwärts (resp. abwärts) geschoben. Hierauf wird bei fortgesetzter Fixirung des Lides statt der Sonde das stumpfspitzige Blatt einer geraden Scheere in das Thränenröhrchen mit derselben Vorsicht eingeführt und dadurch, dass man die Scheere nach innen wendet, das Thränenröhrchen von der Bindehaut her durch einen einzigen Scheerenschlag gespalten. Die Blutung dabei ist kaum erwähnenswerth und kann der Patient ungestört seiner Beschäftigung nachgehen.

Die Sondirung des Thränennasenganges wird mit den Bowman'schen Sonden, von denen es eine Reihe von Nr. 1 bis 6 gibt, vorgenommen. Man beginnt mit der dünnsten Sonde den folgenden Tag nach der Schlitzung des Thränenröhrchens, indem man mit der einen Hand das betreffende Lid nach aus- und etwas nach abwärts spannt und mit der anderen die leicht convex gekrümmte Sonde durch das geschlitzte Thränenröhrchen horizontal nach einwärts und etwas nach oben so lange vorschiebt, bis man mit dem Ende der Sonde die innere Wand des Thränensackes (auf dem Knochen anliegend) fühlt. Hierauf muss die Spannung des Lides durch die andere Hand aufhören und dann die Sonde so nach aufwärts gewendet werden, dass sie mit ihrer Convexität nach hinten und innen schaut (um so der seitlichen Declination und der Abweichung nach hinten Rechnung zu tragen). Leitet man jetzt die Sonde vorsichtig und stets sich an der Innenwand haltend, nach abwärts, so gelingt es leicht, in den Thränennasengang zu gelangen. Die Sonde bleibt dann durch einige Zeit (eine Viertelstunde bis 25 Minuten) liegen und wird dann vorsichtig wieder herausgezogen. Die Sondirung wird die nachfolgenden Tage wiederholt und man geht successive zu dickeren Sonden über. Es ist nicht nothwendig, dass man die stärkste Nummer zur Anwendung bringt, sondern es scheint zu genügen, wenn nur die Wegsamkeit hergestellt ist. Die dicke Sonde hat den Nachtheil, dass man die Schleimhaut leicht abstreift, wodurch

Blutung entsteht und zu Verwachsung Anlass gegeben wird. Es genügt also Bowman Nr. 4.

Häufig gelingt es nicht gleich das erste Mal, mit der Sonde in den Nasengang zu kommen. In einem solchen Falle hüte man sich zu forciren und gebe vorläufig den Versuch auf, um ihn am folgenden Tage zu erneuern. Häufig muss man 6—8 Tage, ja noch länger damit zubringen, bis man in den Nasengang gelangt, entweder weil die Richtung des Ganges eine eigenthümliche ist, oder weil an verschiedenen Stellen Hervorragungen (Schleimhautfalten) vorhanden sind. Man darf darum nicht (wie es früher der Fall war) nach wenigen Tagen davon ablassen, sondern muss 12—14 Tage versuchen, bis man durchkommt; und ist dies einmal gelungen, so gelingt es die folgenden Tage gewiss, entweder weil man schon die Richtung des Ganges kennt oder weil die Schwellung der Schleimhaut abgenommen hat. Erst wenn man nach längerer Zeit nicht durch den Nasengang durchkommt, darf man an Verödung denken.

Beim Sondiren muss man mit grosser Vorsicht zu Werke gehen, man kann sonst die Schleimhaut verletzen und zwischen Knochen und Schleimhaut vorwärts kommen, oder man reisst ein ganzes Stück Schleimhaut weg und bekommt immer starke Blutungen. Diese falschen Wege können leicht Caries und Nekrose der Knochen veranlassen.

Die Sonde soll Anfangs täglich, später zwei- bis dreimal in der Woche eingeführt werden. Die Dauer der Heilung beträgt im Mittel 6 Wochen bei den günstigsten Fällen, aber auch 10 Wochen, $^1/_2$—1 Jahr. Nach Beendigung der Cur ist es gut, wieder je 2—3 Wochen einmal zu sondiren, weil leicht wieder Undurchgängigkeit zu Stande kommt.

Der Vortheil, den diese Methode hat, besteht darin, dass sämmtliche Erscheinungen der Thränensackblennorrhoe (die Geschwulst, die Eiterung etc.) allmälig zum Schwinden gebracht werden, selbst das ungemein lästige Thränenträufeln hört auf. Dabei kann der Patient während der ganzen Cur ungestört seinem Berufe nachgehen und ist die Behandlung selbst wie auch die Schlitzung des Thränenröhrchens nicht schmerzhaft. Der wichtigste Vortheil der Bowman'schen Methode ist aber der, dass sie gar keine Entstellung hinterlässt. Diese Umstände sprechen zu Gunsten dieses Verfahrens im Gegensatze zu den in früherer Zeit geübten Verfahrungsweisen.

Das Verfahren nach Bowman leistet also sehr viel, wenn man es blos mit Undurchgängigkeit des Thränennasenganges zu thun hat, welche durch Wucherung der Schleimhaut bedingt ist, also bei Blennorrhoe. Nur in diesen Fällen und

in keinem andern ist diese Methode Heilung hervorzubringen im Stande. Wenn aber Narben vorhanden sind, wenn früher schon die Schleimhaut verloren ging und durch Sehnengewebe ersetzt ist, leistet sie nichts. Ebenso wenig, wenn Ausdehnung des Thränensackes (Hernia s. atonia sacci lacr.) vorhanden ist; selbst wenn es dann gelingt, den Thränennasengang durchgängig zu machen, hat er keinen Werth. Nichts desto weniger ist die Bowman'sche Methode die relativ vollkommenste und ist sowohl der Modification von Weber in Darmstadt, der sich durch eine Modellirbougie einen Abdruck des Thränennasenganges verschaffte, als auch dem Vorschlage von Jäsche in Moskau, mit Gewalt zu dilatiren, durchaus vorzuziehen. Erzielt man mit dem Verfahren nach Bowman nichts, so ist es rationell, die Verödung vorzunehmen.

II. Dacryocystitis.

Symptome. Sie ist dadurch charakteristisch, dass die Entzündung von der Schleimhaut des Thränensackes auf die fibröse Umhüllung (Tunica propria) desselben übergreift und selbst auf die ihn bedeckende Haut. Man findet also in der Gegend des Thränensackes eine bohnen- bis taubeneigrosse Geschwulst, über welcher die Haut geröthet und ödematös, ihre Temperatur erhöht ist. Dabei kann die Entzündung sich noch weiter erstrecken, die Lider sind geschwellt, die Conjunctiva bulbi chemotisch, so dass man eine heftige Bindehautentzündung, selbst acute Blennorrhoe vermuthen könnte. Die Dacryocystitis zeichnet sich aber dadurch aus, dass die Geschwulst in der Gegend des Thränensackes am meisten empfindlich ist. Sie entsteht gewöhnlich spontan, ohne dass man die Veranlassung angeben kann, ist aber stets durch Blennorrhoe bedingt, namentlich wenn die Blennorrhoe des Thränensackes längere Zeit besteht.

Ausgang. 1. In seltenen Fällen kommt es zur Heilung, das Infiltrat kann sich zertheilen. Gewöhnlich finden häufige Recidiven statt. 2. Häufiger ist der Ausgang in Abscessbildung, die Haut wird immer weicher, es entsteht an einer Stelle der Geschwulst ein gelber Punkt (Eiter) und es kommt zum Durchbruche. In den meisten Fällen sind dabei intensive Schmerzen und heftige Entzündungserscheinungen vorhanden; sogar Fiebererscheinungen stellen sich zuweilen ein. In anderen Fällen

geht es lentescirend, die Haut schwillt allmälig an, sie wird roth, und es kommt zum Durchbruch, ohne dass heftige Entzündungserscheinungen vorhanden gewesen wären. Manchmal geschieht es auch, dass die Haut unterminirt und weiter unten durchbrochen wird. Es sind Fälle bekannt, wo Eitersenkung bis zum Nasenflügel stattgefunden hat.

Therapie. Im ersten Beginne kann man Zertheilung anstreben durch strenge Antiphlogose. Wenn die Entzündung keinen hohen Grad erreicht, kann man durch Entleerung des Thränensackes mittels eines auf die Thränensackgegend mit dem Finger ausgeübten Druckes und nachheriger Anlegung eines gut anliegenden besonders die Thränensackgegend comprimirenden Druckverbandes zuweilen ein Zurückgehen der Entzündung beobachten. Gelingt die Zertheilung der Geschwulst nicht und bildet sich Eiterung, so wende man Kataplasmen an, und wenn sich ein gelber Punkt zeigt, öffne man den Abscess (Methode von Petit) und suche die Abscesshöhle offen zu erhalten, indem man zweimal des Tages dieselbe mit lauwarmem Wasser ausspritzt und Charpie einlegt, wodurch entweder die Wände des Thränensackes mit einander verwachsen und das Lumen desselben aufgehoben wird (Verödung) oder die Oeffnung sich schliesst und das Ganze zum Normale zurückkehrt. Es kann aber der Process von Neuem auftreten und Durchbruch erfolgen. Dies geschieht namentlich dann, wenn der Thränennasengang durch Schwellung der Schleimhaut desselben undurchgängig ist. Daher muss man, sobald nach Eröffnung des Abscesses die Entzündungserscheinungen geschwunden und die Abscesswände an einander gefallen sind, die Behandlung des Thränennasenganges nach Bowman (Schlitzung des Thränenröhrchens und Sondirung) einleiten und der Abscess heilt von selbst. In einer anderen Reihe von Fällen bleibt eine Thränensackfistel zurück.

Wir haben noch zu besprechen, in welcher Art man vorzugehen hat, um nach der **Methode von Petit** den Thränensack zu eröffnen. Indem man mit den an die äussere Commissur angelegten Fingern der linken Hand die Augenlider stark nach aus- und etwas aufwärts zieht, wird das innere Lidband stark gespannt und deutlich hervortretend. Nun denke man sich die Spitze der Nase mit der äusseren Commissur verbunden durch eine gerade Linie, durch deren Halbirungs-

punkt eine auf ihr senkrecht stehende Ebene so gelegt gedacht wird, dass sie den Halbirungspunkt des Lidbandes trifft, so erhält man die sogenannte Operationsebene. Hierauf nimmt man ein einfaches Spitzbistouri und setzt es unter dem Halbirungspunkte des Lidbandes mit der Spitze so an, dass die Ebene des Messers genau mit der Operationsebene zusammenfalle und stosst dasselbe senkrecht etwa 2‴ tief ein, hebt dann den Griff (das Messer immer in der Operationsebene haltend) so weit empor, bis der Rücken der Klinge an der Cutis anliegt und stösst es endlich 2—3‴ nach abwärts, so dass das Messer frei stehen bleibt und nun der Thränensack eröffnet ist. In derselben Weise wie das Messer führt man dann eine conische Sonde durch die gemachte Oeffnung in den Thränennasengang. Während des Einführens der Sonde muss noch immer das Lid von der äusseren Commissur her gespannt werden.

III. Fistula sacci lacrymalis.

Man findet unterhalb des Lidbandes eine Oeffnung, welche in den Thränensack führt und entweder ein nach Dacryocystitis entstandenes Geschwür darstellt oder callöse Ränder zeigt. Die Oeffnung ist bald grösser, bald kleiner, in vielen Fällen durch eine Kruste verschlossen. Wenn man diese Kruste entfernt, so kommt man mit einer Sonde in den Thränensack und kann durch die Oeffnung Eiter entleeren. Wenn man in den Bindehautsack eine gefärbte Flüssigkeit einträufelt, so kommt sie zur Fistel zum Vorschein. Beim Druck auf den Thränensack entleert sich das Secret desselben durch die Fistelöffnung. Eine besondere Art der Fisteln sind die sogenannten Haarfisteln, welche nichts anderes sind als feine Oeffnungen (die man leicht übersieht), wobei man beobachtet, dass ein kleines Tröpfchen Flüssigkeit aus denselben hervorsickert. Häufig kommt es vor, dass die Ränder der Fistel sich callös überhäuten und dass man dann mit der Heilung viel Mühe hat. Die Thränensackfistel entsteht immer in Folge von Dacryocystitis, wenn nach dem Durchbruche der Thränennasengang nicht wieder durchgängig wird.

Therapie. Die Aufgabe derselben ist die Wiederherstellung der Durchgängigkeit des Nasenganges mittelst der Bowman'schen Methode. Durch länger fortgesetzte Anwendung derselben

schliesst sich die Fistel. Sind die Ränder callös, so touchirt man sie. Gelingt es aber nicht, die Durchgängigkeit des Thränennasenganges wieder herzustellen, so muss man die Verödung des Thränensackes einleiten. Es bleibt eben dem Kranken die Wahl zwischen dieser (und Thränenträufeln) oder wiederholten Entzündungen des Thränensackes. Das nach Verödung zurückbleibende Thränenträufeln hat wenig zu bedeuten, da die Erfahrung lehrt, dass die Thränendrüse mit der Zeit atropisch wird und dann das Träufeln aufhört. Das Gleiche thun wir bei Atonia s. hernia sacci lacrymalis. Dies sind die zwei Indicationen für die Verödung des Thränensackes (Undurchgängigkeit und Atonie).

Verödung des Thränensackes. 1. Sie wird am besten ausgeführt mit dem Glüheisen. Man eröffnet den Thränensack nach der Methode von Petit, erweitert die Wunde nach aussen und unten und legt einen Pressschwamm ein. Am andern Tage narcotisirt man den Kranken, zieht die Wundränder mit stumpfen Haken auseinander und schützt die Umgebung durch Ankleben von Pflasterstreifen oder eine Compresse. Hierauf berührt man mit dem Glüheisen rasch die ganze innere Fläche des Thränensackes. Besonders wichtig ist es, die Gegend stark zu ätzen, wo die Thränenröhrchen einmünden. Doch hat man darauf zu achten, dass man nicht zu intensiv ätze.

2. Will man nicht das Glüheisen anwenden, so kann man Salz-, Salpeter- oder Schwefelsäure einspritzen. Dieses Verfahren ist aber viel schmerzhafter und dauert der Schmerz viel länger. Viel zweckmässiger und oft von sehr günstigem Erfolge begleitet ist die tägliche Ausspritzung mit lauem Wasser und Einlegen eines Stückchens Lapis infernalis, wodurch man die Verödung erzielt. Dabei ist es zweckmässig, einen Druckverband anzulegen.

3. Verschorfung des Thränensackes durch Anwendung des galvano-caustischen Apparates von Middeldropf.

4. Zu erwähnen ist noch, dass in manchen Fällen nach Entzündung des Thränensackes eine spontane Verödung desselben erfolgt.

Die alte Methode (Celsus) bestand darin, dass in jedem Falle von Thränensackerkrankung die Zerstörung (Verödung) vorgenommen ward. In den 40 Jahren dieses Jahrhundertes haben die Franzosen diese Methode wieder geübt, ja sogar berühmte deutsche Augenärzte waren durch eine Zeit Anhänger derselben, bis sie die Bowman'sche Methode kennen lernten.

Die Wiederherstelluug der Durchgängigkeit des Thränenschlauches strebte Anel (1712) durch Einführen von silbernen Sonden durch das obere Thränenröhrchen und Einspritzen von lauem Wasser an, la Forest (1739) ebenso, J. Louis Petit (1740) mit Darmsaiten und Scarpa (1801) mit Bleidräthen.

Vierzehntes Hauptstück.

Orbita.

Anatomie. Die Augenhöhle (Orbita) hat die Form einer vierseitigen Pyramide, deren Spitze das Foramen opt., deren Basis der Eingang zur Orbita bildet. Der Orbitalrand bildet ein Viereck, dessen Seiten von oben nach unten circa 15‴, von innen nach aussen etwa 18‴ entfernt und dessen Winkel abgerundet sind. Die Achsen beider Augenhöhlen, circa 21‴ lang, liegen zu einander geneigt, so zwar, dass deren Verlängerung sich unter einem Winkel von 45 Grad hinter der Sella turcica schneidet. Die obere Wand der Orbita wird nur nach hinten gebildet vom kleinen Flügel des Keilbeins, zum grössten Theile jedoch vom horizontalen Theil des Stirnbeines, welches die Orbita von der vorderen Schädelgrube trennt, sehr dünn, oft durchscheinend, zuweilen selbst durchlöchert ist; die obere Wand ist stark ausgehöhlt, besonders im äusseren vorderen Theile, wo die Thränendrüsengrube (Fossa lacrymalis) liegt. Am Uebergange der oberen in die innere Wand findet man die Trochlea für den Musculus trochlearis s. obl. super. Die äussere Wand steht ziemlich senkrecht, zieht von aussen und vorne nach innen und hinten und wird gebildet zum grössten Theil vom grossen Flügel des Keilbeines, vorne und oben vom Processus zygomaticus des Stirnbeines, vorne und unten vom Jochbein. Die äussere Wand trennt die Augenhöhle nach hinten von der mittleren Schädelgrube, nach vorne von der Schläfengrube. Die innere Wand steht beinahe

senkrecht und ist nur wenig gegen die Medianebene nach vorne geneigt. Sie wird zum grössten Theile von der Papierplatte des Siebbeins, nach vorne vom Thränenbein, nach hinten vom kleinen Flügel des Keilbeins gebildet. Die innere Wand, welche die dünnste ist, trennt die Augenhöhle von der Nasenhöhle. Die untere Wand ist ziemlich eben, zieht von vorne und unten nach hinten und oben, und wird gebildet zum grössten Theile vom Oberkieferknochen, nur nach hinten participirt noch an der Bildung der unteren Wand das Gaumenbein, nach vorne und aussen das Jochbein. Die untere Wand trennt die Augenhöhle von der Highmorshöhle. An der unteren Wand verläuft der Canalis infraorbitalis.

Der Orbitalrand bildet ein Viereck mit abgerundeten Winkeln, dessen äussere Seite mehr nach hinten zu liegen kommt, so dass eine in den Orbitalrand eingelegte Ebene nicht senkrecht auf die Medianebene, sondern gegen sie nach vorne geneigt steht. Der Orbitalrand wird gebildet nach oben vom Stirnbein, nach aussen zum Theile nur noch vom Stirnbein, sonst vom Jochbein. Der untere Orbitalrand wird nach aussen vom Jochbein, nach innen vom Oberkiefer gebildet. Der innere Rand wird vom Nasenfortsatz des Oberkieferknochens gebildet. Am oberen Rand findet man eine Einkerbung oder ein Foramen für den Nervus und die Art. supraorbitalis.

Das Foramen opticum liegt an der Spitze der Orbita und zwar da, wo die obere und untere Wand zusammenkommen, im kleinen Flügel des Keilbeins. Die von der oberen und äusseren Wand gebildete Kante zeigt nach hinten die obere Augenhöhlenspalte ($^3/_4$‴ lang und 1—2‴ breit) für den Oculomotorius, Trochlearis, Abducens, den ersten Ast des Trigeminus und für die aus der Orbita in die Schädelhöhle ziehende Vena ophthalmica. Die untere äussere Kante zeigt in ihren hinteren zwei Dritttheilen die untere Augenhöhlenspalte, welche die Augenhöhle mit der Schläfengrube und der Fossa pterygo-palatina verbindet und länger und breiter ist als die obere. Sie dient zur Passage dem Nervus infraorbitalis und subcutaneus malae und der Venae infraorbitalis.

Die Periorbita, das Periost der Orbita ist eine Fortsetzung der Beinhaut der umgebenden Knochen des Gesichtes und hängt nach hinten durch das Foramen opticum und die

Fissura orbitalis sup. mit der Dura mater innig zusammen. An den Knochenflächen ist die Periorbita nur locker, an den Rändern, Nähten und Spalten dagegen fest mit dem Knochen verbunden, ebenso an den Insertionsstellen der Muskeln, an der Rolle und über der Thränendrüse. In der hinteren Hälfte liegen die vom Rande des Foramen opticum entspringenden Muskeln unmittelbar der Periorbita an, in der vordern aber sind sie von ihr durch Orbitalfett getrennt.

Das Fettgewebe der Orbita füllt den Raum zwischen Bulbus und Orbitalwandungen aus. Das retrobulbäre Fettgewebe ist vorne vom Bulbus und seitlich von den Rectis begrenzt, und durch seine Mitte zieht der Nervus opticus. Das an der Peripherie der Orbita gelegene Fettgewebe reicht nach vorne bis zur Fascia tarso-orbitalis und den Lidbändern und liegt zwischen den Orbitalwänden und den zum Bulbus ziehenden Muskeln. In grosser Menge findet es sich hinter dem Orbitalrande und der Augenbinde nach oben und unten.

Krankheiten der Orbita. Die Symptome, welche bei einer Affection in der Tiefe der Orbita auftreten, sind theils subjective, theils objective. Man findet hiebei als Hauptsymptom:

1. Lageveränderung des Bulbus entweder nach vorne oder nach der der erkrankten Stelle entgegengesetzten Seite, oder beides zugleich. Man nennt diese Erscheinung Exophthalmus.

Im Normalen verhält sich die Sache so, dass eine gerade Linie, vom oberen zum unteren Orbitalrande gezogen, das an dem Bulbus anliegende obere Lid tangirt und dass eine gerade Linie vom äusseren zum inneren Augenlidbande gezogen, den Bulbus etwas hinter der Insertionslinie des Rect. ext. und int. treffen und knapp hinter der Linse vorbeistreichen würde. Liegt nun der Bulbus weiter vorne als die vom oberen zum unteren Augenhöhlenrand gezogene Linie, so hat man ein Glotzauge, während man von tiefliegenden Augen spricht, wenn die genannte Linie den Bulbus gar nicht tangirt. Geringe Grade von Glotzaugen findet man besonders: α) bei Myopie wegen der bedeutenden Verlängerung der Längsachse. β) Ausserdem findet man leichten Exophthalmus bei Kindern mit Hydrocephalus, weil durch Druck von Seite des Gehirns die obere Orbitalwand nach abwärts gerückt wird. γ) Dann findet man wahre Luxation des Bulbus nach Traumen. Wenn der aus der Augenhöhle vorgefallene Bulbus (Ophthalmoptosis, Prolapsus bulbi) wieder zurückgebracht wird, geschieht es in einzelnen Fällen, dass sich das Sehvermögen wiederherstellt, gewöhnlich ist aber die Folge Unbeweglichkeit des Bulbus. Ein merkwürdiger Fall wird in Fischer's Lehrbuch erzählt: Ein Knabe wurde mit einer Stange (Deichsel) gestossen, in Folge dessen der Bulbus luxirt wurde und auf der Wange lag. Das Auge wurde reponirt und

sowohl die freie Beweglichkeit desselben, als auch das Sehvermögen wurde wieder hergestellt. δ) Ferner haben wir gehört, dass wenn sämmtliche Recti gelähmt sind, der Bulbus nach vorne geht (Exophthalmus paralyticus), weil er dann durch die Obliqui nach vorne gezogen wird.

2. Behinderte Beweglichkeit des Bulbus nach einer oder mehreren Richtungen, je nachdem die Schädlichkeit in einer oder in mehreren Richtungen sich geltend macht.

3. Doppelsehen, weil die Objecte nicht mehr an gleichen Stellen der Netzhaut abgebildet werden.

4. Subjective Symptome: Schmerz, mehr weniger heftig, Gefühl von Zerrung und Druck und Sehstörung. Es ist dabei zu bemerken, dass der Sehnerv sehr viel aushalten kann. Das Sehvermögen kann bei ziemlich hohen Graden in manchen Fällen ganz unbehelligt bleiben.

Die Krankheiten in der Orbita lassen sich in 3 Gruppen sondern: 1. Erkrankung des Knochens und des Periosts; 2. des retrobulbären Fettes; 3. der Blutgefässe in der Orbita.

I. Erkrankung des Knochens und der Periorbita.

Entzündung des Knochens und des Periosts (Periorbititis) kommt nicht ganz selten vor. Wir müssen 2 Gruppen unterscheiden, nämlich acut und chronisch verlaufende Entzündungen. α) Bei der acuten Form tritt Schwellung der Lider ein, diese werden roth, ihre Temperatur wird erhöht, die Bindehaut geröthet. Charakteristisch ist sie besonders, wenn sie am Orbitalrand oder nicht weit hinter demselben auftritt. Man findet, wenn man den Orbitalrand untersucht, eine Stelle, welche besonders schmerzhaft ist. Wenn an dieser Stelle auch die Schwellung am stärksten ist, kann man die Periostitis diagnostiziren. Auch unterlasse man nicht, mit dem kleinen Finger zwischen Bulbus und Orbita einzugehen und zu drücken. Ferner ist die Art des Exophthalmus charakteristisch. Der Bulbus ist nicht gerade nach vorne gedrängt, sondern nach der der afficirten Stelle entgegengesetzten Seite. Wenn aber die Krankheit an der Spitze der Orbita ihren Sitz hat, ist sie schwer von der Entzündung des retrobulbären Fettgewebes zu unterscheiden. In diesem Falle findet man Schmerzhaftigkeit, wenn man den Bulbus nach hinten drängt, ein Symptom, welches auch bei Entzündungen (Abscessen) im Fettgewebe auftritt. Die Diagnose ist daher leicht, wenn die Entzündung an der Orbitalöffnung sitzt, sonst dagegen schwer.

Die Erscheinungen entwickeln sich meist sehr rasch, gewöhnlich mit heftigem Fieber. Der Bulbus kann in mehrfacher Weise in Mitleidenschaft gezogen werden. Es kann der entzündliche Process auf diesen sich fortpflanzen, es kann Irido-Chorioiditis entstehen, oder es kommt in Folge von Bindegewebsdegeneration des Glaskörpers zu Schrumpfung des Bulbus. Oder es kann geschehen, dass in Folge der Zerrung des Sehnerven eine Entzündung desselben eintritt, besonders wenn die Zerrung sehr beträchtlich und der Rückfluss des Blutes gehindert ist, es entsteht Neuro-Retinitis. Es kann aber auch der Bulbus intact bleiben. β) Die chronische Form entwickelt sich gleich von vorneherein als solche oder es geht die acute Form in sie über. Man findet hier immer Exophthalmus, geringe Schmerzhaftigkeit, geringe Affection der Bindehaut. Die Diagnose ist daher sehr schwer und kann oft nur durch lange und genaue Beobachtung gemacht werden. Man kann sie leicht mit Neubildungen in der Orbita verwechseln. (Ein Fall dieser Art war bei Radetzky, der sich einem heftigen Sonnenbrand, dann einer Erkältung aussetzte; es entstand eine Entzündung, welche sich dann legte. Es blieben Exophthalmus und lauter bläuliche Wülste. Man wollte operiren, da man es für einen Krebs hielt, aber es wurde nicht zugelassen.)

Man findet Periostitis nach Traumen, Stoss, Schlag, ferner nach Eindringen fremder Körper, nach Verkältung, ferner bei Syphilis und Scrophulose. Bei weitem am häufigsten ist sie bei herabgekommenen, schwachen, scrophulösen Kindern im 2. oder 3. Lebensjahre.

Ausgang in vollkommene Heilung, häufiger in Caries und Necrose. Wenn einmal Fluctuation eintritt und man macht einen Einstich, so bekommt man gewöhnlich eine dünnflüssige Masse (wenn Caries da ist), welche zuweilen Knochensplitter enthält und mit der Sonde fühlt man den rauhen Knochen. Ein solcher Zustand ist bedenklich, da er auf die Meningen übergehen, Entzündungen der Hirnhaut oder Gehirnabscesse hervorrufen kann.

Therapie. Man kann, wenn noch keine Eiterung da ist, Zertheilung zu bewirken suchen durch Application von kalten Umschlägen, Blutegeln, Einreibung von Quecksilbersalben in der Umgebung des Auges. Wenn aber schon Eiterung da ist, oder wenn man Verdacht auf diese hat, muss

man einen Einstich machen, denn es kann sonst geschehen, dass das Periost sich im weiteren Umfange ablöst und dass man Caries bekommt, die wegen der Nähe des Gehirns bedenklich ist. Ueberdies ist man in der Diagnose nicht sicher, bevor man nicht einsticht. Man hat dann durch Einlegen von Charpie die Oeffnung offen zu erhalten, bis die allenfalls abgestossenen Knochen entfernt sind.

Verletzungen der Orbitalknochen finden sich oft bei unscheinbaren Verletzungen der Lider. Es kann Fractur des Knochens direct oder durch Contrecoup bewirkt werden mit dem Ausgange in Heilung; es kann zu Ostitis, Periostitis, Exostosen, Caries und Necrose und Blutergüssen in die Orbita kommen. Wegen der Nähe des Gehirns ist eine Fractur des oberen Orbitalrandes nicht zu unterschätzen. Fremde Körper können in die Orbita oder noch tiefer eindringen. In einem solchen Falle muss man genau untersuchen und sie, im Falle sie noch zugegen wären, entfernen.

Formveränderungen. Die Orbita kann in toto oder nach einer oder der andern Seite hin verengert oder erweitert werden. α) Verengerung der Orbita erfolgt nach Phthisis bulbi, in Folge von Hypertrophie und Sclerose des Knochens, bei Hydrocephalus und besonders durch Druck auf die Orbitalwandungen in Folge von Ausdehnung der Nachbarhöhlen oder von Entwickelung von Geschwülsten in denselben. Der Bulbus wird dann aus seiner Lage verdrängt, Luscitas, es tritt Exophthalmus, neuroparalytische Entzündung und eine ganze Reihe von subjectiven Symptomen auf. β) Erweiterung kann durch senile Atrophie der Knochen, durch Druck von Seite des vergrösserten Bulbus, des hypertrophirten Orbitalfettes oder von Pseudoplasmen hervorgerufen werden.

II. Erkrankung des orbitalen Fettes.

Entzündung des orbitalen Fettgewebes kommt im Verhältnisse zur Periorbititis selten vor. Das wichtigste Symptom ist Exophthalmus bei mehr weniger entzündlichen Erscheinungen, Röthung der Lider, Schleimsecretion, Chemosis, ferner Beweglichkeitsbehinderung des Bulbus, Sehstörung, Temperaturerhöhung und Schmerz. Differentialdiagnose von Periorbititis: α) Bei dieser gibt die Empfindlichkeit in der Nähe des Orbitalrandes Aufschluss, während sie bei Phlegmone des Orbitalfettes am

Orbitalrand nicht sehr gross ist. β) Ferner findet man Schwellung der Lider und Chemosis hier mehr ausgesprochen, die Haut geröthet, livid, die entzündlichen Erscheinungen also viel heftiger als bei der Periorbititis. γ) Repositionsversuche, Druck des Bulbus nach hinten werden kaum ertragen. δ) Das Ueberzeugende ist der Einstich, den man aber erst dann wahrnehmen kann, wenn Fluctuation vorhanden ist. Subjective Symptome: Grosser Schmerz, Gefühl von Druck, Zerrung am Auge, mehr weniger bedeutende Abnahme des Sehvermögens.

Ueberlässt man die Krankheit sich selbst, so nehmen die Erscheinungen entweder allmälig ab, der Bulbus kehrt in die Orbita zurück; diess ist aber sehr selten. Gewöhnlich tritt unter heftigen Symptomen Eiterung auf, es bildet sich ein gelber Punkt und es erfolgt Durchbruch entweder nach aussen durch ein Lid oder in den Bindehautsack. Der Bulbus erkrankt bei der Abscessbildung im Fettgewebe ähnlich wie bei der Periostitis entweder durch direktes Uebergreifen auf den Glaskörper und die Chorioidea oder in Form von Neuro-Retinitis.

Die Ursachen der Krankheit sind mannigfach: α) Traumen, namentlich das Zurückbleiben von fremden Körpern. Davon sind viele Fälle in der Literatur verzeichnet. β) Verkältung. γ) Secundär kann es zu Abscessbildung entweder vom Bulbus aus, bei Panophthalmitis, wo gewöhnlich Exophthalmus vorhanden ist, erfolgt keine Abscessbildung oder vom Periost der Augenhöhle. δ) In Folge von Gehirnaffectionen z. B. Basilarmeningitis jedoch selten, auch sind Fälle bekannt, wo ein Abscess im Gehirn und gleichzeitig Abscessbildung in der Orbita war, oder eine Communication zwischen beiden. ε) Man findet ferner Abscessbildung in der Orbita bei Rotzvergiftungen (Graefe), ferner bei herabgekommenen Individuen, nach schweren Krankheiten, nach Typhus, in den Endstadien der Tuberculose, wo das Ganze die Bedeutung von rasch zerfallenden Tuberkeln hat; bei Erysipelas faciei, wenn dieses schon zurückgeht, entwickelt sich Exophthalmus, endlich bei scrophulösen Kindern, wo gewöhnlich der Knochen afficirt ist.

Prognose. Die Abscessbildung in der Orbita ist ungleich weniger gefährlich als Periostitis. Der Abscess entleert sich gewöhnlich und das Ganze kehrt zur Norm zurück, während bei Periostitis die Nähe des Gehirns eine zweifelhafte Prog-

nose gibt. Entwickelt sich die Entzündung im peripheren Fettgewebe, unweit von der Fascia tarso-orbitalis, so ist die Prognose für den Bulbus und das Sehvermögen viel günstiger, als wenn sie im retrobulbären Fettgewebe auftritt.

Therapie ist gleich der bei Periostitis, nur dass man nicht so schnell öffnen kann; während man bei der Periostitis sobald als möglich öffnen muss, muss man hier nicht eilen mit der Eröffnung, sondern warte das Eintreten von Fluctuation ab. Uebrigens kann man bei Abscess auch darauf ausgehen, Zertheilung durch Antiphlogose zu erzielen, wenn aber schon Eiterung da ist, hat man Kataplasmen zu machen. Zu bemerken ist, dass die Mehrzahl der Individuen mehr schwächlich, herabgekommen ist; bei kräftigen Leuten kommt es selbst in Folge von Traumen nicht so leicht zur Abscessbildung.

Bluterguss in das retrobulbäre Fettgewebe kommt in Folge von Traumen am häufigsten, aber auch spontan (Fischer) vor. Characteristisch ist Bluterguss in der Nähe der Spitze der Orbita, durch mehr weniger bedeutende Lähmung der dort entspringenden Muskeln bei vollkommener Integrität des Obliquus inf., ferner durch leichten Exophthalmus und vermindertes Sehvermögen, endlich durch Gefühl von Druck in der Orbita und Schmerz bei versuchtem Zurückdrängen des Bulbus. Einen solchen Fall diagnosticirte v. Graefe.

Pseudoplasmen veranlassen die mehrerwähnten Symptome und erheischen die Entfernung durch eine Operation.

III. Morbus Basedowii.

Man nennt diese Krankheit auch Exophthalmus mit Struma und Herzalpitation oder Tachycardia strumosa, exophthalmica (Lebert). Es sind 3 Organe krank: Herz, Schilddrüse und Auge. Ueber die Affection des Auges ist zu bemerken, dass die Leute gewöhnlich einen starren Blick haben. Dieses ist dadurch bedingt, dass das obere Lid etwas höher steht, veranlasst durch Spasmus des Levator palp. sup. Ferner findet man, das der Bulbus ziemlich stark prominirt und die Beweglichkeit desselben beschränkt ist. Gewöhnlich ist er gerade nach vorwärts gedrängt, und Sehstörung nicht vorhanden oder gering. Wenn man den Bulbus reponiren will, so gelingt es nicht, dabei hat aber der Kranke Schmerz. Es kommt entweder auf

einem Auge, gewöhnlicher auf beiden Augen in gleichem Grade vor.

Die Affection der Schilddrüse besteht in einem mehr bedeutenden Struma. In Bezug auf die Affection des Herzens ist zu bemerken, dass diese nicht organisch ist, sondern bloss in einer gesteigerten Herzaction (Puls 140), also Herzklopfen besteht. Gewöhnlich findet man Hypertrophie des Herzens, wenn das Leiden längere Zeit besteht; in einzelnen Fällen hat man auch Klappenfehler beobachtet. Dabei haben die Kranken gewöhnlich das Aussehen der Leute, die ein vitium cordis haben: Wange geröthet, Haut mehr weniger pigmentirt, sehr schwächliche Constitution, machmal kommt es auch zu Wassersucht. Auch Verdauungsstörungen sind vorhanden, besonders heftiges Erbrechen.

Aetiologie: Basedow beobachtete die Krankheit zuerst in den vierziger Jahren, später schilderte man mehrere Fälle, aber die Krankheit blieb räthselhaft. In der Neuzeit kam man zur Annahme, dass das Ganze auf eine Affection des Sympathicus zurückzuführen sei, weil daraus der ganze Symptomencomplex sich erklären lässt, insbesondere der Krampf des Levator palp. s., weil nach H. Müller im oberen Lide glatte Muskelfasern vorhanden sind. Was das Vorkommen der Krankheit betrifft, so ist sie keineswegs häufig, sie kommt mehr bei Weibern als Männern vor und zwar bei Weibern in den jüngeren Jahren zwischen dem 15. und 30. J. Sie entwickelt sich gewöhnlich nicht bis zu einem hohen Grade und geht nach längerer oder kürzerer Zeit zurück. Bei Männern kommt sie in den späteren Jahren und mit mehr Intensität vor. Es sind Fälle bekannt, wo die Leute daran zu Grunde gegangen sind.

Prognose: Die Krankheit gefährdet das Auge in mehrfacher Weise: 1. Es kann Amblyopie eintreten durch Druck und Zerrung des N. Opticus. Der Exophthalmus ist bedingt durch Wucherung des Fettes hinter dem Bulbus und dadurch hervorgebrachte Stauung des Venenblutes. 2. Man beobachtet in manchen Fällen den Bulbus so weit vorgedrängt, dass die Lider nicht mehr geschlossen werden können, es ist dann die Cornea grösseren Schädlichkeiten ausgesetzt, es kommt zu partieller Verschwärung derselben (neuroparalytische Entzündung S. Seite 86). In anderen Fällen geht die ganze Cornea zu Grunde.

Enucleatio et exstirpatio bulbi.

Unter Enucleation versteht man die Auslösung des Aug-

apfels aus dem Sacke der Tunica vaginalis und der Conjunctiva, im Gegensatze zur Exstirpation, welche in der Entfernung des ganzen Inhaltes der Orbita besteht.

Indicationen der Enucleation: 1. Bei Pseudoplasmen, welche auf den Bulbus selbst beschränkt sind oder, wenn sie auch den Bulbus durchbrochen, doch nicht auf die retrobulbären Gewebe übergriffen haben. Dass Letzteres noch nicht stattgefunden hat, erkennt man an der freien oder nur wenig beschränkten Beweglichkeit des Bulbus. Participiren jedoch auch schon die retrobulbären Gewebe, so ist der Bulbus fixirt oder doch in seiner Beweglichkeit deutlich beschränkt und hervorgedrängt (Exophthalmus); in diesem Falle ist die Exstirpation angezeigt.

2. Bei Hornhaut und Scleralstaphylomen, wenn keine Lichtempfindung mehr vorhanden ist, wenn deren Gegenwart zu fortwährender Reizung Anlass gibt. In Augen, in welchen es durch Drucksteigerung sur Excavation der Sehnerven und somit zur Vertilgung der Lichtempfindung gekommen ist, sind die Binnengefässe so verändert, dass sie leicht bersten und eine heftige Blutung geben, sobald die Blendung des Bulbus wie immer eröffnet wird. Dass man, wenn man an glaucomatösen Augen mit Cataracta die Extraction vornimmt, heftige Blutung mit nachfolgender Panophthalmitis bekommt, ist seit langer Zeit bekannt, sowie auch die Thatsache, dass wenn ein staphylomatöses Auge mit Scleralectasien (Cirsophthalmus, Staphyloma varicosum) eröffnet wird, z. B. durch einen Stoss, heftige Haemorrhagie erfolgt. Es bersten die Vasa vorticosa, das Blut ergiesst sich zwischen Ader- und Lederhaut. In solchen Augen darf man also keine der gegen ein einfaches Staphylom angezeigten Methoden anwenden, ohne sich der Gefahr einer solchen Blutung auszusetzen. Nach einer solchen Blutung, die unter heftigen Schmerzen und selbst mit Erbrechen zu erfolgen pflegt, kommt es zu Panophthalmitis und schliesslich nach wochenlangem Leiden, zu Phthisis bulbi. Es ist in solchen Fällen klüger, gleich auf die Enucleatio bulbi anzutragen.

3. Fremde Körper und tiefgreifende Wunden geben ebenfalls eine Anzeige für die Enucleation. Die fremden in den Bulbus eingedrungenen Körper können daselbst allenfalls abgekapselt werden. Allein ihre Gegenwart im Bulbus ist eine

Quelle fortwährender Reizungserscheinungen, und schliesslich geht doch das Auge zu Grunde. Man erspart also dem Kranken bedeutende Schmerzen durch längere Zeit, wenn man den Bulbus enucleirt, der doch nicht mehr sehen kann. Ueberdiess kann die durch den fremden Körper unterhaltene Reizung leicht zu sympathischer Erkrankung des 2. Auges führen.

4. Die häufigste Indication zur Enucleation gibt die sympathische Erkrankung des andern bisher gesunden Auges ab. (S. Seite 158).

Soll nachher ein künstliches Auge eingelegt werden, so muss man die Bindehaut so viel als möglich schonen, d. h. zurücklassen. Denn die Wundfläche (Muskelstumpfe, Opticusstumpf und Tunica vaginalis) überzieht sich nachher allerdings mit Wundgranulationen, wird aber zuletzt durch Herbeiziehung der Conjunctiva bulbi, und wo diese fortgenommen wurde, durch die der Conjunctiva palpebrarum gedeckt, so dass, wenn nur die Conj. palp. zurückgelassen wurde, die Lider stark nach hinten gezogen werden und mit einander verwachsen, demnach nur eine seichte Rinne zwischen den Tarsis übrig bleibt.

Ausführung der Operation. Behufs der Operation wird der Kranke narkotisirt. Da dieselbe in 1 bis 2 Minuten beendet sein kann, so ist keine tiefe Narcose nöthig. Der Kranke liegt mit etwas erhöhtem Kopfe. Der Operateur stellt sich ihm zur Rechten. Die Lider werden durch Elevateure auseinander gehalten. Der Operateur beginnt, um die Scheere mit der rechten Hand führen zu können, beim rechten Auge im innern, beim linken Auge im äusseren Winkel. Sofort fasst er mit einer Blömer'schen Pincette die Conj. bulbi nächst der Cornea, schneidet die aufgehobene Falte ein und durchschneidet von da aus die Bindenhaut erst unter-, dann oberhalb der Cornea, etwa 1‴ vom Rande derselben entfernt. Sodann fasst er mit derselben Pincette beim rechten Auge den m. int., beim linken Auge den ext. nächst der Sehne und durchschneidet ihn so, dass ein Stumpf davon am Bulbus sitzen bleibt, gross genug, um ihn mit derselben Pincette festzuhalten und somit den Bulbus beliebig dirigiren zu können. Von der Stelle des durchschnittenen Muskels aus geht man nun mit dem stumpfspitzigen Blatte der Scheere zwischen Sclera und Tunica vaginalis erst zum untern, dann zum obern m. rectus, um ihn knapp

an der Insertion zu durchschneiden. Sowie diess geschehen, geht man mit der Scheere, die Branchen geschlossen, von der Stelle des m. rectus int. (resp. ext.) aus knapp an der Sclerotica rückwärts zur Insertion des N. Opticus. Um den Opticus, der sich nicht im hintern Pole, sondern einwärts davon inserirt, nicht zu verfehlen, rotire man den rechten Bulbus gerade nach aussen, den linken gerade nach innen, die Opticusinsertion bleibt dabei in der Ebene der Lidspalte; würde man aber den Bulbus anders wenden, z. B. nach aussen oben (innen oben), so würde der Opticus nach unten verrückt sein, und man könnte ihn nicht so leicht finden. So wie die Scheere bis zum Opticus vorgedrungen, öffnet man sie, schiebt sie noch 2—3‴ vor und schliesst sie dann kräftig. Man merkt es sehr gut, dass man den Opticus durchschnitten, sowohl an der Scheere (Widerstand), als daran, dass man den 1. Bulbus sofort aus der Orbita leicht vorziehen kann, vorausgesezt, dass eine Lidspalte nicht relativ zu eng ist (wie z. B. bei sehr vergrössertem, ausgedehntem Bulbus). Operirt man wegen eines Pseudoplasmas, wo also das vordere Ende des Opticus wahrscheinlich auch schon erkrankt sein könnte, so durchschneide man den Opticus soweit als möglich hinter der Sclerotica. Sowie der Opticus durchschnitten ist, kann man den Bulbus hervorziehen, so dass er jetzt v o r der Lidspalte liegt; jetzt erst durchschneidet man den Rest der Conj. bulbi im äussern, resp. innern Winkel und den m. rectus ext. resp. int. Das etwa vorgefallene Fett wird reponirt oder abgeschnitten, wenn es nur noch lose haftet. Die Blutung i st niemals eine starke Man kann, wenn sie etwas stärker war, oder wenn man genau nachzusehen hat, kaltes Wasser einspritzen, sonst aber füllt man die Stelle des Bulbus mit kleinen Charpieballen aus, gibt dann noch auf die Lider aussen Charpie und befestigt sie durch eine einfache Binde, quer um den Kopf geführt. Der erste Verband bleibt 48 Stunden liegen. Dann wird die Höhle ausgespritzt und wieder der frühere Verband angelegt. So wie die Auskleidung der Höhle mit der Bindehaut erfolgt ist, kann man, wenn es gewünscht wird, ein künstliches Auge einlegen.

Exstirpatio bulbi (evacuatio orbitae). Mit dem Bulbus müssen alle oder doch die meisten in der Orbita gelegenen Weichtheile entfernt werden, wenn Neubildungen, vom Bulbus

ausgehend, bereits auf dieselbe übergegriffen haben oder wenn sie, gleich anfangs ausserhalb des Bulbus in der Orbita gelegen, nicht entfernt werden können, ohne dass man den Bulbus mit fortnimmt. Im ersteren Falle findet man den Bulbus nicht nur hervorgetrieben und seine Beweglichkeit mehr weniger beschränkt, sondern auch vergrössert, im letzteren kann selbst noch ein ziemlicher Grad von Sehvermögen bestehen. In allen solchen Fällen muss man zu eruiren suchen, ob das Pseudoplasma nicht schon mit den Wandungen der Orbita fest verbunden und ob es nicht etwa von einer der Nachbarhöhlen aus erst in die Orbita eingedrungen ist, z. B. von der Highmorshöhle. Eine feste Verbindung mit der Orbitalwand steht zu besorgen, wenn auch die passive Beweglichkeit aufgehoben ist, d. h. der Bulbus sammt dem Pseudoplasma nicht mehr durch Druck verschoben werden kann. In solchen Fällen wird daran zu denken sein, dass es gar nicht mehr möglich sein dürfte, alles Krankhafte zu entfernen. Findet man die Operation noch zulässig, so muss man sich, nachdem der Kranke narcotisirt ist, zunächst durch Schlitzung der äusseren Commissur und allenfalls noch durch theilweise Ablösung und Zurückschlagung eines oder beider Lider gehörigen Zugang verschaffen. Ferner muss man sich bemühen, die entartete Masse so viel als möglich in toto auszulösen, nicht stückweise zu entfernen. Es müssen Schabeisen, Meissel, Blutstillungsapparate etc. (Eiswasser, liquor ferri sesquichl.) vorräthig gehalten werden. Die Thränendrüse mit zu entfernen, ist nur dann nöthig, wenn sie mit in den Herd der Erkrankung gezogen ist.

Prothesis ocularis (Einlegung eines künstlichen Auges). Der Werth der Einlegung eines künstlichen Auges ist nicht bloss ein kosmetischer, sondern besteht auch darin, dass die Thränenfortleitung durch die richtige Stellung der Lider und den Lidschlag ermöglicht wird, während ohne ein künstliches Auge die Lider einsinken, ihre Ränder sich einstülpen und einen fortwährenden Reiz ausüben. Das künstliche Auge besteht aus dem Segment einer aus Schmelz bereiteten Kugelschale, an welcher die Cornea und Iris nachgeahmt erscheint. Man wählt selbstverständlich ein solches, welches am meisten dem Gesunden ähnlich sieht und den räumlichen Verhältnissen in der Orbita am besten entspricht. Daraus folgt, dass je mehr

retrobulbäres Fettgewebe und Conjunctiva erhalten ist, desto sicherer das künstliche Auge befestigt werden kann, weil man dann ein kleines Auge wählen kann, während man im entgegengesetzten Falle ein grosses wählen muss, um den Lidern die entsprechende Stellung zu geben, und bei diesen auch die Beweglichkeit schwerer ist. Das künstliche Auge wird erst dann angelegt, wenn die von der Verwundung abhängigen Reizerscheinungen geschwunden sind. Lange über diese Zeit hinaus zu warten kann leicht den Nachtheil haben, dass sich die Höhle, welche die Kugelschale aufnehmen soll, durch Schrumpfung der Wandungen verkleinert.

Will Jemand ein künstliches Auge tragen, der noch einen Bulbus besitzt, so ist folgendes zu beachten: a) Wäre der erblindete Bulbus zu gross (normal oder staphylomatös), müsste er durch irgend eine Operation (Siehe Staphylom) verkleinert oder enucleirt werden. b) Träten in dem erblindeten Bulbus noch von Zeit zu Zeit Entzündung oder auch nur erhebliche, vom Bulbus selbst ausgehende Schmerzen ein, so könnte die Einlegung eines künstlichen Auges, selbst wenn es der Patient ertrüge, leicht zu sympathischer Erkrankung des andern Auges Veranlassung geben, müsste also gewartet werden, bis jene Zufälle schwinden, oder müsste man den Bulbus enucleiren.

Hat man die richtige Wahl des Auges getroffen, so muss man den Kranken anweisen, das Auge täglich Abends herauszunehmen. Länger als ein Jahr dauern auch die besten künstlichen Augen, selbst bei der sorgfältigsten Behandlung nicht.

Corrigenda:

Seite	16,	Zeile	1	von	oben	lies	statt „Auge“: Augenwasser
„	47,	„	18	„	„	„	„ „ HIG_1 Cl^4: Hg_2 Cl.
„	49,	„	12	„	unten	„	„ „metastische“: metastatische.
„	67,	„	16	„	oben	„	„ „Fig. 9“: Fig. 8 links.
„	88.	„	10	„	unten	„	„ „sthenische“: asthenische.
„	111,	„	6	„	oben	„	„ „Auges“: Lides.
„	216,	„	18	„	„	„	„ „kann“: kam.
„	222,	„	18	„	unten	„	„ „Erklärung“: Erkältung.
„	223,	„	1	„	oben	„	„ „die Glaskörper“: den Glaskörper.
„	266,	„	6	„	„	„	„ „4 M“: 4 mm.
„	316,	„	12	„	unten	„	„ „a c“: b c.
„	316,	„	10	„	„	„	„ „b c“: b o.

Fig. 1. Fig. 3. (Oberes Lid.

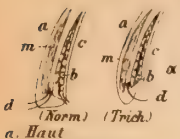

a. Haut
b. Tarsusknorpel
c. Conjunctiva
d. Cilie m. d Haarbalg
m. Muskelschichte

Fig. 2.

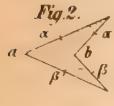

Fig. 4.



Fig. 5.

Fig. 6.

Fig. 7.

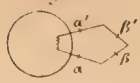

Fig. 8.



Fig. 9.



Fig. 10.

Fig. 11.

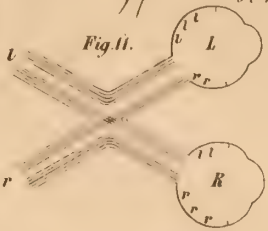

Fig. 12.



Fig. 13.

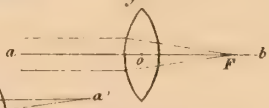

Fig. 14.

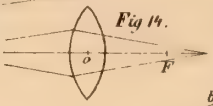

Fig. 15.

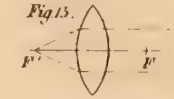

Fig. 16.

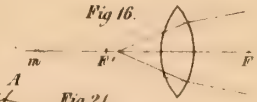

Fig. 17.

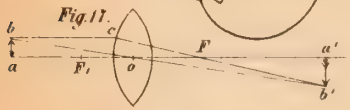

Fig. 21.

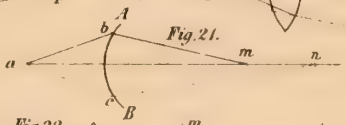

Fig. 18.

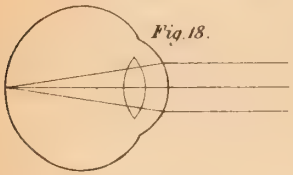

Fig. 22.

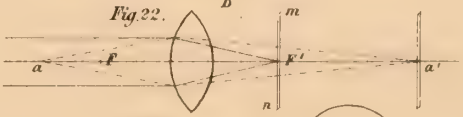

Fig. 23.

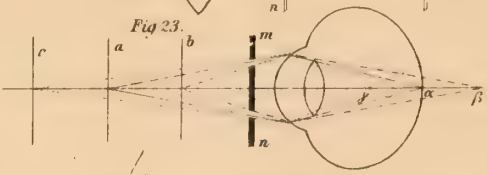

Fig. 19.

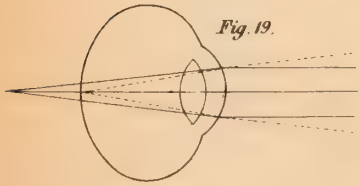

Fig. 25

Fig. 26.

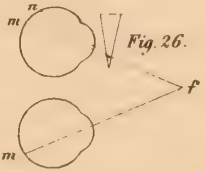

Fig. 20.

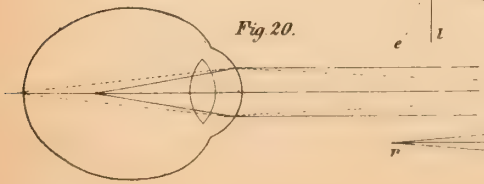

Fig. 24



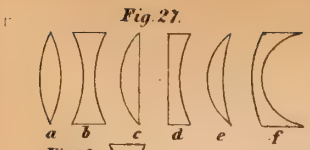

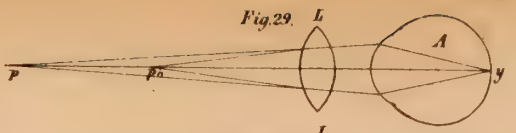

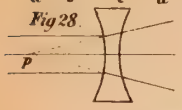



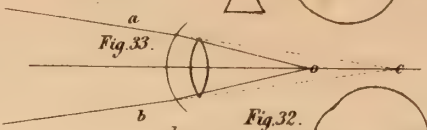

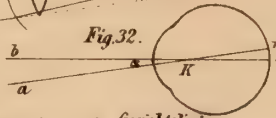

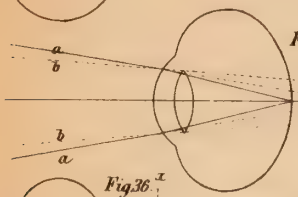

am Gesichtsliride
bo opt. Achse

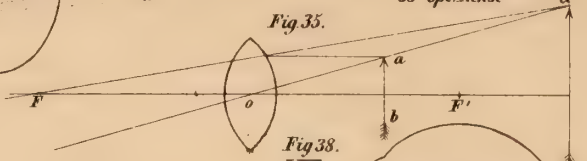

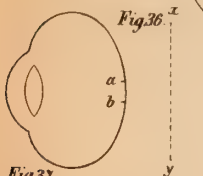

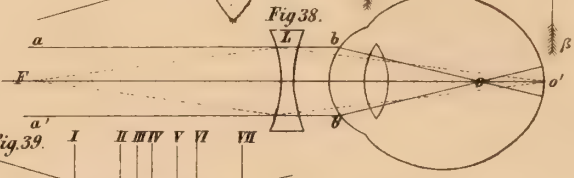



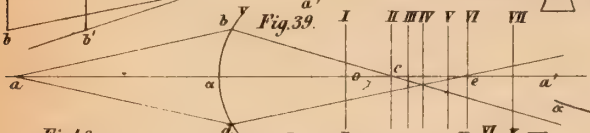

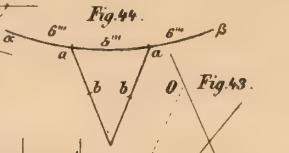

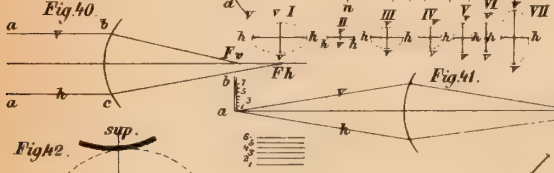

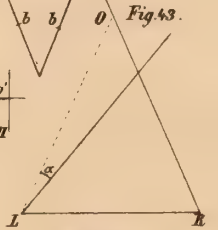

α Schielwinkel
0. Object
L, R Drehpuncte

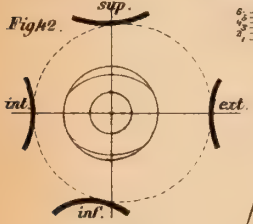

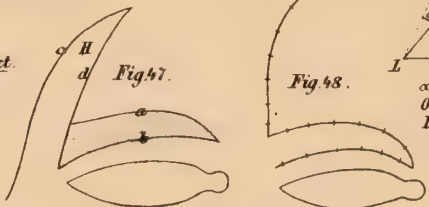

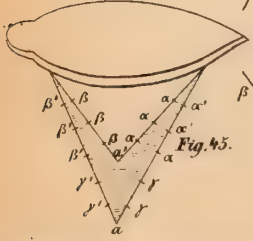

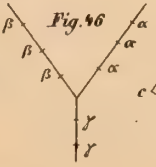

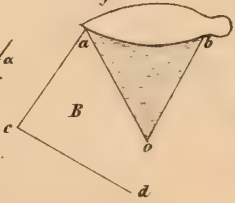

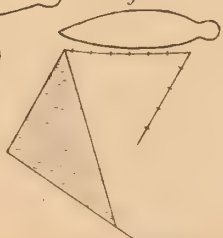

Lith. Anst. v. F. Koke Wien.

Horizontaler Durchschnitt des Auges.

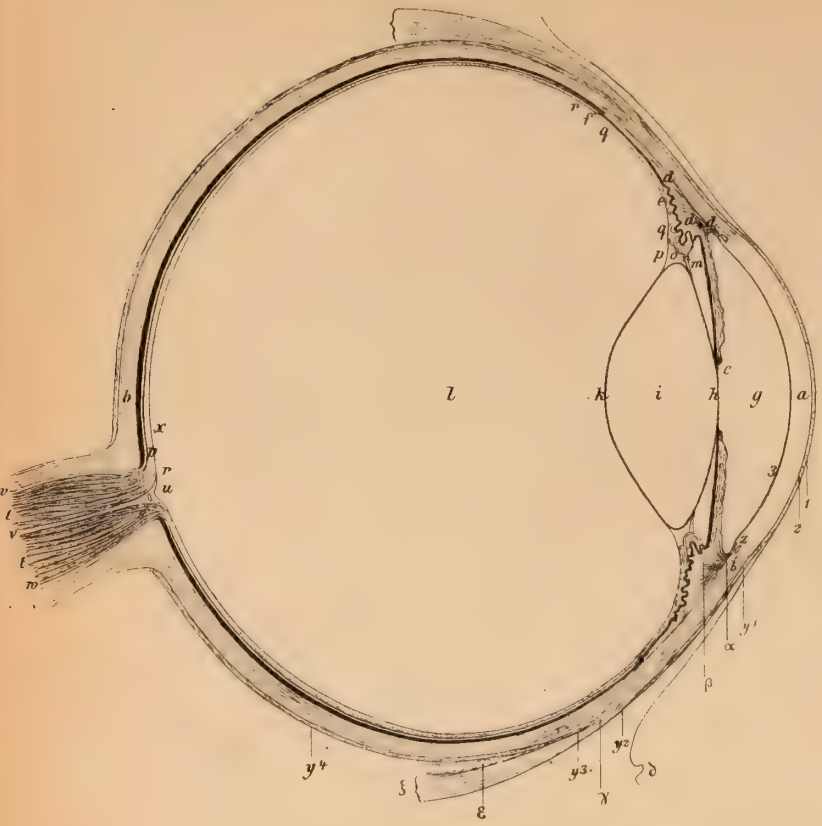

a. *Hornhaut* (1. Epithelialschichte, 2. Bowman'sche 3. Descemet'sche Membran).
b. *Lederhaut* (Sklera).
c. *Regenbogenhaut* (Iris).
d. *Ciliarmuskel* } *Ciliarkörper*
e. *Ciliarfortsatz* } reicht bis *f*.
f. *Grenze* zwischen Ciliarkörper u. Aderhaut, diese durch den dunkeln Reif bis zum Opt. repräsentirt.
g. *Vordere Augenkammer.*
h. *Vordere Kapsel* (Pupillartheil derselben).
i. *Krystalllinse.*
k. *Hintere Kapsel* mit der Hyaloidea vereinigt.
l. *Glaskörper* rings umgeben von der Glaskörperhaut.
m. *Hintere Augenkammer.*
n. *Zonula Zinnii* (freier Theil derselben) oder Aufhängeband der Linse.
o. *Petit'scher Canal.*
p. *Hyaloidea* (freier Theil).
q. *Hyaloidea u. Zonula Z.* mit dem Ciliarkörper verwachsen.
r. *Netzhaut* von der Ora serrata bei *f* bis zur Eintrittsstelle des Sehnerven zwischen Ader- u. Glaskörperhaut eingebettet.
s. *Siebförmige Platte*, den
t. *Sehnerven* durchsetzend, vor ihr die durchsichtige Sehnervenscheibe, hinter ihr die Faserbündel des Sehnerven.
uw. *Canal* für die Centralarterie u. Vene der Netzhaut, bei *u* meistens ein Grübchen bildend.
w. *Sehnervenscheide.*
x. *Gegend* des gelben Fleckes der Netzhaut.
y. *Episkleralas* Bindegewebe 1. vorderer Theil der Tunica vagin. 2. Tunica vaginalis an der Aussenseite des Muskels. 3. Tunica vag. an der Innenseite desselben. 4. Hinterer Theil der Tun. vag.
z. *Schlemm'scher Canal.*
α *Döllinger'sches Band.*
β *Circuläre* Fasern des Ciliarmuskels.
γ *Einpflanzung* des Rectus int.
δ *Halbmondförmige Falte.*
ε *Retrobulbäres Fettgewebe* zwischen Sklera und Muskel.
ζ *Abgestutztes* Ende des Rectus int.

Date Due

Demco 293-5			

RE46
870T